

# Lezioni di radiologia pediatrica

Mario Roggini





Collana Materiali e documenti 64





# Lezioni di radiologia pediatrica

*Mario Roggini*



SAPIENZA  
UNIVERSITÀ EDITRICE

2020

Opera finanziata dalla Scuola di Specializzazione di Pediatria della Facoltà di Medicina e Farmacia di Sapienza Università di Roma.

“Desidero esprimere la mia gratitudine alla Dott.ssa Miriam d’Avanzo, che ha collaborato alla stesura dell’opera. Senza il suo prezioso aiuto questo volume non sarebbe stato realizzato”.

*Mario Roggini*

Copyright © 2020

**Sapienza Università Editrice**

Piazzale Aldo Moro 5 – 00185 Roma

[www.editricesapienza.it](http://www.editricesapienza.it)

[editrice.sapienza@uniroma1.it](mailto:editrice.sapienza@uniroma1.it)

Iscrizione Registro Operatori Comunicazione n. 11420

ISBN 978-88-9377-162-7

DOI 10.13133/9788893771627

Pubblicato a novembre 2020



Quest’opera è distribuita  
con licenza Creative Commons 3.0 IT  
diffusa in modalità *open access*.

In copertina: Stefano Sabatini, (2020).

# Indice

Prefazione	ix
Introduzione	1
PARTE I – IL NEONATO	
1. Il distress respiratorio	11
1.1. Malattia delle membrane ialine	11
1.2. Il polmone umido	20
1.3. Sindrome da aspirazione liquido amniotico e meconio	22
1.4. Infezioni polmonari	24
1.5. Polmonite da inalazione	36
1.6. Sindrome di Wilson Mikiti	36
1.7. Displasia broncopolmonare	38
1.8. Adenomatosi cistica polmonare	38
1.9. Ernia diaframmatica	43
1.10. Anomalie congenite di sviluppo del parenchima polmonare	46
1.11. Malattie delle alte vie respiratorie	53
2. Apparato cardio-circolatorio	59
2.1. Difetto interatriale	60
2.2. Difetto interventricolare	63
2.3. Pervietà del dotto di Botallo	64
2.4. Stenosi polmonare con setto interventricolare integro	67
2.5. Atresia della polmonare a setto integro	68
2.6. Canale atrio-ventricolare comune	69
2.7. Ventricolo unico	71

2.8.	Trasposizione delle grandi arterie	71
2.9.	Tetralogia di Fallot	74
2.10.	Tronco arterioso comune vero	76
2.11.	Coartazione istmica dell'aorta	77
2.12.	Anelli vascolari	78
3.	Apparato digerente	83
3.1.	Diretta addome	83
3.2.	Anomalie apparato digerente	86
3.3.	Enterocolite necrotizzante	96
3.4.	Pneumoperitoneo	98
3.5.	Stenosi ipertrofica del piloro	100
4.	Apparato locomotore	103
4.1.	Osteogenesi	103
4.2.	Cranio	105
4.3.	Craniosinostosi	108
4.4.	Traumi da parto del cranio	113
4.5.	Colonna vertebrale	115
4.6.	Anomalie congenite della colonna vertebrale	116
4.7.	Fratture da parto	121
4.8.	Osteomielite acuta ed artrite settica	122
4.9.	Localizzazione scheletrica da rosolia	126
4.10.	Localizzazione scheletrica da Candida	127
4.11.	Displasia congenita dell'anca	128
PARTE II – IL LATTANTE ED IL DIVEZZO		
5.	Apparato respiratorio	137
5.1.	Bronchiolite	137
5.2.	Polmoniti interstiziali	139
5.3.	Round Pneumonia	143
5.4.	Polmonite retrocardiaca basale sinistra	146
5.5.	Tubercolosi	146
5.6.	Deficit immunitari	155
5.7.	Infezioni polmonari da funghi: Aspergillosi	158
5.8.	Fibrosi cistica	162
5.9.	Attacco d'asma	166
5.10.	Corpi estranei	168
6.	Apparato locomotore	175

6.1. Fratture	175
6.2. Lesioni traumatiche non accidentali: la “sindrome del bambino maltrattato”	180
6.3. Distacchi epifisari	183
6.4. Rachitismo	187
6.5. Morbo di Cooley	192
6.6. Lesioni ossee in corso di leucemia linfoblastica acuta	195
6.7. Tumori ossei	197
6.8. Istiocitosi a cellule di Langherans	222
6.9. Osteonecrosi asettiche giovanili	229
7. Apparato urinario	235
7.1. Reflusso vescico-ureterale	235
7.2. Valvole dell’uretra posteriore	239
7.3. Tumore di Wilms	240
8. Sistema nervoso simpatico	245
8.1. Neuroblastoma	245
Testi consigliati e sitografia	251



# Prefazione

Quando gli specializzandi nell'anno accademico 2019 sono venuti da me per chiedermi quale testo utilizzare per l'esame di Radiologia Pediatrica del relativo corso di Specializzazione in **Pediatria e Radiologia**, ho pensato, dopo circa quarant'anni dall'inizio del mio insegnamento, di fornire loro una sintesi alquanto succinta e semplificata delle mie lezioni.

Come tutti gli appunti presi dalle lezioni, la trattazione della diagnostica radiologica è limitata soltanto ad alcuni argomenti attinenti alla patologia del neonato, della prima e della seconda infanzia. Non è un trattato, né un compendio a tutto spessore, bensì un "concentrato" di quella esperienza raggiunta e maturata dopo tanti anni di presenza nella Clinica Pediatrica.

In particolare il dato radiologico viene sempre confrontato con quello clinico ed anatomopatologico creando un unico racconto. Non tutti gli argomenti vengono svolti ma sono esaminate quelle situazioni "diagnostiche" che si possono verificare più di frequente in un reparto di Radiologia Pediatrica.

Alcune immagini radiografiche riprodotte sono virate "al seppia"; questo perché il materiale radiografico dell'Archivio del Reparto di Radiologia Pediatrica si estende dagli anni Trenta sino ai nostri giorni. Ho scelto di non alterare o comunque modificare il reperto originale preservando una simpatica patina di vissuto.

Sperando che questi pochi appunti possano essere utili nella pratica quotidiana dei futuri pediatri e radiologi, porgo loro un sincero augurio di un prossimo successo professionale.

Un ringraziamento va alla dott.ssa Miriam d'Avanzo che, con grande pazienza, mi ha aiutato nel lavoro certosino della riscrittura delle mie lezioni ed al rimanente personale medico e tecnico del reparto di Radiologia Pediatrica.

Un pensiero particolare è rivolto al Prof. Paolo Capocaccia con il quale ho quotidianamente e dialetticamente condiviso, per tutti questi anni, l'attività assistenziale e didattica.

Infine un ricordo sincero è dedicato al Prof. Guido Iannaccone che è stato il nostro brillante, illustre "maestro" e fondatore della Radiologia Pediatrica Romana.



Antica immagine fotografica di Piazza di Spagna (1905) virata "al seppia".

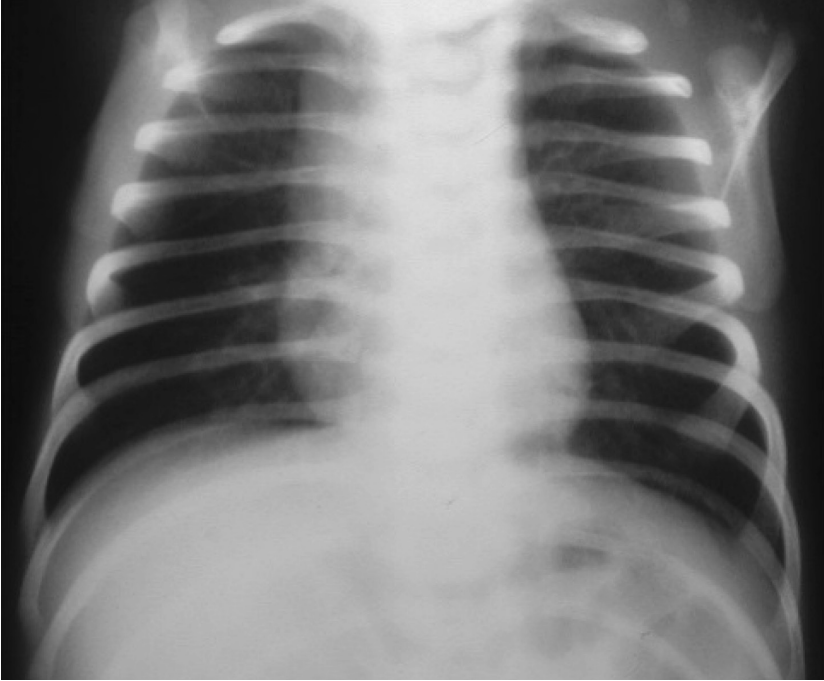

# Introduzione

La Radiologia pediatrica non è la semplice trasposizione nel bambino della Radiologia dell'adulto ma rappresenta una branca che, per la specificità delle malattie dell'età pediatrica e per la diversa applicazione nel bambino delle varie tecniche diagnostiche oggi disponibili, ha raggiunto un livello di peculiarità e di complessità che la rendono una vera e propria sottodisciplina della Diagnostica per Immagini e che necessita pertanto di una cultura ed una preparazione professionale dedicata.

Nell'affrontare lo studio della patologia pediatrica è importante inoltre ricordare che la sua incidenza varia a seconda della fascia di età del paziente ed è pertanto indispensabile fare preciso riferimento ai termini di *neonato*, *lattante*, *bambino della prima infanzia*, *bambino della seconda infanzia* ed *adolescente*.

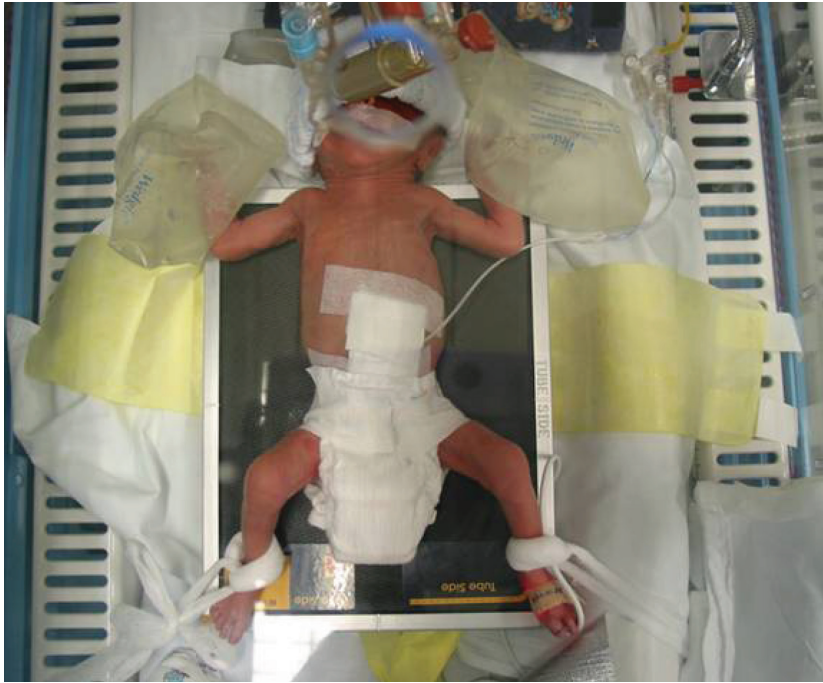Nel neonato l'aspetto radiografico del torace è molto diverso da quello dell'adulto, sia da un punto di vista anatomico sia per motivi fisiologici legati all'"evento nascita". Innanzitutto nel neonato l'andamento delle costole è orizzontale, segno di buona espansione polmonare e non di intrappolamento d'aria (enfisema) come invece accade nell'adulto. Anzi, se nel neonato le costole sono spioventi (facendo assumere al torace un aspetto "a campana"), questo è un segno di ipoespansione polmonare. Inoltre nel neonato la vascolarizzazione polmonare è molto esile con sottili immagini nastriformi ilifughe appena percettibili; il mediastino è slargato per la fisiologica ipertrofia timica (da non confondere con uno slargamento mediastinico patologico oppure con una cardiomegalia). Inoltre il diaframma può essere sollevato per l'ingrandimento del fegato e dello stomaco dilatato perchè disteso dal gas (Figura 1.).



**Fig. 1. Rx torace A.P. nel neonato:** torace normale. Buona espansione con normale diafanità di entrambi gli ambiti polmonari. Disegno vasale esile. Aia cardiaca normoconformata.

Nella lettura dei radiogrammi il radiologo può incontrare difficoltà anche a causa della tecnica con cui il radiogramma è stato eseguito (se esso è in asse oppure ruotato) ed in relazione alla fase respiratoria in cui è stato assunto. La maggior parte delle radiografie viene fatta ai neonati nella loro culla; il tecnico di radiologia cerca di immobilizzare con i sacchetti di sabbia il corpo del neonato per farlo stare il più possibile dritto e fermo (Figura 2.). Purtroppo però non sempre si riesce a scattare la radiografia "in asse" per cui il radiogramma risulta ruotato e ciò crea problemi di interpretazione diagnostica. Infatti se il tronco del neonato è ruotato, il mediastino sporge da un lato o dall'altro (se è sollevato il fianco destro il mediastino si sposta verso sinistra e viceversa) e ciò può simulare una cardiomegalia. In questi casi il radiogramma andrebbe ripetuto.

Quando invece la radiografia viene assunta in fase espiratoria anziché inspiratoria il diaframma risulta sollevato per cui il mediastino e l'aia cardiaca sembrano essere ingranditi e si può inoltre avere la sensazione che vi sia una notevole congestione vasale simulando un edema polmonare; ripetendo la radiografia in fase inspiratoria questa sensazione scompare (Figura 3.).

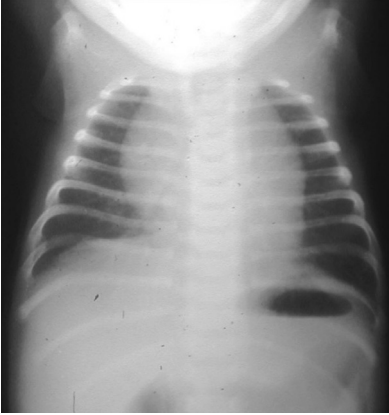

**Fig. 2.** Immobilizzazione del neonato in Terapia Intensiva Neonatale per eseguire esame radiografico completo dello scheletro.

Tutte le radiografie devono essere valutate osservandole “dalla periferia verso il centro”. Si inizia dalle parti molli (es. enfisema sottocutaneo, calcificazioni, ispessimenti del sottocute etc.), si valuta poi la componente scheletrica della gabbia toracica (es. frattura ostetrica della clavicola, distacco dell’epifisi prossimale dell’omero, fratture di costole etc). Poi si osservano i polmoni considerando innanzitutto il loro grado di espansione; se le costole sono spioventi vuol dire che i polmoni sono ipoespansi e quindi non areati. Ciò si può verificare per le cause più svariate ad esempio per la presenza di un danno neurologico centrale (emorragia cerebrale, sofferenza bulbo pontina etc.) oppure per la malattia delle membrane ialine o per la sindrome da aspirazione di liquido amniotico e meconio o per un’ipoplasia polmonare di tipo congenito.

Inoltre va valutata la vascolarizzazione dei polmoni che in condizioni di normalità è molto esile. Se è aumentata può essere segno, ad esempio, di una pervietà del dotto arterioso di Botallo, condizione in cui una maggiore quantità di sangue arriva ai polmoni. Se invece la vascolarizzazione è ridotta può essere segno di una PCF ovvero della persistenza della circolazione fetale, condizione in cui si rileva un arteriolospasmo periferico.

Fase inspiratoria



Fase espiratoria

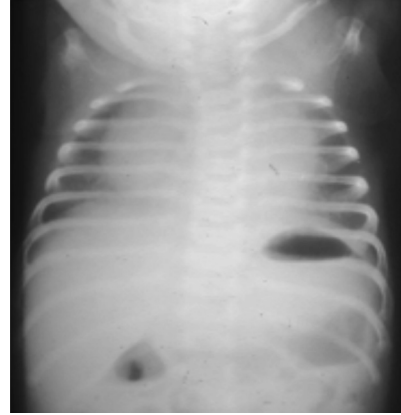


Fig. 3. Rx torace A.P. del medesimo neonato in fase inspiratoria (torace normale) e fase espiratoria (falsa cardiomegalia con apparente congestione degli ili e del disegno vasale).

Non dimenticare mai inoltre della presenza del timo. Il timo appare come una opacità omogenea che occupa il mediastino superiore, una sorta di mantello che avvolge il cuore assumendo varie forme ("a naso greco", "a colonna" etc). Di solito (Figura 4.) il punto di passaggio tra timo e cuore è indicato da un piccolo scalino presente sia a destra che a sinistra sull'ombra cardio-mediastinica. Se non si riesce a percepire questo scalino, si può effettuare una radiografia con centraggio caudo-craniale con raggio inclinato di 15°; in questo modo il cuore viene visto dal basso verso l'alto e lo "scalino" si visualizza. In condizioni di normalità il timo non ha mai effetto compressivo sulla trachea (Figure 5., 6.); comprime la trachea quando è sede di patologia (es. timomi, linfangiomi, infiltrazioni istiocitarie etc). In linea di massima più il timo è grande, più florido è il bambino. Viceversa un timo di dimensioni ridotte deve far pensare alla presenza di una patologia del sistema immunitario oppure a terapie prolungate a base di cor-

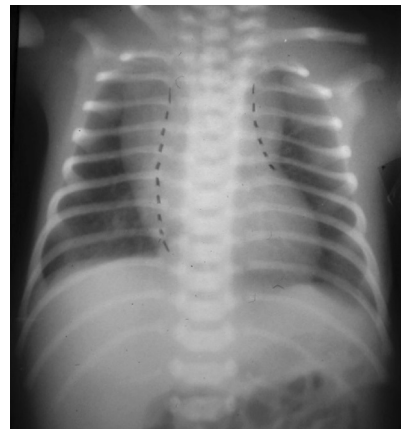
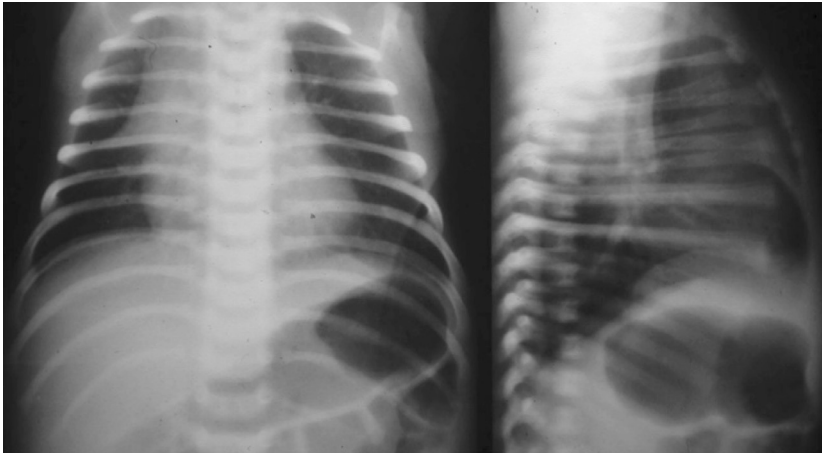


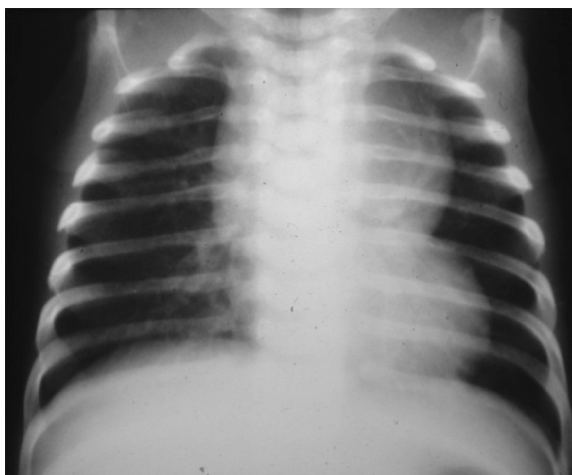Fig. 4. Rx torace A.P.: ipertrofia timica. Buona espansione polmonare bilateralmente. Aia cardiaca nei limiti, con slargamento del mediastino superiore in rapporto ad ipertrofia timica.



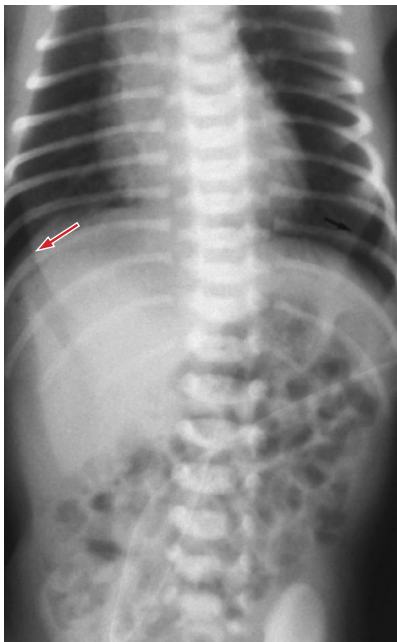
**Fig. 5. Rx torace A.P. e L.L.:** timo normale. Fisiologica diafania dei campi polmonari; slargamento del mediastino superiore a destra in rapporto ad ipertrofia timica (conformazione “a naso greco”).

ticosteroidi. In presenza di un pneumomediastino il timo cambia forma ed acquista un aspetto “a vela” o “a spinnaker”, sollevandosi “ad ali di gabbiano” sopra l’ala cardiaca.

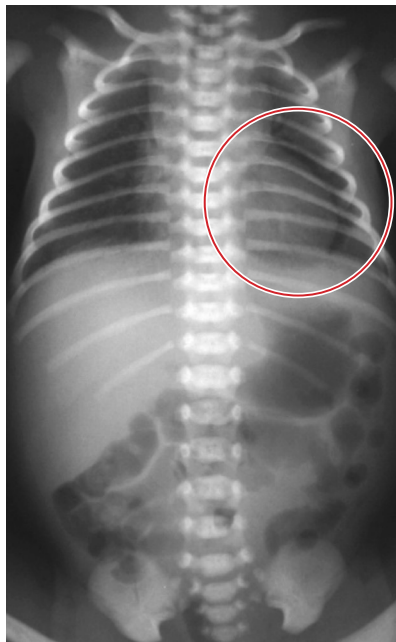Infine si passa a valutare l’ombra cardiaca. Nel neonato il cuore ha un aspetto globoso con un asse obliquo-orizzontale e non obliquo-verticale come nell’adulto; prevalgono le sezioni di destra e non è possibile distinguere i due archi a destra e i tre archi a sinistra tipici dell’adulto.



**Fig. 6. Rx torace A.P.:** ipertrofia timica. Assenza di addensamenti parenchimali. Vascolarizzazione polmonare regolare. Slargamento del mediastino superiore a sinistra in rapporto ad ipertrofia timica (aspetto “pseudotumorale”).



**Fig. 7. Rx torace A.P.:** falso PNX da plica cutanea. Discreta espansione polmonare. Aia cardiaca nei limiti; falsa immagine di pneumotorace alla base polmonare di destra da plica cutanea (freccia).



**Fig. 8. Rx torace A.P.:** falso PNM da foro della culletta. Assenza di addensamenti parenchimali. Mediastino nei limiti. Falsa immagine di pneumomediastino da foro della culletta.

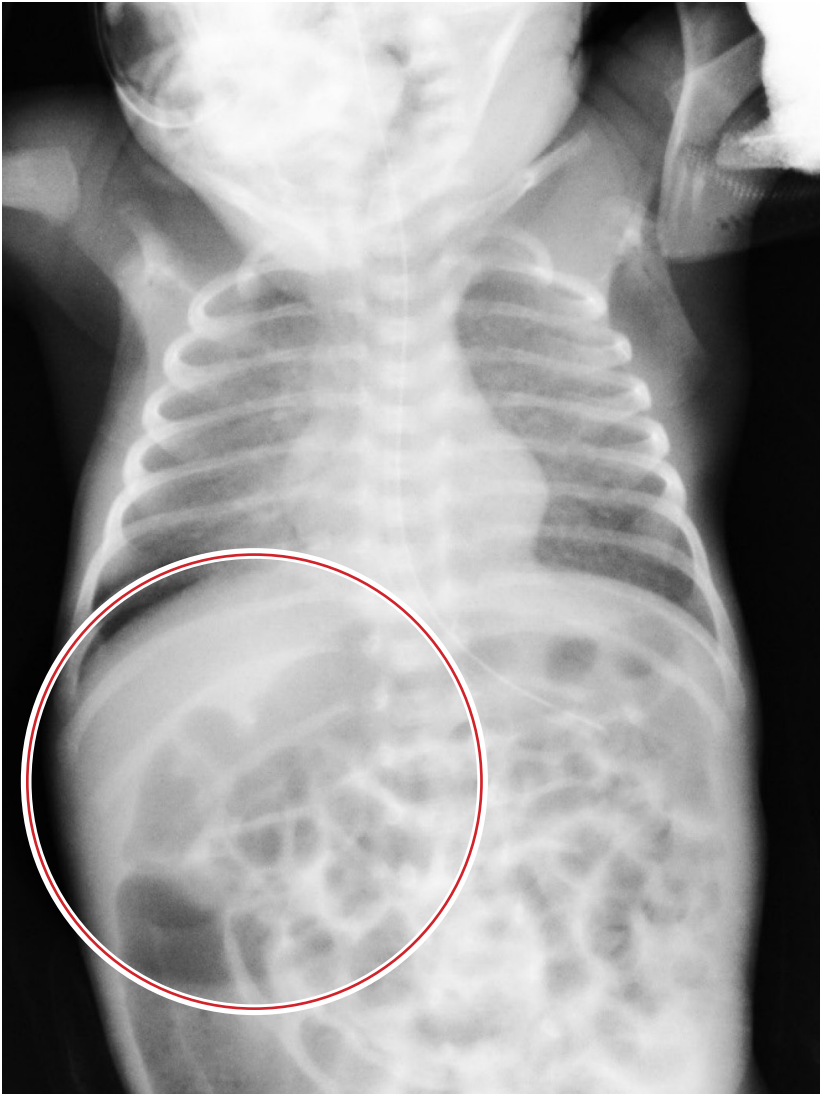
Quindi, ricapitolando, nell'interpretazione di una radiografia bisogna valutare:

1. tutto quello che si trova intorno alla gabbia toracica
2. la componente scheletrica della gabbia toracica
3. i polmoni
4. la silhouette cardio-mediastinica

Bisogna infine tenere a mente che spesso sui radiogrammi possono essere presenti delle insidie che inducono ad errori di refertazione. Innanzitutto la presenza delle pliche cutanee ovvero di sottili opacità lineari che si proiettano sul torace. Esse sono dovute al fatto che, se il neonato è "ciccietello", in alcuni punti la sua cute ed il suo sottocute si raddoppiano e per un effetto di sommazione-sottrazione causano la comparsa di questo artefatto che, quando cade sul torace, può simulare ad esempio un pneumotorace. Di solito si riesce a distinguere una plica cutanea da un pneumotorace in quanto la plica generalmente "esce fuori" (verso l'alto o verso il basso) dall'ambito toracico (Figura. 7.).



Capita poi spesso che sul torace si vada a proiettare l'ombra relativa al foro presente sulla copertura di plexiglass che hanno le cullette al nido; dove la culletta è forata lì si verifica un maggior passaggio di raggi X e quindi sulla radiografia compare una immagine rotondeggiante di ipertrasparenza, che spesso si proietta sul torace mimando un pneumotorace anteromediale oppure un pneumomediastino. In caso di dubbio è opportuno ripetere la radiografia (Figure 8., 9.).



**Fig. 9. Rx torace A.P.:** artefatto da foro della culletta. Falsa immagine di pneumotorace alla base polmonare di destra da foro della culletta.





PARTE I

IL NEONATO



# 1. Il distress respiratorio

Il distress respiratorio nel neonato riconosce un ampio numero di cause che possono essere divise in due grandi gruppi: quelle che richiedono un trattamento medico e quelle che richiedono un trattamento chirurgico.

Di seguito vengono riportate alcune delle condizioni più frequenti di distress respiratorio sia mediche sia chirurgiche.

## 1.1. Malattia delle membrane ialine

Questa malattia, conosciuta anche con il nome di deficit di surfactante endogeno o MIP, è una delle cause più frequenti di distress respiratorio nel neonato prematuro. Il neonato pretermine, di bassa età gestazionale e di basso peso, ha diversi sistemi che devono ancora maturare ( in primis il sistema nervoso centrale ma anche l'apparato urinario e l'apparato respiratorio). In particolare l'immatunità polmonare è di due tipi:

1. *archittonica*: nel neonato prematuro il lobulo secondario non è ben differenziato, non esiste una grossa variazione morfologica tra lobuli centrali e periferici, c'è una riduzione del numero e del volume degli alveoli e le piccole vie respiratorie (bronchioli terminali, bronchi segmentari di I, II e III ordine) tendono a collabire facilmente perchè non hanno una struttura cartilaginea portante.
2. *biumorale*: il surfactante polmonare è un'emulsione lipidica secreta dagli pneumociti di 2° tipo. Il 94% è rappresentato da lipidi e il 6% da proteine; la sua produzione inizia a partire dalla 22-24° settimana di età gestazionale. Gli aspetti essenziali della funzione del surfactante sono rappresentati da:

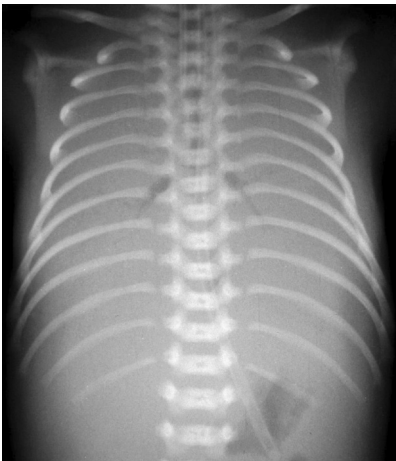
- riduzione della pressione di apertura degli alveoli;
- aumento dei volumi polmonari a parità di pressioni applicate;
- stabilizzazione del polmone durante la desufflazione;
- aumento della compliance polmonare;
- facilitazione del trasporto muco ciliare che favorisce lo sviluppo di un muco più idratato.

Da questi effetti deriva una maggiore regolarizzazione del rapporto ventilazione/perfusione, con incremento dell'ossigenazione e riduzione dell'ipercapnia. Nel prematuro la carente produzione di surfattante determina una scarsa tensione superficiale negli alveoli.

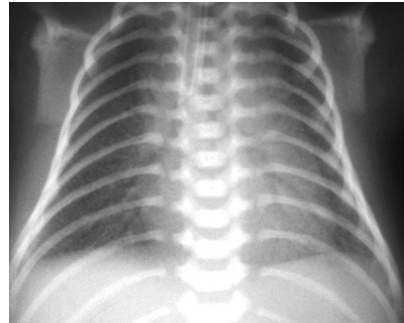
Questi due tipi di immaturità agiscono sinergicamente causando un collasso degli alveoli polmonari. All'esame istologico del tessuto parenchimale polmonare si trova la presenza di materiale ialino-proteico all'interno degli alveoli. All'accumulo di sostanza ialina si associa anche la presenza di trasudato con ingorgo dei vasi linfatici ed impegno dell'interstizio con conseguente aspetto tipo edema polmonare.

Radiologicamente il quadro è caratteristico e viene anche definito *white lung*:

- polmoni ipoespansi e rigidi (con andamento spiovente delle costole) che assumono aspetto diffusamente ipodiafano e granuloso. La granulosità, fine, "a capocchia di spillo", è dovuta alla microatelettasia alveolare (Figure 1.1., 1.2.).

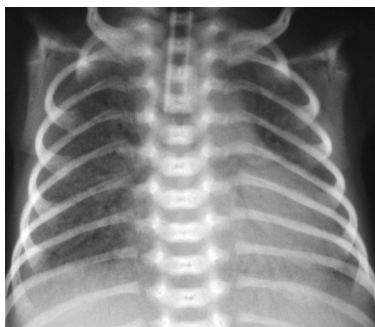


**Fig. 1.1. Rx torace A.P.:** malattia delle membrane ialine. Scarsa espansione polmonare con costole spioventi. Assenza quasi del tutto completa di aria nei polmoni con broncogramma aereo (aneftasia polmonare).

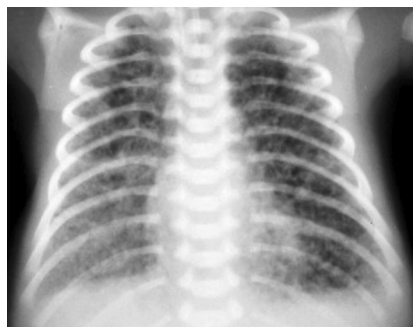


**Fig. 1.2. Rx torace A.P.:** MIP. Scarsa espansione polmonare con fine e diffusa granularietà. Accentuazione del disegno vasale. Aia cardiaca ai limiti alti della norma.

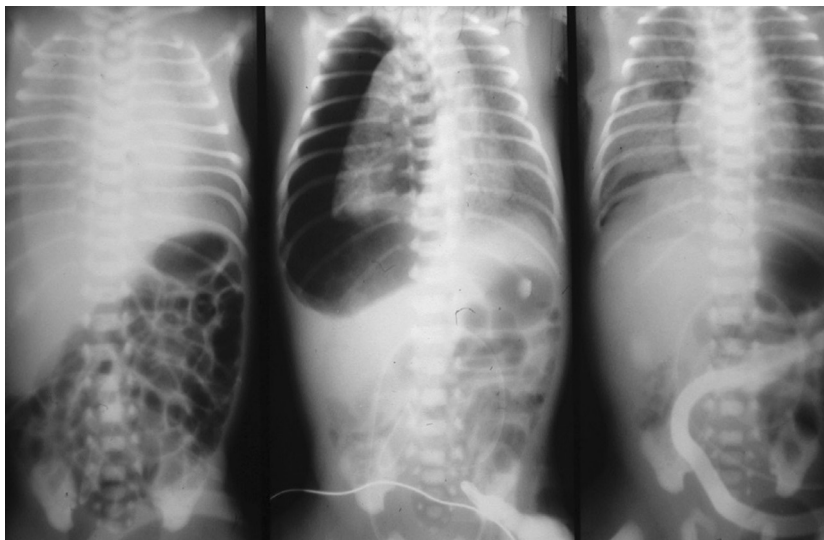
- broncogramma aereo: dovuto alla diffusa "consolidation" e rigidità dei polmoni. Il broncogramma aereo non ha solo una localizzazione retrocardiaca ma anche extracardiaca poiché arriva ad interessare i bronchi fino alla periferia (Figura 1.3.).



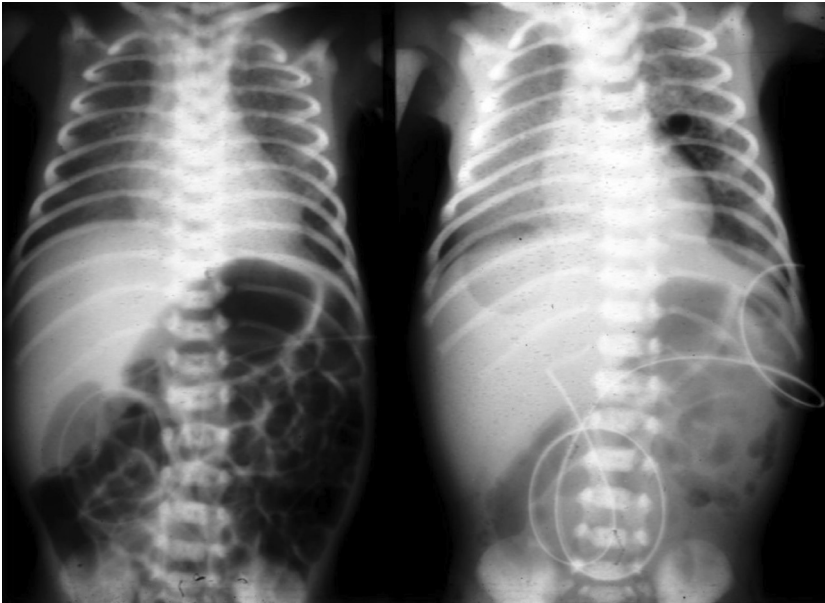
**Fig. 1.3.** Rx torace A.P.: MIP dopo surfactant. Dopo somministrazione di surfactant si osserva netto miglioramento della diafania polmonare. Broncogramma aereo molto evidente.



**Fig. 1.4.** Rx torace A.P.: MIP ed enfisema interstiziale. Granularità alquanto grossolana su entrambi gli ambiti polmonari con svariate areole di ipertrasparenza, con maggiore rappresentazione alle basi. Ili molto congesti. Aia cardiaca nei limiti.



**Fig. 1.5.** Rx torace-addome AP: evoluzione MIP in pneumotorace, primo radiogramma. Scarsa espansione polmonare con broncogramma aereo e fine e diffusa granularità. Margini cardiaci non ben definibili. **Secondo radiogramma:** pneumotorace iperteso a destra con spostamento controlaterale del mediastino ed inversione della cupola diaframmatica. Polmone destro scarsamente collassato (*stiff lung*). **Terzo radiogramma:** dopo drenaggio pleurico a destra parziale riespansione del polmone di questo lato. Formazione pneumatoceleca parailare destra.



**Fig. 1.6.** Rx torace addome AP: evoluzione MIP in pneumotorace . **Primo radiogramma:** diffusa granularità con scarsa espansione polmonare. Mediastino in asse. **Secondo radiogramma:** comparsa di pneumotorace antero-mediale a sinistra con formazione pneumatocelica parailare omolaterale. Mediastino in asse (foro della culletta alla base polmonare destra).

I neonati con MIP vengono spesso intubati e ventilati meccanicamente nel tentativo di migliorare l'espansione polmonare e per somministrare loro surfactante esogeno. La ventilazione meccanica purtroppo li espone al rischio di un'importante complicanza che è l'*enfisema interstiziale* del polmone. La ventilazione meccanica infatti spinge aria ad una certa pressione all'interno di alveoli immaturi; ciò causa su di essi un trauma di origine pressorio (barotrauma) provocando una rottura dei setti interalveolari. L'aria così esce dagli alveoli e si incanala lungo l'interstizio peribronchiale e perivasale determinando l'enfisema interstiziale. Piano piano può arrivare fino in sede subpleurica ove si raccoglie in forma di bolle sotto tensione, che possono rompersi determinando un pneumotorace, un pneumomediastino o un pneumopericardio.

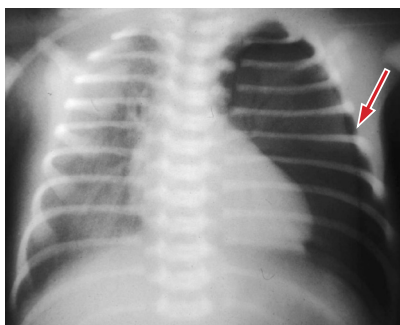
Radiologicamente l'enfisema interstiziale si presenta come numerose areole di ipertrasparenza sparse sui polmoni che seguono il decorso dei bronchi e dei vasi (Figura 1.4.).

Tra le complicanze il *pneumotorace* è piuttosto frequente in epoca neonatale. Può essere:

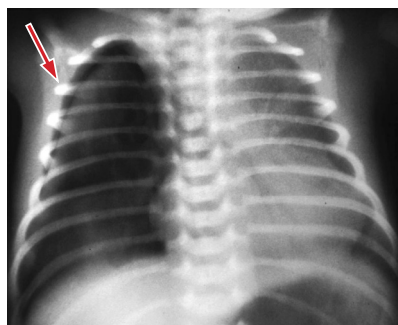
- *spontaneo*: si manifesta alla nascita come risultato dell'elevato sforzo inspiratorio che si verifica durante il primo atto respiratorio con conseguente massivo ingresso di aria a livello polmonare. Ciò può provocare sovradistensione e rottura alveolare. Un'altra causa di pneumotorace spontaneo è la presenza di bolle polmonari.
- *iatrogeno*: compare in seguito a procedure diagnostiche o terapeutiche (ad esempio durante una rianimazione cardio-respiratoria se non si rispetta la normale dinamica respiratoria, oppure se si utilizzano set ventilatori troppo aggressivi; ciò può determinare la rottura di un alveolo subpleurico con conseguente soluzione di continuo a livello della pleura viscerale) (Figure 1.5., 1.6.).

Quando si forma un pneumotorace bisogna tenere a mente che nel neonato le sue modalità di presentazione non sempre sono analoghe a quelle nell'adulto in considerazione del fatto che l'esame radiografico viene eseguito per lo più in clinostatismo.

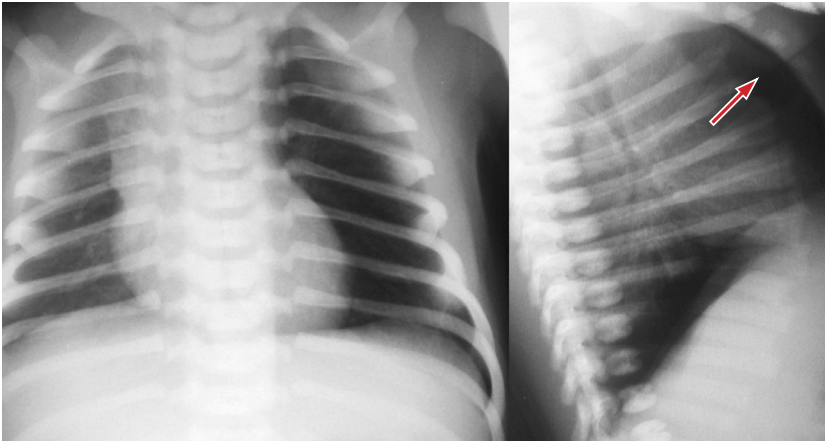
Ci sono infatti pneumotoraci insidiosi da diagnosticare come ad esempio il pneumotorace anteromediale in cui la raccolta aerea è anteriore ed il polmone invece di collassare medialmente verso l'ilo collassa posteriormente, senza quindi che si percepisca la consueta linea di trasparenza periferica ed il bordo libero del polmone. Di conseguenza l'emitorace sede del pneumotorace anteromediale appare in gran parte ipertrasparente con associato spesso uno spostamento controlaterale del mediastino (Figure 1.7., 1.8., 1.9.).



**Fig. 1.7. Rx torace A.P.:** PNX antero-mediale. Vistoso pneumotorace anteromediale a sinistra con scarso spostamento del mediastino controlateralmente.



**Fig. 1.8. Rx torace A.P.:**PNX antero-mediale. Evidente pneumotorace antero-mediale a destra con forte spostamento del mediastino controlateralmente (per gentile concessione della Prof.ssa P. Papoff).



**Fig. 1.9. Rx torace:** PNX anteriore. Nella proiezione A.P. si osserva iperlucentezza dell'emitorace di sinistra con scarso spostamento del mediastino. Nella proiezione laterale si rileva iperdiafania retrosternale dovuta alla raccolta aerea. Trachea uniformemente ridotta di calibro per tracheomalacia.

Nei casi dubbi è consigliabile eseguire oltre alla proiezione A-P anche la proiezione latero-laterale (detta *cross-table*); tale proiezione si ottiene mantenendo il paziente supino ma posizionando il tubo radiogeno "a bandiera" con la cassetta di fianco al paziente.

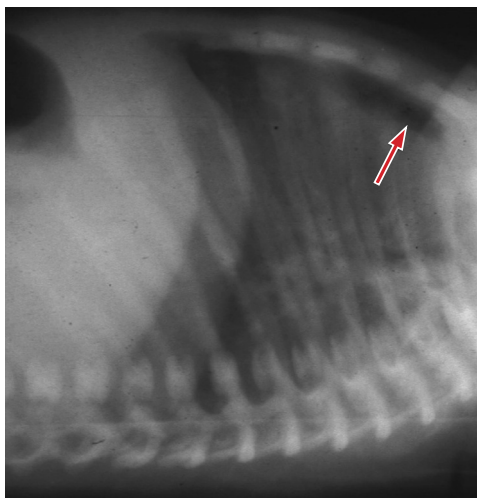
Nelle forme più gravi il pneumotorace diventa iperteso causando un appiattimento prima ed un'inversione poi dell'emidiaframma del lato colpito. Tale condizione si verifica grazie all'elasticità della gabbia toracica e della prevalenza della componente cartilaginea su quella ossea.

Il *pneumomediastino* invece si verifica quando l'aria, distribuendosi lungo i vasi e i bronchi, raggiunge l'ilo e, attraverso la pleura viscerale, si distribuisce nel tessuto connettivo lasso del mediastino.

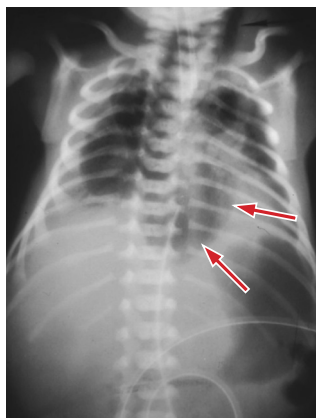
In questo caso il segno caratteristico è rappresentato da una trasparenza visibile sia a destra sia a sinistra del cuore. A ciò si associa il sollevamento del timo che genera la tipica immagine "ad ali di gabbiano" dei lobi timici sollevati dall'aria libera mediastinica. Il pneumomediastino non deve essere mai drenato perché il drenaggio può causare una mediastinite; lo si cura migliorando il set ventilatorio e l'ossigenazione fino a che non si sia spontaneamente riassorbito (Figura 1.10.).

Una conseguenza della presenza di aria nel mediastino è l'*enfisema sottocutaneo*. L'aria può diffondere, infatti, dal mediastino nel tessuto sottocutaneo della parete toracica o addominale o può salire verso l'alto disseccando il tessuto sottocutaneo del collo. Il reperto palpatore-

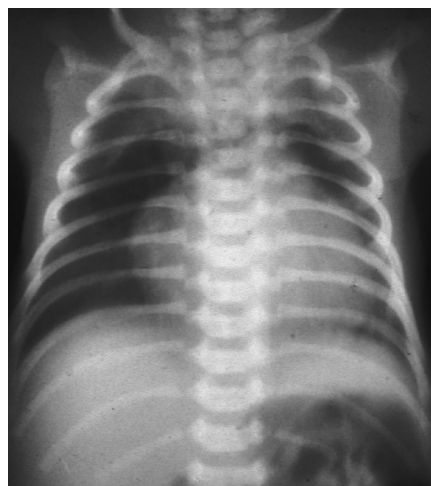
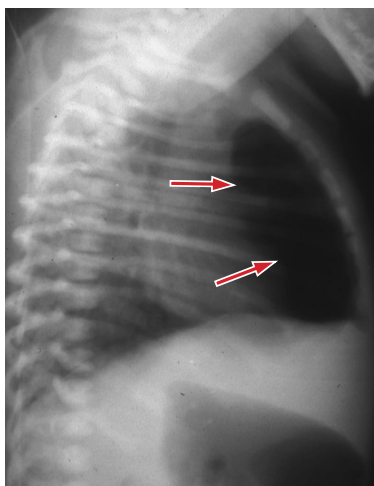




**Fig. 1.10.** La proiezione latero-laterale a paziente supino (cross-table) permette di evidenziare una piccola raccolta aerea verosimilmente riferibile a pneumomediastino.



**Fig. 1.11.** Rx torace A.P.: grave distress respiratorio con ipoespansione polmonare bilaterale e falda di pneumomediastino con aria nel legamento polmonare di sinistra (freccia). Aria nel sottocute del collo.



**Fig. 1.12.** Rx torace A.P. e L.L.: PNM. Aria lungo i margini cardiaci per falda di pneumomediastino, con sollevamento del timo (immagine "ad ali di gabbiano").

rio diagnostico di tale condizione è la presenza di un crepitio simile al rumore che si ottiene schiacciando la neve fresca (Figure 1.11., 1.12., 1.13., 1.14., 1.15.).

Il *pneumopericardio* consiste invece nella presenza di aria all'interno del sacco pericardico. In questo caso all'esame radiografico si nota una linea di trasparenza localizzata tra faccia diaframmatica

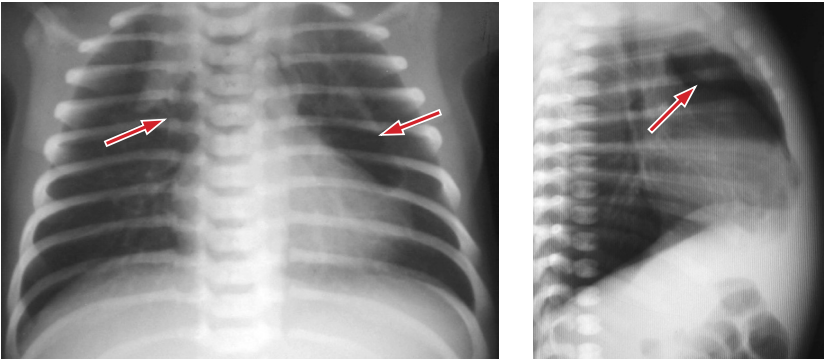


Fig. 1.13. Rx torace: pneumomediastino con aria lungo i margini cardiaci e sollevamento del timo (importanza della proiezione laterale).

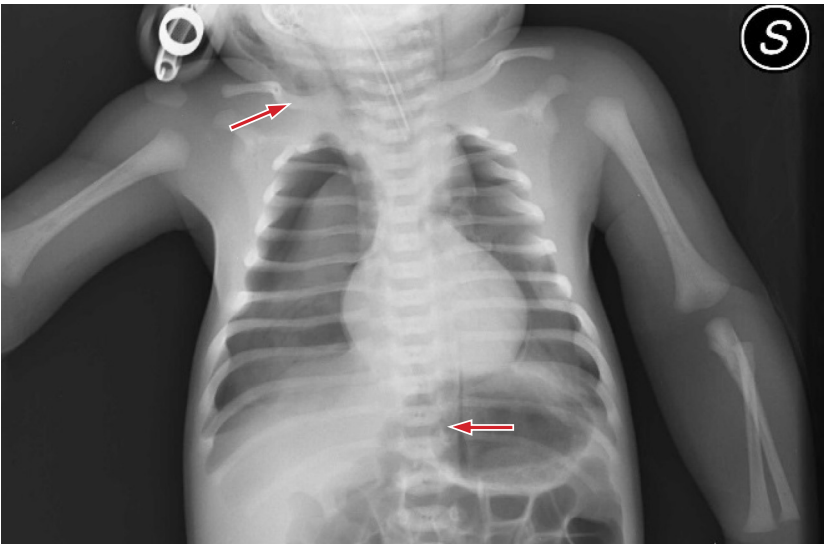


Fig. 1.14. Rx torace AP.: PNX e PNM. Ampia falda di pneumotorace a destra con scarso collasso del polmone omolaterale. Concomita piccola falda di pneumotorace a sinistra. Presenza di pneumomediastino. Enfisema sottocutaneo evidente nelle regioni del collo ed addominali (freccie).

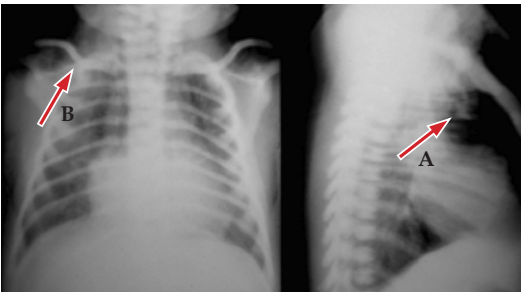
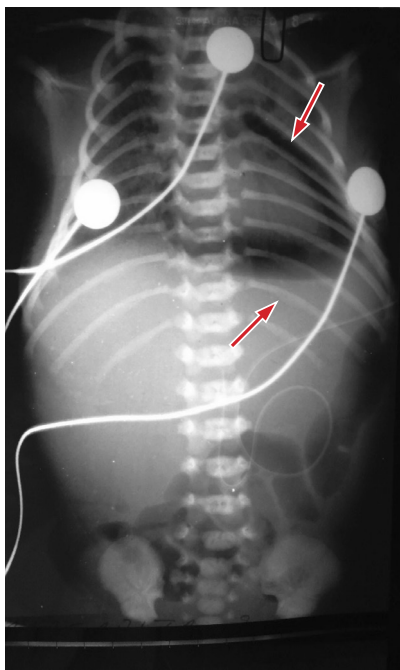
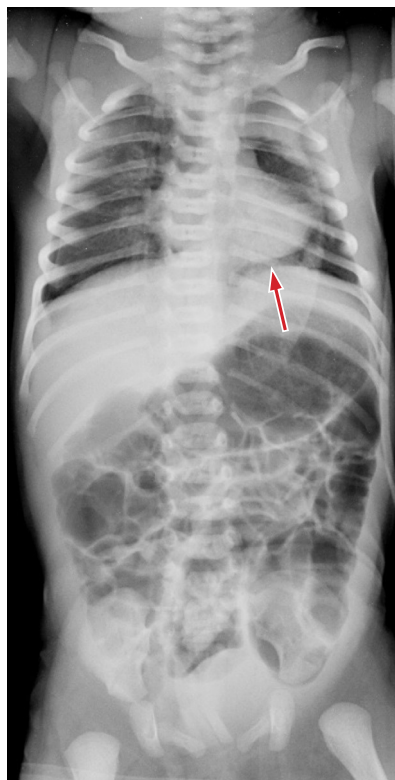


Fig. 1.15. Rx torace A.P. e L.L.: PNM. Presenza di pneumomediastino con trasparenza nella regione retrosternale e timo circondato da contenuto aereo visibile nella proiezione laterale (timo che "galleggia" nell'aria; freccia A). Coesiste enfisema sottocutaneo al collo (freccia B).



**Fig. 1.16.** Rx torace-addome A.P.: pneumopericardio. Grave ipoespansione polmonare bilateralmente con aspetto "a campana" della gabbia toracica. Ampia falda di pneumopericardio con aia cardiaca totalmente circondata da aria che si dispone prevalentemente sulla faccia diaframmatica del cuore. Imponente epatomegalia.



**Fig. 1.17.** Rx torace A.P.: PNM e PNP. Presenza di pneumomediastino con aria che contorna il margine diaframmatico del cuore come per verosimile pneumopericardio (freccia).

del cuore e diaframma. Si può associare a tamponamento cardiaco o ad emo-pneumopericardio. Le cause del pneumopericardio non si conoscono bene: si ipotizza che il pericardio parietale possa presentare delle fenestrature per cui, in presenza di un pneumomediastino l'aria penetri nel sacco pericardico attraverso queste soluzioni di continuo. Un'altra ipotesi è che esso possa avere origine iatrogena ovvero, in corso di intubazione, si causi una lacerazione del sacco pericardico con conseguente ingresso di aria. Il pneumopericardio è spesso un condizione che mette in pericolo di vita il paziente (Figure 1.16., 1.17.).

Un'altra trasparenza che si osserva molto di frequente nella radiografia del neonato è la *pneumoesofago* ovvero la presenza di aria nell'esofago; non ha significato patologico.

## 1.2. Il polmone umido (wet lung)

È una patologia tipica del neonato nato da parto cesareo ed è responsabile di distress respiratorio con polipnea e rientramenti. Per definizione si autolimita non andando oltre le 48-72 ore. È chiamata anche *tachipnea transitoria del neonato* o *sindrome di Avery*, dal nome della pediatra statunitense Mary Ellen Avery che lo ha descritto per prima.

Il wet lung si crea per due motivi:

1. *motivo meccanico*: il mancato passaggio attraverso il canale del parto non determina lo schiacciamento del torace del neonato e quindi il liquido amniotico rimane all'interno dei polmoni.
2. *manca di travaglio*: la mancanza del travaglio in caso di parto cesareo non provoca la liberazione delle catecolamine materne che, passando attraverso la placenta, facilitano l'espulsione del liquido dai polmoni.

A ciò va aggiunto anche il fatto che nei neonati il sistema linfatico ed il sistema venoso sono immaturi ed insufficienti: ciò aggrava l'accumulo del liquido amniotico nei polmoni.

È una patologia molto frequente nel figlio di madre diabetica perché in questi casi c'è una maggiore ritenzione idrica.

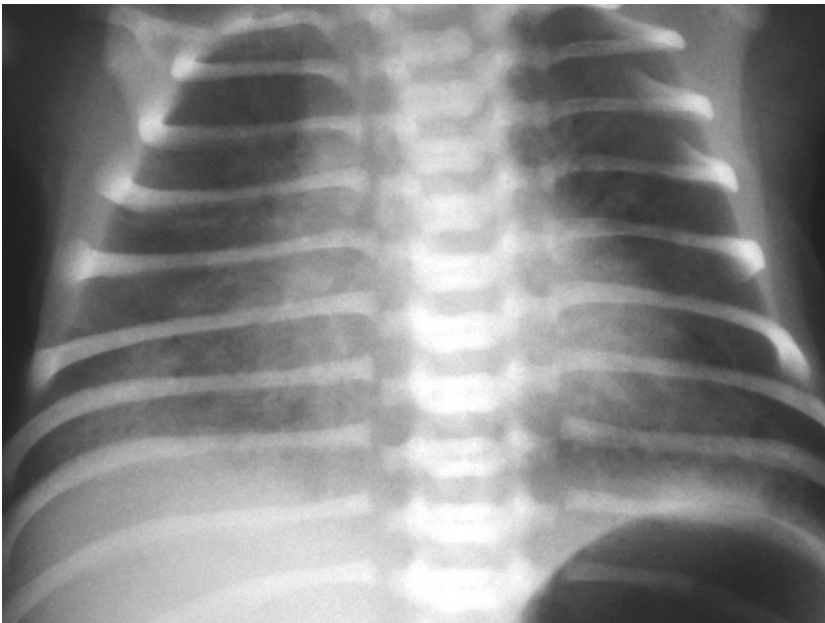
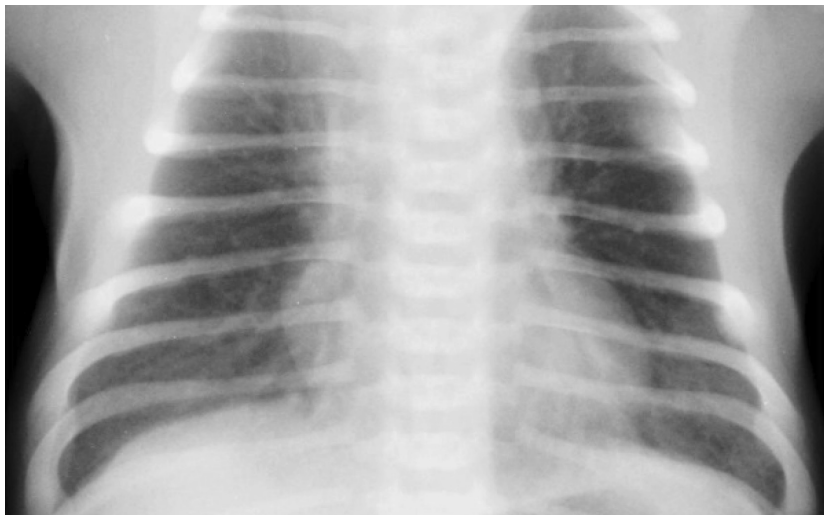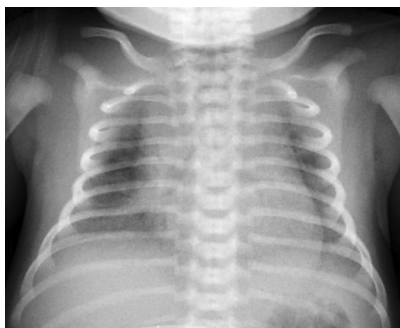


Fig. 1.18. Rx torace A.P.: wet lung. Sfumate ipodiafanie basali a distribuzione prevalentemente paracardiaca. Mediastino in asse.

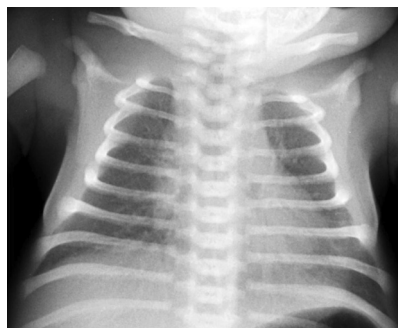


**Fig. 1.19. Rx torace A.P.:** wet lung. Indistinte opacità basali con aspetto “a vetro smeriglio”; modesta accentuazione del disegno vasale. Non versamento pleurico. Aia cardiaca nei limiti.

Radiologicamente il polmone umido si manifesta con delle zone di ipodiafania molto sfumate alle basi bilateralmente dovute proprio all’accumulo di trasudato nelle porzioni più declivi del torace ( quindi le docce paravertebrali e le basi). Tali opacità “a vetro smeriglio” compaiono alla nascita e scompaiono dopo 48-72 ore grazie al riassorbimento del liquido sia per via venosa sia per via linfatica. Se non dovessero scomparire, allora significa che non si tratta di un polmone umido e che quelle opacità sono di altra causa (ad esempio una patologia di tipo infettivo). La terapia consiste nel fornire ossigeno e diuretico (Figure 1.18., 1.19., 1.20., 1.21.).



**Fig. 1.20. Rx torace A.P.:** wet lung. Ipodiafanie basali con lieve riduzione dell’espansione polmonare. Aia cardiaca adagiata sul diaframma sollevato.



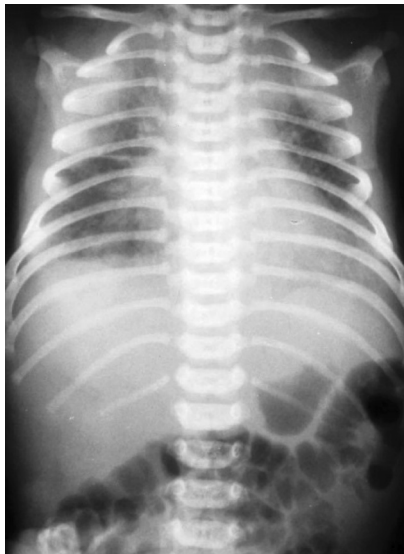**Fig. 1.21. Rx torace A.P.:** infezione da Streptococco. Fine granularità con sfumata opacità alla base polmonare di sinistra (molto simile al wet lung).

### 1.3. Sindrome da aspirazione di liquido amniotico e meconio

La sindrome da aspirazione di liquido amniotico e meconio (SAM) è più frequente nei bambini che nascono da parto spontaneo travagliato e distocico; in questa condizione si verifica in utero un rilascio degli sfinteri del feto con passaggio di meconio nella cavità amniotica. Tale meconio viene inalato dal feto e finisce nell'albero bronchiale. Maggiore è la quantità di meconio inalata, più grave sarà il distress respiratorio.

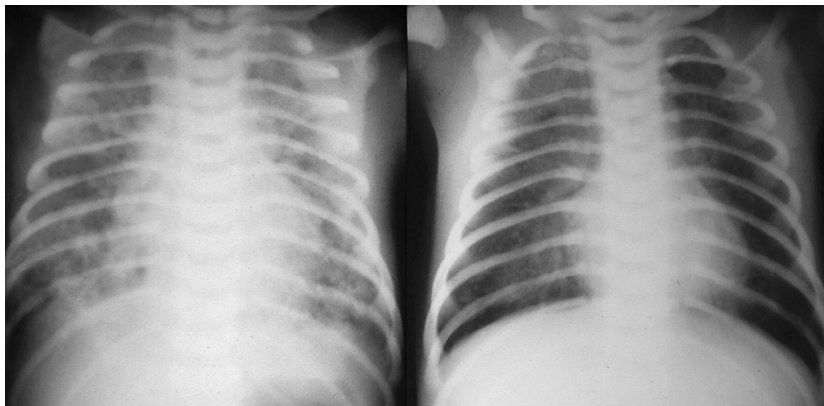
Quando il meconio passa nell'albero bronchiale si possono verificare due condizioni:

1. il meconio non ostruisce completamente il lume del bronco segmentario o subsegmentario; allora l'aria entra in inspirazione, distende gli alveoli ma non riesce ad uscire in espirazione. Si crea così un meccanismo a valvola che determina una progressiva sovradistensione degli alveoli con zone di air trapping, rottura dei setti interalveolari, enfisema interstiziale, pneumotorace e pneumomediastino.
2. il meconio ostruisce completamente il bronco segmentario o subsegmentario causando atelettasia a valle. Le zone di atelettasia tendono facilmente ad infettarsi determinando broncopolmoniti (Figure 1.22., 1.23., 1.24.).



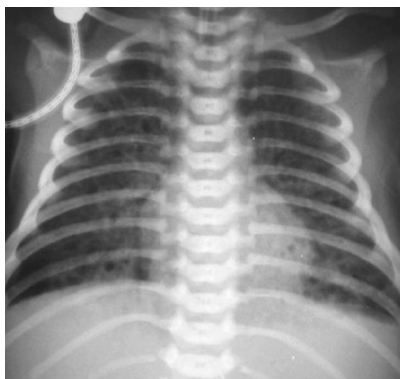**Fig. 1.22. Rx torace A.P.:** SAM. Focolai di addensamento fioccosi confluenti su entrambi gli ambiti polmonari. Accentuazione del disegno vasale. Aia cardiaca aumentata di dimensioni. Ingrandimento del fegato.



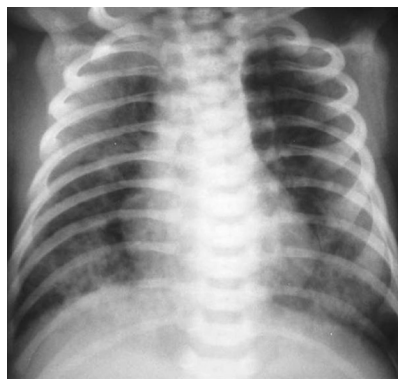


**Fig. 1.23. Rx torace A.P.:** sindrome da aspirazione liquido amniotico e meconio. Nodulazione alquanto grossolana su entrambi gli ambiti polmonari, più evidente alle basi. Ingrandimento dell'aia cardiaca con ombre ilari molto prominenti. Areole di ipertrasparenza in entrambi i polmoni per enfisema interstiziale.

**Fig. 1.24. Rx torace A.P.:** controllo ad una settimana. Normalizzazione del quadro cardiopolmonare.



**Fig. 1.25. Rx torace A.P.:** sindrome da aspirazione liquido amniotico ed enfisema interstiziale. Grossolana nodulazione su entrambi gli ambiti polmonari con evidenti areole di enfisema interstiziale. Ili congesti. Aia cardiaca nei limiti.



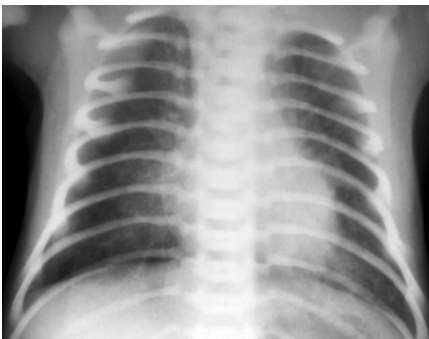
**Fig. 1.26. Rx torace A.P.:** sindrome da aspirazione liquido amniotico e meconio, PNx e PNM. Focolai di addensamento confluenti su entrambi gli ambiti polmonari. Piccola falda di pneumotorace antero-mediale a destra con estensione sovradiaframmatica. Concomita falda di pneumomediastino.

La scarsa ventilazione alveolare può determinare un aumento delle resistenze polmonari portando ad uno scompenso cardiaco congestizio.

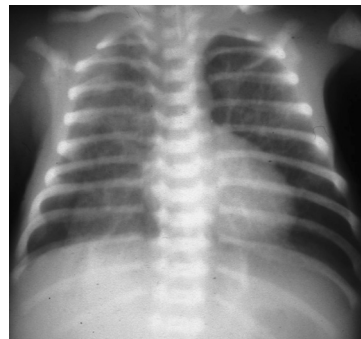
Il quadro radiologico è caratterizzato dalla presenza di opacità (le zone di atelettasia) "a chiazze", "fiocose", confluenti, frammiste a zone di ipertrasparenza (le zone di air trapping) (Figure 1.25, 1.26.).

## 1.4. Infezioni polmonari

Una delle patologie più frequenti nel neonato che coinvolge il ginecologo, l'ostetrico, ed il neonatologo è l'infezione da *Chlamydia Trachomatis*. Questo germe spesso si annida nel collo dell'utero materno causando cerviciti (a volte sintomatiche, a volte asintomatiche) che possono determinare infezioni neonatali per via ascendente attraverso il passaggio nel canale del parto. La *Chlamydia* può avere localizzazioni multiple come ad esempio nel cavo orale, nel naso-faringe-laringe, nell'occhio (causando una congiuntivite cronica tipicamente definita *tracoma oculare* che si manifesta in seconda-terza giornata di vita con forte arrossamento della congiuntiva ed abbondante lacrimazione). Dalle alte vie respiratorie il germe può poi passare nelle basse vie respiratorie causando una polmonite. Questa fase di diffusione dalle alte vie alle basse vie spiega perché la broncopolmonite da *Chlamydia* non si apprezza nei primissimi giorni di vita ma dopo un intervallo libero di circa 10-12 giorni allorquando compaiono i segni di un'insufficienza respiratoria (aumento della frequenza respiratoria, rientramenti diaframmatici ed al giugulo, crisi di desaturazione etc). In questi casi la radiografia del torace mostra la presenza di un'interstiziopatia rappresentata da opacità a margini molto sfumati a "vetro smeriglio", più evidenti alle basi con a volte la possibilità di riconoscere un broncogramma aereo; ridotta quantità di essudato endoalveolare, ma con un grosso interessamento dell'interstizio (Figure 1.27., 1.28, 1.29.).

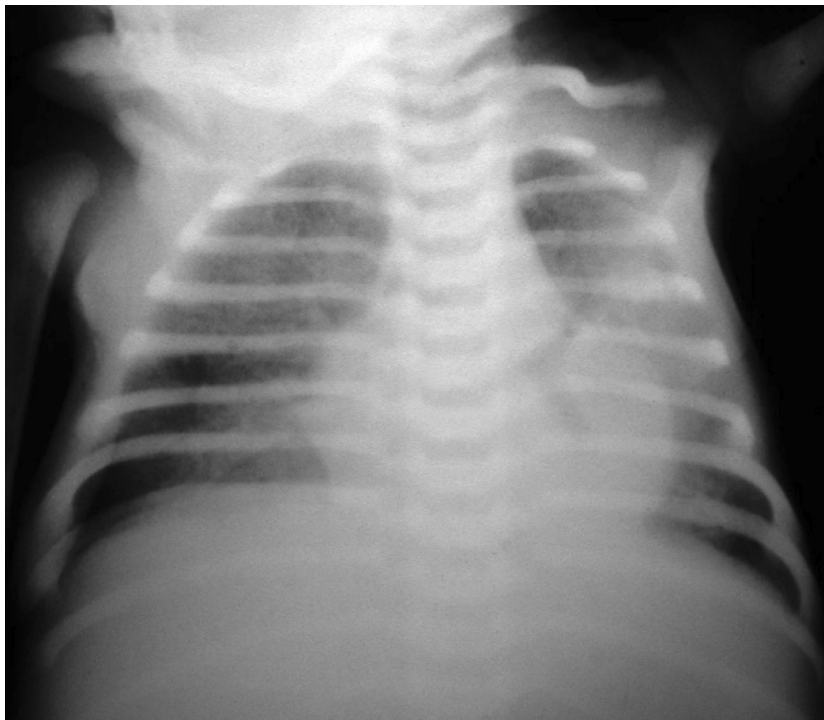


**Fig. 1.27. Rx torace A.P.:** polmonite da *Chlamydia*. Sfumate ipodiafanie basali, con maggiore evidenza a sinistra e fine reticolazione della trama. Intrappolamento aereo. Aia cardiaca nei limiti. Non versamento pleurico.

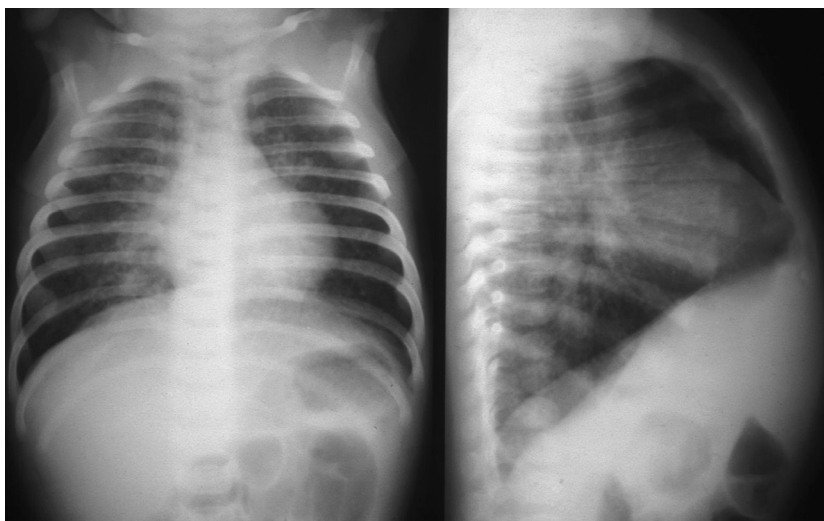


**Fig. 1.28. Rx torace A.P.:** polmonite da *Chlamydia*. Spiccato intrappolamento aereo con cupola diaframmatica abbassata. Fine reticolazione della trama polmonare come per compressione dell'interstizio. Aia cardiaca nei limiti. Non versamento pleurico.

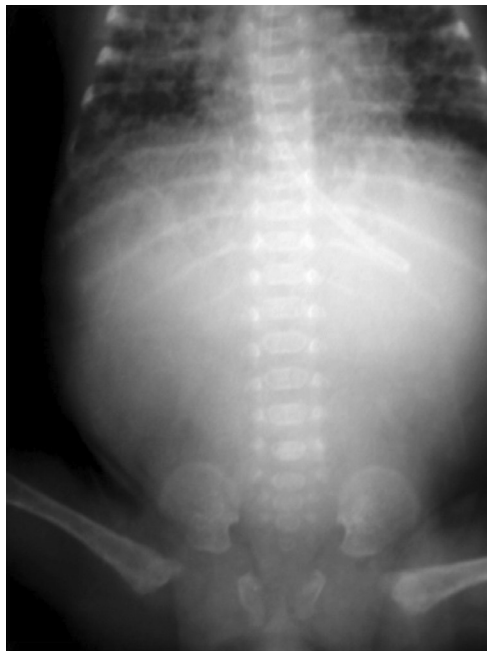



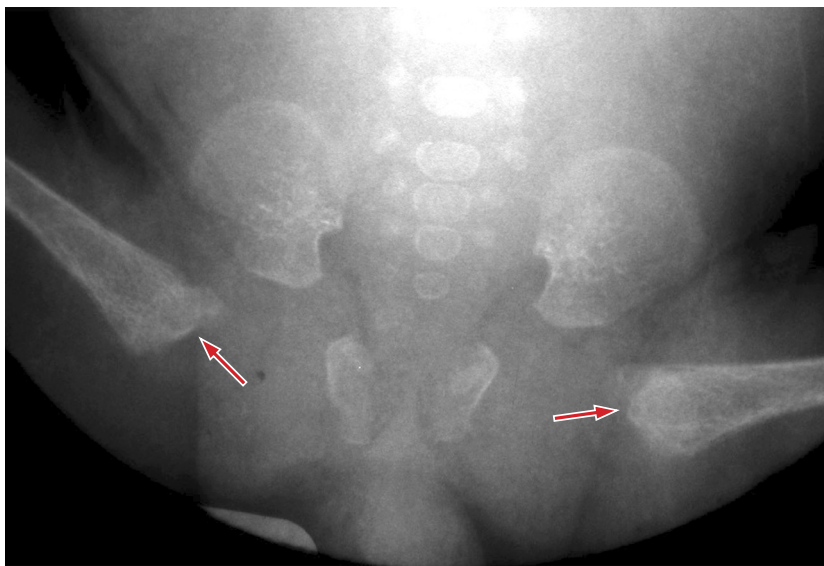
**Fig. 1.29. Rx torace A.P.:** polmonite da Chlamydia. Ipodiafania parailare sinistra "a vetro smeriglio" con interessamento dei lobi superiore ed inferiore di questo lato. Broncogramma aereo. Aia cardiaca nei limiti.



**Fig. 1.30. Rx torace A.P.:** infezione da Candida in neonato a termine. Addensamenti fioccosi alla base polmonare destra ed in sede retrocardiaca sinistra. Intrappolamento aereo con fine reticolazione della trama. Non lesioni pleuriche. Aia cardiaca nei limiti.



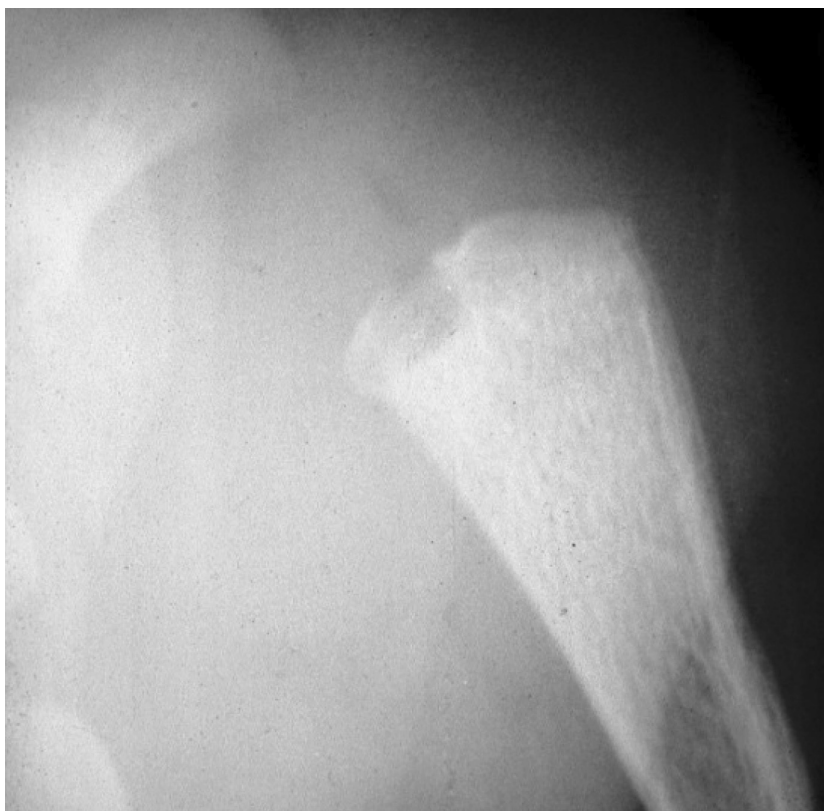**Fig. 1.31. Rx diretta addome A.P.:** infezione da *Candida* in neonato prematuro. Ingrandimento del fegato e della milza. Diffusa osteoporosi dei segmenti scheletrici visualizzati. Come reperto occasionale fine reticolo-nodulazione della trama polmonare.



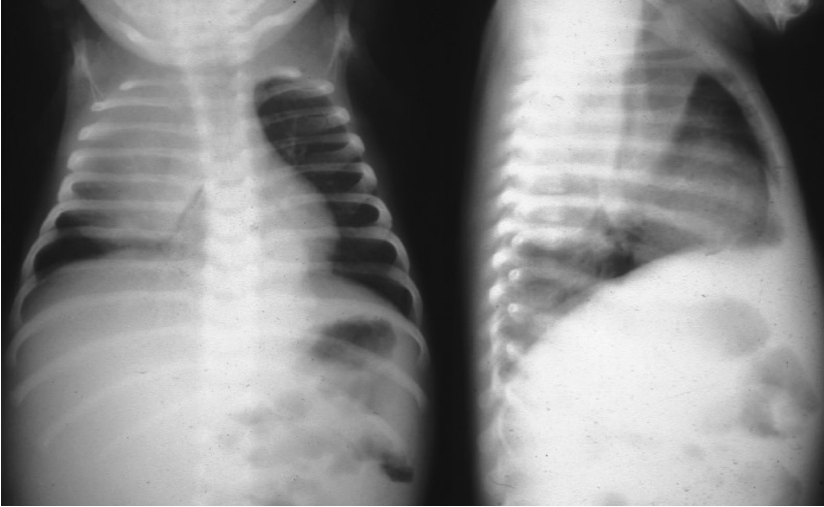
**Fig. 1.32. Rx bacino-coxofemorali in A.P.:** infezione da *Candida* con localizzazione scheletriche. Grave osteoporosi con corticali assottigliate. Irregolarità delle linee metafisarie di accrescimento dei femori con piccole lesioni osteolitiche metafisarie (frecce).

Le opacità a vetro smeriglio non sono solo caratteristiche dell'infezione polmonare da Chlamydia perché altre forme virali (es. Citomegalovirus) danno lo stesso tipo di reperti radiografici. Questo aspetto ci ricorda come sia importante fare i radiologi non solo con le radiografie ma sempre anche in associazione ai dati clinici. Solo così si riescono a fare le diagnosi differenziali. Nelle infezioni da Chlamydia vi è sempre un dato clinico importante rappresentato dalla eosinofilia periferica e dal movimento anticorpale. Grazie alla terapia antibiotica si ottiene solitamente la guarigione immediata. A volte tuttavia può accadere che dopo circa due-tre mesi il lattante presenti quadri ricorrenti di bronchiolite dovute al fatto che la Chlamydia si è tenacemente localizzata nelle basse vie respiratorie.

Capita spesso poi che alcune infezioni, anziché trasmettersi dalla madre in utero o al momento del parto, colpiscano il neonato durante il ricovero al nido.

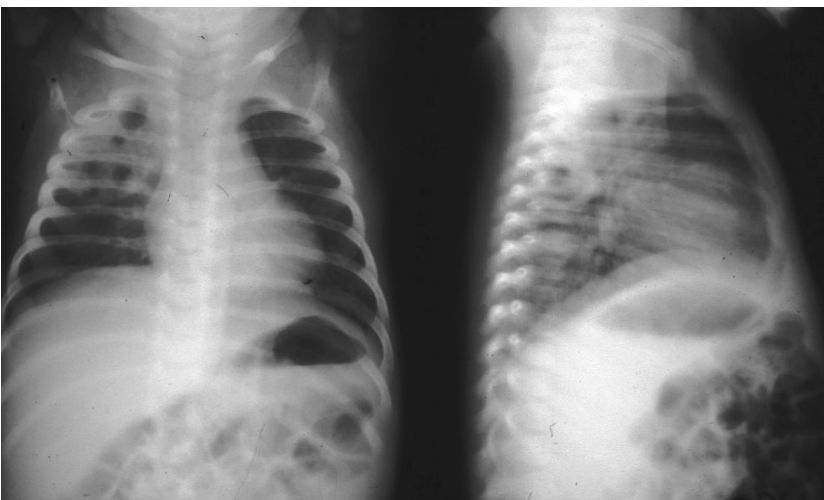


**Fig. 1.33. Rx scapolo-omerale sn:** infezione da Candida con localizzazione scheletrica. Lesione "numulare" a stampo della metafisi prossimale omerale con interruzione della corticale e cerchio periferico di sclerosi.

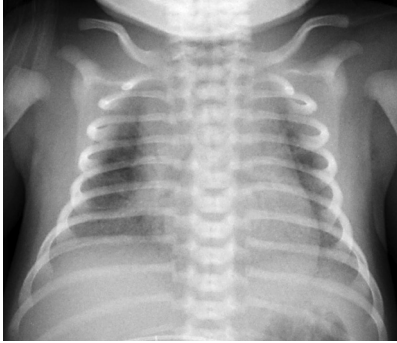

**Fig. 1.34. Rx torace A.P. e laterale:** polmonite stafilococcica. Addensamento omogeneo del lobo superiore di destra con broncogramma aereo. Coesiste piccola opacità retrocardiaca basale sinistra. Mediastino lievemente deviato a sinistra. Non versamento.

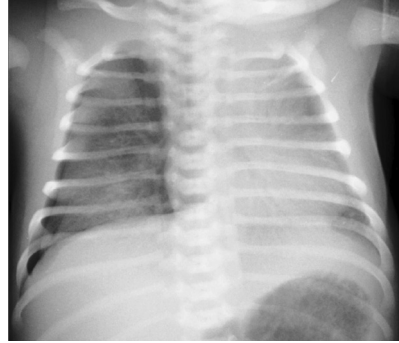
Nei neonati con peso basso alla nascita (< 1500 g), i microrganismi Gram-positivi causano circa il 70% delle infezioni, di cui la maggior parte è da stafilococchi coagulasi-negativi. Ma anche microrganismi Gram-negativi, tra cui *Escherichia coli*, *Klebsiella*, *Pseudomonas*, *Enterobacter*, e *Serratia*, funghi (*Candida albicans* e *C. parapsilosis*) causano circa il 10% delle infezioni (Figure 1.30., 1.31., 1.32., 1.33.).



**Fig. 1.35. Rx torace A.P. ed L.L.:** controllo a sette giorni. Comparsa di numerose formazioni bollose all'interno dell'opacità. Non falde di pneumotorace e/o pneumomediastino.

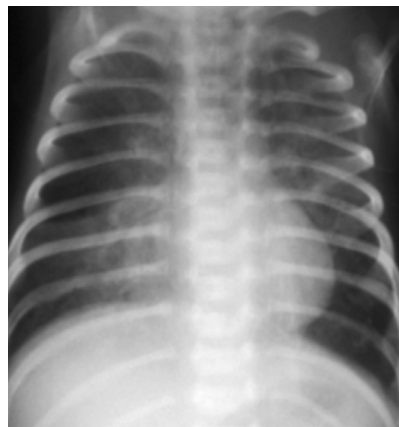

**Fig. 1.36. Rx torace A.P.:** polmonite streptococcica. Ipoespansione con fine granulazione della trama, più evidente alle basi. Diaframma sollevato. Aia cardiaca nei limiti. Non versamento pleurico.

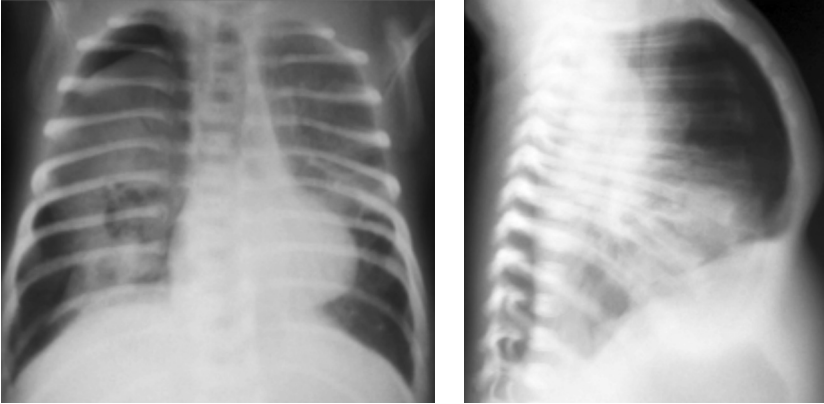


**Fig. 1.37. Rx torace A.P.:** polmonite streptococcica con PNX. Pneumotorace antero-mediale a destra con polmone omolaterale in gran parte epatizzato. Netto spostamento controlaterale del mediastino. Non versamento pleurico.

Nei neonati a termine l'infezione nosocomiale più frequente è rappresentata dall'infezione cutanea da *Staphylococcus aureus*. Il personale sanitario, che è un portatore di *S. aureus* a livello nasale, rappresenta una fonte potenziale di infezione (Figure 1.34., 1.35.); i neonati colonizzati e le madri possono esserne i serbatoi. Il moncone ombelicale, il naso, il cuoio capelluto e la regione inguinale sono sedi frequenti di colonizzazione durante i primi giorni di vita. L'infezione viene poi anche facilitata dalle molteplici procedure invasive a cui sono sottoposti i neonati con peso basso alla nascita (p. es. cateterismo arterioso e venoso a lungo termine, intubazione endotracheale, ventilazione continua a pressione positiva, sondini nasogastrici o nasodigiu-nali). Più lunga è la degenza nelle terapie intensive e più numerose le procedure eseguite, più alta è la probabilità di infezione. Quando lo Stafilococco, lo Streptococco beta-emolitico o l'Emofilo si localizzano a livello polmonare danno una polmonite che spesso si complica in pleuro-polmonite (Figure 1.36., 1.37., 1.38., 1.39.).

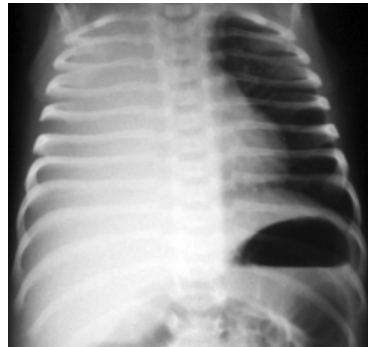


**Fig. 1.38. Rx torace A.P.:** polmonite streptococcica simil RDS. Sfumata ipodiafania a carico del lobo medio (*segno di Felson*), con fine reticolazione della trama. Non versamento pleurico. Aia cardiaca nei limiti.



**Fig. 1.39. Rx torace AP e LL:** polmonite streptococcica con pneumatoceles e PNX. Pneumotorace di discreta entità a destra (a distribuzione prevalentemente anteriore nella proiezione laterale) con parziale collasso del polmone omolaterale e formazioni pneumatoceleliche a grappolo alla base di destra. Mediastino deviato a sinistra.

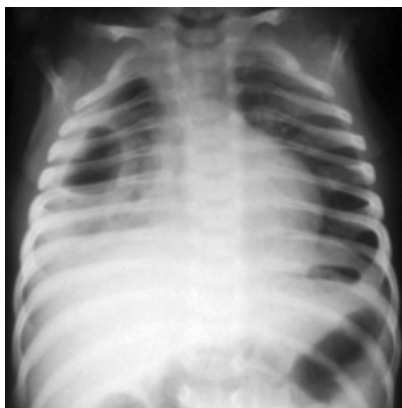La polmonite stafilococcica è anche definita *polmonite bollosa*. La polmonite bollosa inizia con un'opacità classica che può coinvolgere uno o più lobi con epatizzazione e broncogramma aereo; all'interno di questa opacità compaiono poi le bolle o *pneumatoceles*. La comparsa delle bolle corrisponde alla fase di stato della malattia. Esse si creano perché l'ispessimento della mucosa dei bronchioli e l'essudato che si forma all'interno del lume dei bronchioli causano un'ostruzione dei bronchioli stessi per cui l'aria riesce ad entrare in inspirazione ma non riesce ad uscire in espirazione rimanendo intrappolata all'interno dei bronchioli. Ciò determina la comparsa di aree di sovradistensione (le caratteristiche "bolle") che si manifestano radiologicamente come delle zone rotondeggianti di trasparenza all'interno delle opacità. A volte basta un colpo di tosse a far rompere queste bolle causando un pneumotorace (Figure 1.40., 1.41., 1.42.).



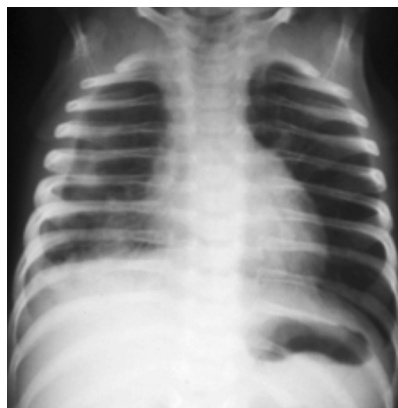**Fig. 1.40. Rx torace A.P.:** pleuro-polmonite stafilococcica. Opacimento omogeneo dell'emitorace di destra verosimilmente riferibile a pleuro-polmonite con spostamento contro-laterale del mediastino. Non lesioni parenchimali a sinistra.

Quando alla polmonite bollosa si associa un versamento pleurico si parla di pleuro-polmonite. Esso di solito è di natura purulenta, quindi un empiema.





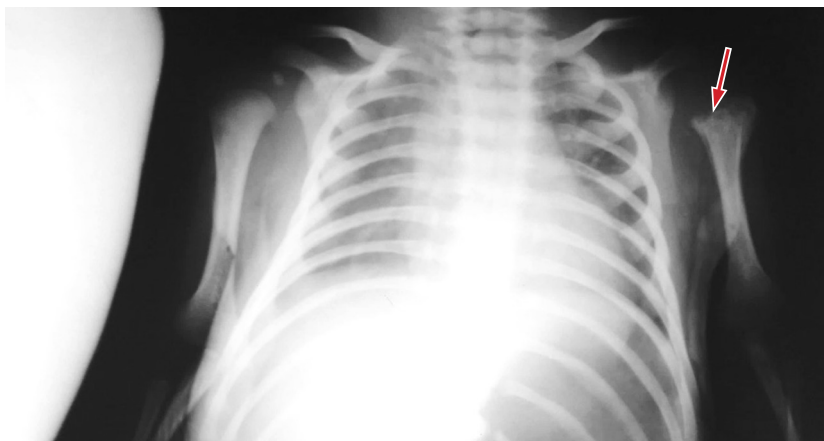**Fig. 1.41.** Rx torace A.P.: controllo dopo dieci giorni dall'esordio. L'esame eseguito dopo toracentesi mostra riduzione del versamento pleurico a destra ove si osserva grossolana formazione bollosa. Aia cardiaca lievemente deviata a sinistra.



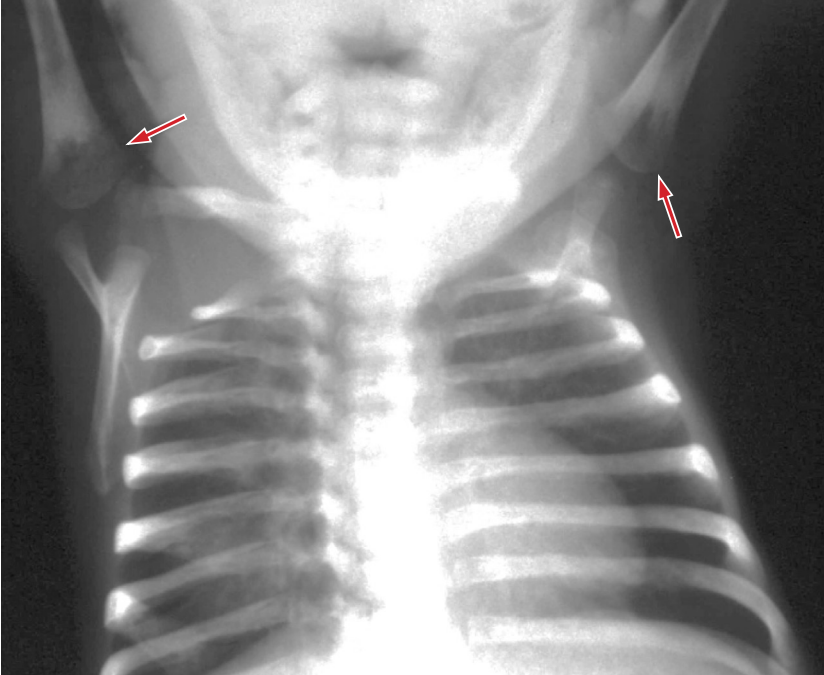
**Fig. 1.42.** Rx torace A.P.: controllo dopo venti giorni dall'esordio. Permane piccola falda di versamento pleurico a destra con scomparsa quasi completa degli addensamenti. Aia cardiaca in asse, normale per forma e volume.

Nella fase avanzata della malattia l'opacità si risolve mentre il pneumatocele può rimanere da solo anche per diversi mesi e poi lentamente andarsi a riassorbire.

Spesso nei neonati il germe responsabile dell'infezione polmonare causa una sincrona infezione delle articolazioni (la cosiddetta *osteoartrite settica*) con *rubor*, *tumor*, *dolor* e *calor* dell'articolazione colpita. Di solito sono colpite le cosiddette cartilagini "fertili" ossia quelle maggiormente vascolarizzate.



**Fig. 1.43.** Rx torace-cingoli scapolo-omerali: lesioni osteolitiche in corrispondenza della metafisi prossimale dell'omero di sinistra, con profonde irregolarità metafisarie (freccia).



**Fig. 1.44.** Rx torace A.P.: polmonite alba da *Treponema Pallido* con lesioni scheletriche. Discreta espansione polmonare bilateralmente. Sfumata ipodiafanasia basale destra. Aia cardiaca nei limiti. Zone di rarefazione ossea in corrispondenza di entrambi i colli omerali (freccie).

Le cartilagini fertili nel neonato sono:

- a livello dell'arto inferiore: le cartilagini del ginocchio ovvero la distale del femore e la prossimale della tibia e del perone.
- a livello dell'arto superiore: la situazione è al contrario rispetto all'arto inferiore e quindi le cartilagini fertili sono la prossimale dell'omero e la distale del radio e dell'ulna.

In caso di osteoartrite l'esame radiografico evidenzia la comparsa di lesioni osteolitiche sulle metafisi ed in corrispondenza delle epifisi coinvolte con irregolarità del profilo corticale osseo e segni di reazione periostale, a testimoniare l'azione distruttiva che il germe ha sull'osso (Figura 1.43.). Si associa inoltre la presenza di versamento articolare purulento che diastasi i capi articolari. Se il neonato non viene trattato bene con adeguata terapia antibiotica l'osteo-artrite settica può causare una necrosi della cartilagine di accrescimento con conseguente arresto di crescita dell'osso.

Un'altra infezione batterica che sta purtroppo ritornando alla ribalta nei nidi è la *sifilide congenita*. È infezione multisistemica causata dal *Treponema pallidum* trasmessa per via transplacentare dalla madre infetta

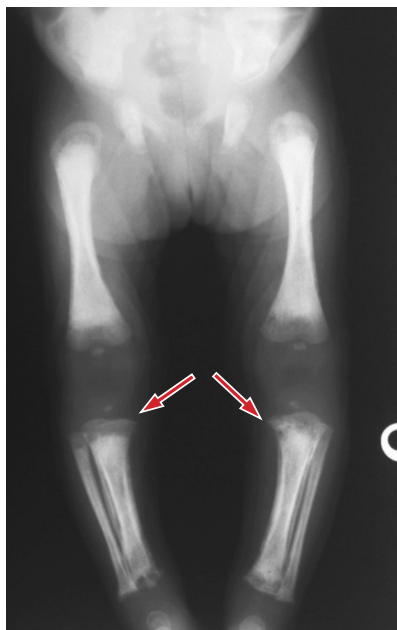


al nascituro di solito durante l'ultimo trimestre di gravidanza oppure attraverso il passaggio nel canale del parto o con l'allattamento.

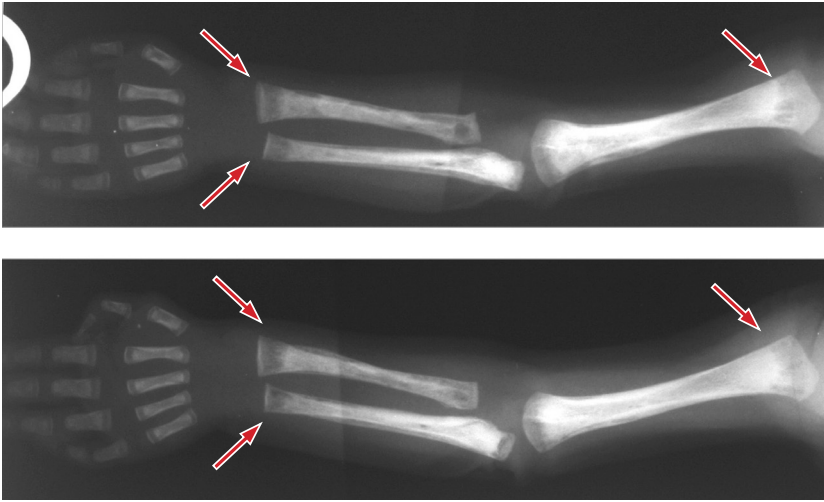
Nei neonati infetti, le manifestazioni di sifilide sono classificate come congenita *precoce* (ossia con insorgenza entro i primi tre mesi di vita) e congenita *tardiva* (vale a dire con insorgenza dopo i 2 anni di vita).

La sifilide congenita *precoce* si manifesta come già detto nei i primi tre mesi di vita. I segni clinici comprendono le caratteristiche eruzioni vescicolo-bollose od eruzione cutanea maculare color rame sul palmo delle mani e sulla pianta dei piedi e lesioni papulose intorno al naso ed alla bocca e nella zona del pannolino, così come lesioni petecchiali. Sono spesso presenti una diffusa linfadenopatia ed un'epatosplenomegalia.

Il neonato può presentare un rallentamento della crescita e avere una secrezione caratteristica nasale mucopurulenta o striata di sangue che causa un respiro rumoroso. Alcuni neonati sviluppano meningite, corioidite, idrocefalo o convulsioni o possono presentare disabilità intellettiva. È molto frequente anche l'interessamento dello scheletro; in alcuni casi le lesioni ossee causano tanto dolore da impedire al neonato di muovere le estremità (la cosiddetta *pseudoparalisi di Parrot*). Di solito c'è un intervallo di 6-8 settimane fra il momento dell'infezione e la comparsa delle lesioni scheletriche. L'interessamento dello scheletro è di solito vasto, poliostotico, ma occasionalmente può essere localizzato anche ad un solo osso. Oltre alle ossa lunghe vengono colpite le costole, la teca cranica, le ossa facciali, le ossa piatte ed anche la colonna. Nelle ossa lunghe le prime alterazioni interessano la regione metafisaria mentre le epifisi vengono caratteristicamente risparmiate (Figure 1.44., 1.47.). Le alterazioni metafisarie variano da non specifiche bande radiotrasparenti o radiopache



**Fig. 1.45.** Rx bacino-arti inferiori A.P.: localizzazione scheletrica della sifilide. Bande di rarefazione metafisaria a carico delle ossa lunghe degli arti inferiori. Lesioni osteolitiche sul versante mediale prossimale di entrambe le tibiae (*lesione "vis a vis" di Winberger; frecce*). Abbondante reazione periostale diafisaria delle tibiae.

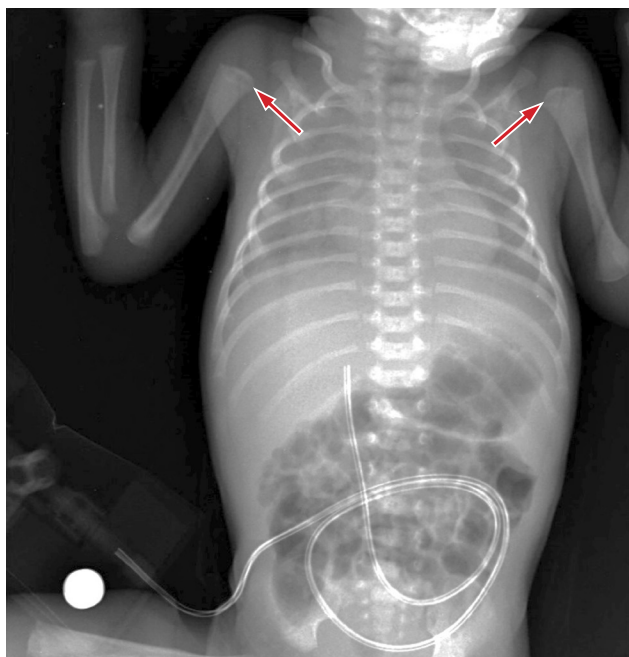

**Fig. 1.46. Rx arti superiori a confronto:** localizzazione scheletriche della sifilide. Bande metafisarie delle ossa lunghe visualizzate (frecce) con lesioni osteolitiche metafisarie ed abbondante periostite.

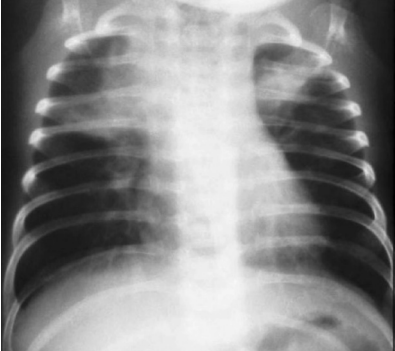trasversali (linee trofiche) fino alla frammentazione e ad una apparente distruzione della metafisi. Quando queste alterazioni distruttive si verificano bilateralmente nella metafisi prossimale della tibia si usa il termine di *segno di Wimberger* (Figura 1.45.). Questo rilievo non è patognomico della lue congenita perché può vedersi anche nella osteomielite, nella fibromatosi infantile generalizzata e nell'iperparatiroidismo. Tuttavia, poiché la maggior parte di queste condizioni sono rare nel periodo neonatale, il segno di Wimberger deve suggerire, quale prima diagnosi, la lue congenita. Nella maggior parte dei casi la distruzione metafisaria è piuttosto irregolare ma a volte si possono sviluppare lesioni focali che possono essere erroneamente interpretate come semplice osteomielite. Sono frequenti le fratture patologiche attraverso le aree metafisarie distrutte e la formazione di callo osseo è spesso esuberante. Di solito dopo qualche tempo dalla comparsa delle alterazioni metafisarie si verificano le alterazioni diafisarie. Esse consistono nel deposito di nuovo osso periostale (la cosiddetta *diafisite del luetico*) (Figura 1.46.). Occasionalmente si rilevano lesioni distruttive della diafisi ed in alcuni casi la distruzione metafisaria è così grave da estendersi nella diafisi delineando un quadro di *panosteite* ovvero alterazioni della metafisi e della diafisi. L'interessamento del cranio, delle ossa della faccia, delle ossa piatte e delle costole si manifesta di solito con discrete lesioni litiche. Poiché queste ossa non sono sempre predisposte alle fratture patologiche mostrano minore

formazione di callo e minore deposizione di nuovo osso periostale. I rilievi radiologici del coinvolgimento polmonare non sono specifici e la diagnosi radiologica dipende nella maggior parte dei casi dalla identificazione delle tipiche lesioni ossee. Nei polmoni compare una polmonite che in passato era chiamata *polmonite alba* a causa dell'aspetto pallido e roseo dei polmoni riscontrato all'esame autoptico (Figura 1.44.).

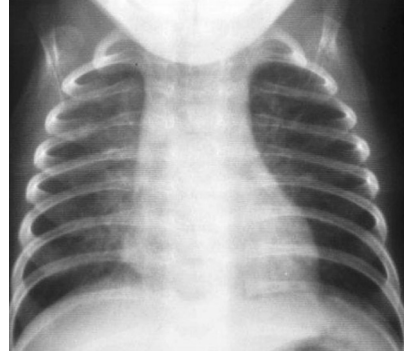La sifilide congenita *tardiva* si manifesta tipicamente dopo i 2 anni di vita, causa ulcere gommose che tendono a coinvolgere il naso, il setto, il palato duro e lesioni periostali che determinano le *tibie a sciabola* e le tumefazioni delle ossa frontali e parietali. La neurosifilide è in genere asintomatica, tuttavia possono raramente svilupparsi paresi giovanile e tabe. Si può verificare anche l'atrofia del nervo ottico, che talvolta conduce a cecità. La più frequente lesione oculare è la cheratite interstiziale che frequentemente recidiva causando spesso cicatrici corneali. L'ipoacusia sensoriale, che è di solito progressiva, può svilupparsi ad ogni età. Sono sequele caratteristiche, sebbene non frequenti, gli incisivi di Hutchinson, i molari a forma di mora, le fissurazioni periorali (ragadi) e le malformazioni della mascella che conferiscono la facies da "bulldog".



**Fig. 1.47.** Rx torace- addome A.P.: sifilide. Ipoespansione polmonare bilateralmente con ipodiafania di entrambi i polmoni. Ingrandimento del fegato e della milza con bande di rarefazione metafisaria di entrambi i colli omerali (frecce).



**Fig. 1.48.** Rx torace A.P.: polmonite da inalazione. Focolai di addensamento confluenti a carico dei lobi superiori più estesi a destra. Intrappolamento aereo.



**Fig. 1.49.** Rx torace A.P.: nel controllo eseguito a distanza di una settimana dall'esordio si nota completa regressione delle opacità.

## 1.5. Polmonite da inalazione

La polmonite da inalazione è piuttosto frequente nel neonato e nel bimbo piccolo: di solito il liquido aspirato è contenuto gastrico, secrezione faringea o latte ed è spesso dovuta all'imaturità di alcuni riflessi (la cosiddetta *disautonomia del pretermine*) tra cui quello della suzione e quello della deglutizione che possono provocare un'incoordinazione deglutitoria. Se l'inalazione è massiva si osservano infiltrati nodulari grossolani nei due polmoni con associato intrappolamento aereo (quadro radiografico non molto dissimile da quello dell'aspirazione di meconio). Quando l'inalazione non è massiva viene colpito di preferenza il lobo superiore destro probabilmente a causa della posizione supina o obliqua in cui i piccoli pazienti vengono tenuti e nutriti poiché queste posizioni rendono più declivi i segmenti dorsale ed apicale del lobo superiore di destra (Figure 1.48., 1.49.).

## 1.6. Sindrome di Wilson Mikiti

È un'affezione del neonato prematuro di basso peso dovuta ad una particolare sensibilità di quel neonato all'ossigeno.

I sintomi respiratori (cianosi, ipercapnia, retrazioni e periodi di apnea) compaiono tipicamente tra la prima e la quarta settimana di vita; di solito si aggravano e nel tempo portano ad ossigeno-dipendenza. Alcuni neonati muoiono mentre quelli che sopravvivono mostrano spesso una risoluzione completa sia clinica sia radiologica.

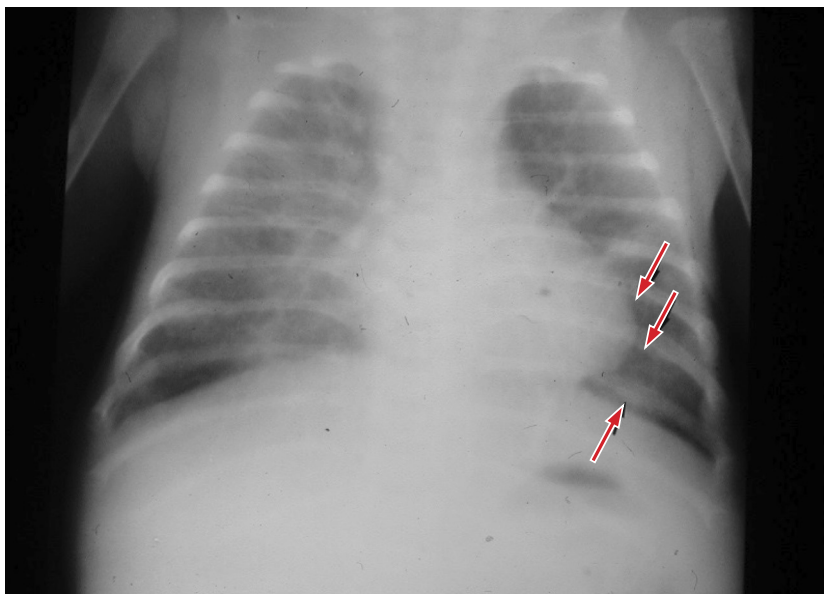
Radiologicamente i polmoni sono di solito normali nei primi pochi giorni di vita ma presto insorgono le alterazioni che possono essere suddivise in due stadi:

1. Stadio I: appaiono infiltrati nodulari grossolani che si alternano con aree di iperventilazione focale.
2. Stadio II (*stadio del polmone bolloso*): l'iperventilazione diviene più pronunciata soprattutto alle basi e compaiono grandi aree pseudocistiche (Figura 1.50.).

Se il neonato sopravvive, queste alterazioni regrediscono gradualmente fino alla completa normalità.

All'esame radiografico la sindrome di Wilson Mikiti somiglia molto alla displasia broncopolmonare (il cosiddetto *polmone da respiratore*) tuttavia se ne distingue per alcuni aspetti:

- per sviluppare la sindrome di Wilson Mikiti non sono necessarie alte concentrazioni di ossigeno;
- nella sindrome di Wilson Mikiti di rado compare ipertensione polmonare ed ipertrofia ventricolare destra;
- la fibrosi polmonare non è un segno caratteristico della sindrome di Wilson Mikiti;



**Fig. 1.50.** Rx torace A.P.: sindrome di Wilson-Mikiti. Sfumate ipodiafanie parailari con fine reticolazione della trama e svariate areole di ipertrasparenza tondeggianti. Aia cardiaca nei limiti. Non versamento pleurico. Presenza di svariate fratture costali nell'emi-gabbia toracica di sinistra (frece). Grave osteoporosi.

- in genere i neonati con sindrome di Wilson Mikiti migliorano o guariscono mentre ciò non avviene per i neonati con displasia broncopolmonare.

## 1.7. Displasia broncopolmonare

Di solito i neonati con la displasia broncopolmonare (DBP) sono pazienti che prima soffrono della malattia delle membrane ialine e che vengono quindi sottoposti a terapia respiratoria con l'ossigeno. La somministrazione di ossigeno ad un polmone immaturo ha due importanti conseguenze:

- trauma meccanico dovuto alla respirazione assistita con pressioni positive;
- azione tossica che l'ossigeno esercita sulle pareti dei capillari e degli alveoli.

La sensibilità all'ossigeno varia da neonato a neonato. Clinicamente i neonati affetti presentano dipendenza dall'ossigeno, cianosi e distress respiratorio.

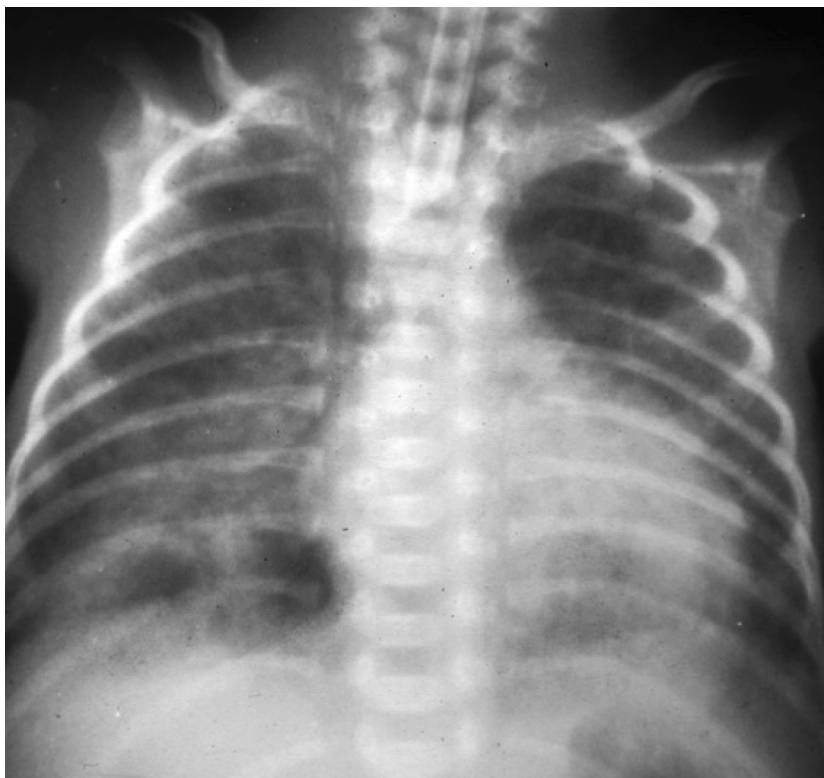
Radiologicamente la displasia broncopolmonare mostra due fasi. La prima fase è chiamata anche fase del *leaky lung* (polmone che perde) in cui compare un edema polmonare non cardiogeno dovuto ad un incremento della permeabilità capillare con conseguente passaggio di liquido negli alveoli. I polmoni, sebbene grandi e ben ventilati, risultano diffusamente più opachi con aspetto "a vetro smeriglio".

Se il neonato non guarisce si passa alla seconda fase, detta *bubble lung*, quando cioè compaiono le bolle dovute alla sovradistensione di alcuni gruppi di alveoli, frammiste a zone di reticolazione per compressione dell'interstizio. Dapprima piccole, le bolle possono poi diventare grandi ed irregolari e conferire al polmone un aspetto a favo. Con il tempo le bolle tendono progressivamente a ridursi ma può residuare un ispessimento dell'interstizio definendo così un quadro di *chronic lung disease* (Figure 1.51., 1.52., 1.53.).

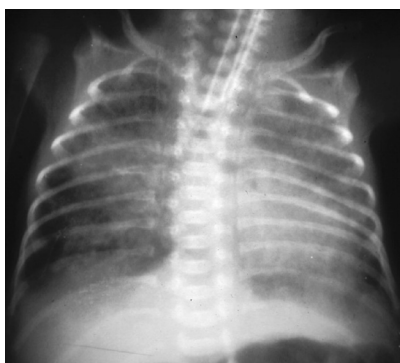
## 1.8. Adenomatosi cistica polmonare

L'adenomatosi cistica (CAM) è una rara malformazione congenita benigna del polmone caratterizzata dalla presenza di tessuto polmonare displastico o amartomatoso, frammisto a tessuto polmonare normale,

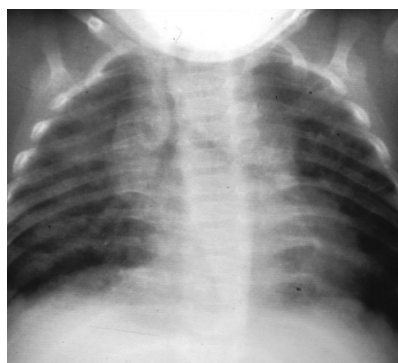



**Fig. 1.51. Rx torace A.P.:** DBP in fase iniziale. Sfumate ipodiafanie parailari "a farfalla" con aree di iperinsufflazione alla base polmonare destra con aspetto "a favo" cannula tracheale in sede.



**Fig. 1.52. Rx torace A.P.:** DBP, controllo dopo sette giorni. Incremento delle ipodiafanie parailari e basali con fine reticolazione della trama. Aia cardiaca volumetricamente ai limiti alti della norma. Non lesioni pleuriche cannula tracheale in sede.



**Fig. 1.53. Rx torace A.P.:** DBP, controllo a tre mesi. Regressione degli addensamenti. Intrappolamento aereo con fine reticolazione della trama ed immagini "a favo" basali. Notevole intrappolamento aereo.

in genere monolaterale e confinata ad un solo lobo. La lesione verosimilmente è conseguente ad un insulto ischemico in fase embriologica con alterato sviluppo delle strutture bronchiolari terminali che subiscono una trasformazione cistica. Istologicamente è presente poco tessuto polmonare normale e si rilevano molti elementi ghiandolari; le cisti sono molto comuni e la cartilagine è rara.

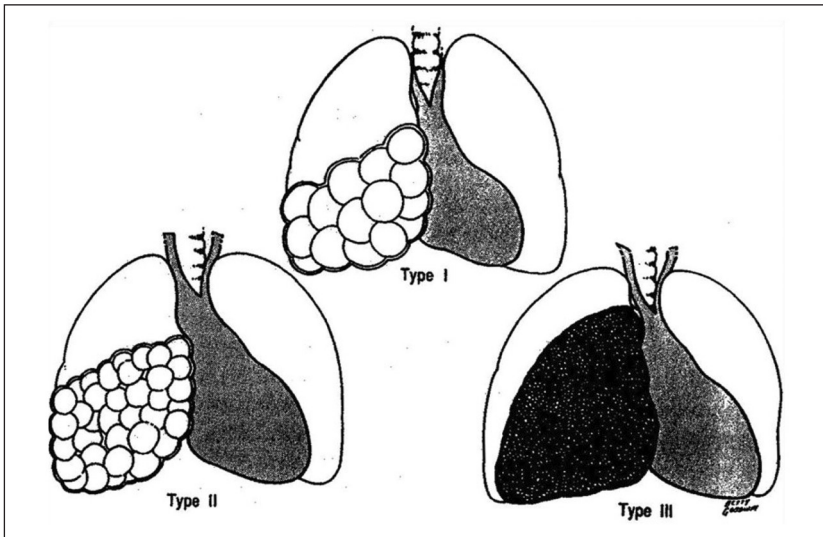
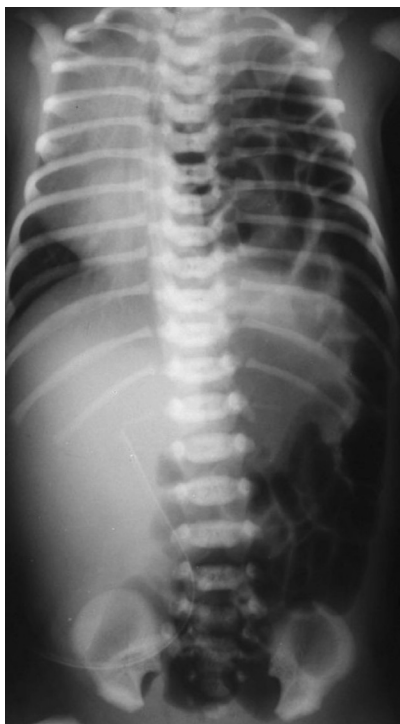

Fig. 1.54.

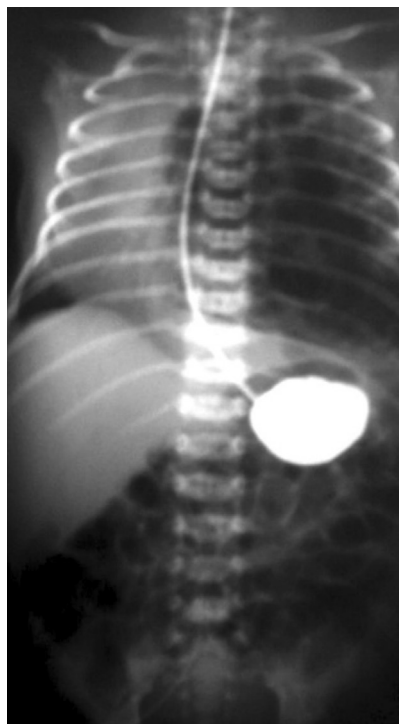
- L'adenomatosi cistica polmonare è classificata sostanzialmente in 3 tipi:
- **Tipo I (macro-cistico):** presenza di una o più grosse cisti (diametro >2 cm) delimitate da epitelio pseudostratificato ciliato; la parete della cisti contiene cellule muscolari lisce e tessuto elastico. In un terzo dei casi sono presenti cellule secernenti muco e la cartilagine è raramente presente. Buona prognosi per la sopravvivenza.
  - **Tipo II (micro-cistico):** presenza di multiple piccole cisti con istologia simile al tipo I. Si associa in genere ad altre anomalie e ha una prognosi peggiore.
  - **Tipo III:** lesione solida con strutture simil-bronchiolari delimitate da epitelio cuboide ciliato e separate da aree di epitelio cuboide non-ciliato. Forma a prognosi peggiore (Figura 1.54.).

Diversamente dalla cisti broncogena intrapolmonare, l'adenomatosi cistica polmonare è irrorata da un'arteria di origine polmonare e la cisti comunica con l'albero tracheobronchiale.





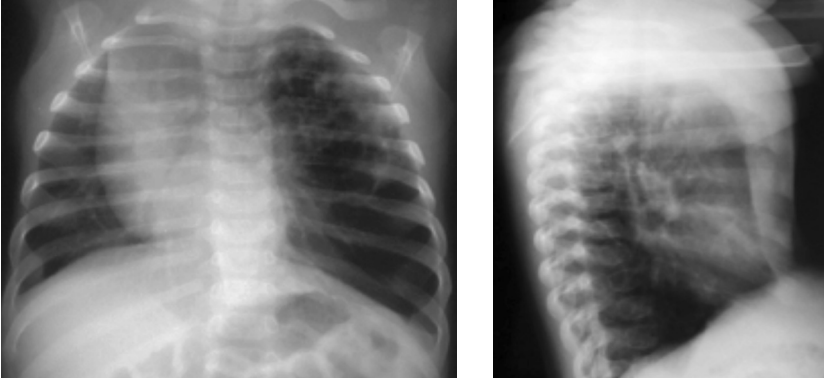
**Fig. 1.55. Rx torace A.P.:** CAM (falsa immagine di ernia diaframmatica sinistra). Presenza di svariate formazioni bollose pseudocistiche confluenti nell'intero polmone di sinistra e spostamento controlaterale del mediastino.



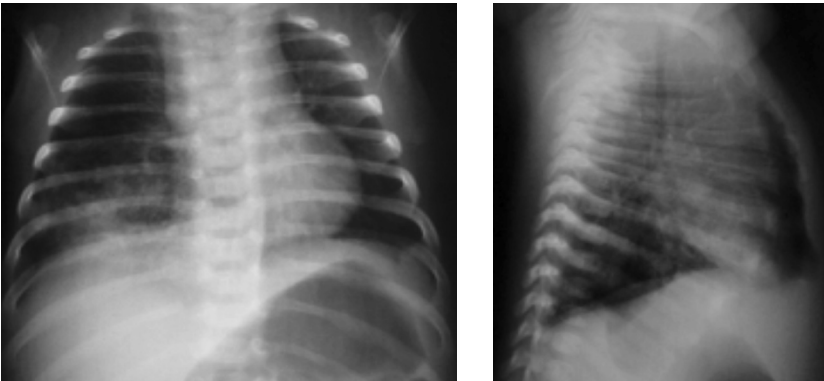
**Fig. 1.56. Rx torace A.P. controllo:** CAM. Dopo aver introdotto attraverso in sondino naso-gastrico il mezzo di contrasto nello stomaco, questo appare in sede. Ugualmente le anse intestinali sono site in addome.

L'esordio clinico è variabile. Nel neonato può manifestarsi con un distress respiratorio progressivo severo oppure con infezioni respiratorie e pneumotorace (Figure 1.55., 1.56.).

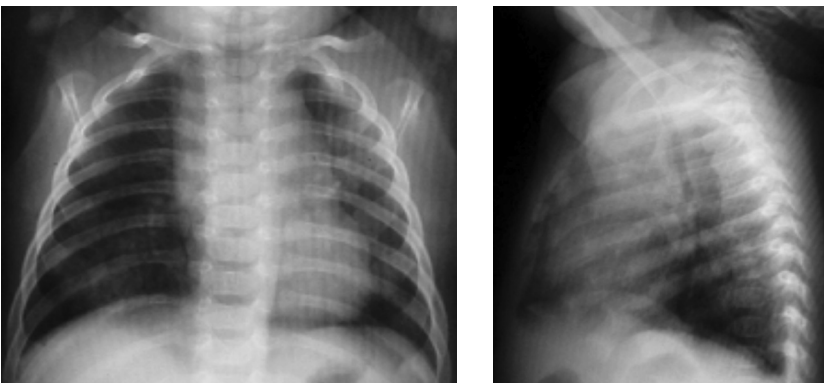
La prognosi dipenderà prevalentemente dalla grandezza e dalla progressione della lesione (Figure 1.57., 1.58., 1.59.). Lesioni di grosse dimensioni possono determinare, attraverso la compressione del tessuto adiacente, un'ipoplasia polmonare (Figura 1.60.). In alcuni casi la lesione può regredire o scomparire spontaneamente; nei casi a decorso più severo la malattia può invece causare morte fetale da idrope o morte neonatale secondaria ad ipoplasia polmonare. La resezioe chirurgica è raccomandata nelle forme neonatali di grave spostamento mediastinico e con severo distress respiratorio e nelle forme complicate da infezioni respiratorie ricorrenti e/o da pneumotorace ricorrente.



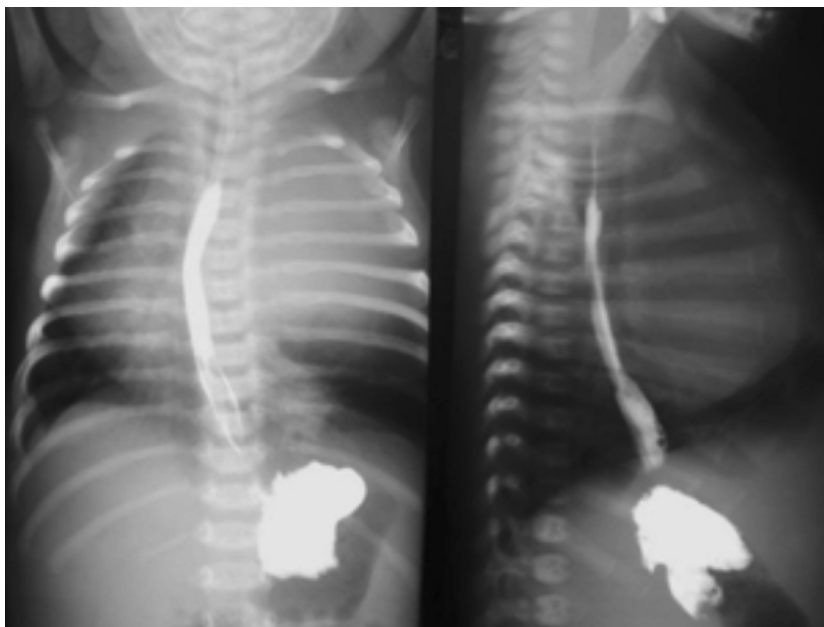
**Fig. 1.57. Rx torace A.P. e laterale: CAM.** Presenza di svariate formazioni cistiche nel lobo superiore di sinistra che si ernia nello spazio retrosternale controlateralmente. Mediastino deviato a destra.



**Fig. 1.58. Rx torace A.P. e laterale: CAM.** Formazioni cistiche frammiste ad aree addensate alla base polmonare destra.



**Fig. 1.59. Rx torace A.P. e laterale: CAM, controllo a distanza.** Il controllo radiografico eseguito a distanza di due mesi dall'esordio mostra apparente riduzione delle formazioni cistiche alla base polmonare di destra.



**Fig. 1.60.** Rx torace A.P. e laterale: adenomatosi solida. Presenza di formazione tondeggiante, a margini netti e regolari nel polmone di sinistra con spostamento controlaterale del mediastino e dell'esofago.

I reperti radiologici sono in genere diagnostici e dipendono dal tipo di malformazione presente. La radiografia del torace può documentare la presenza di cisti singole o multiple oppure di una massa solida. La diagnosi differenziale va fatta con l'ernia diaframmatica (nel qual caso la distribuzione del gas intestinale è anomala), con il pneumatocele della polmonite stafilococcica (raro nel periodo neonatale) e, quando le cisti diventano molto grandi e con parete tanto sottile da non poterla più scorgere, con l'enfisema lobare congenito o con un grosso pneumotorace saccato.

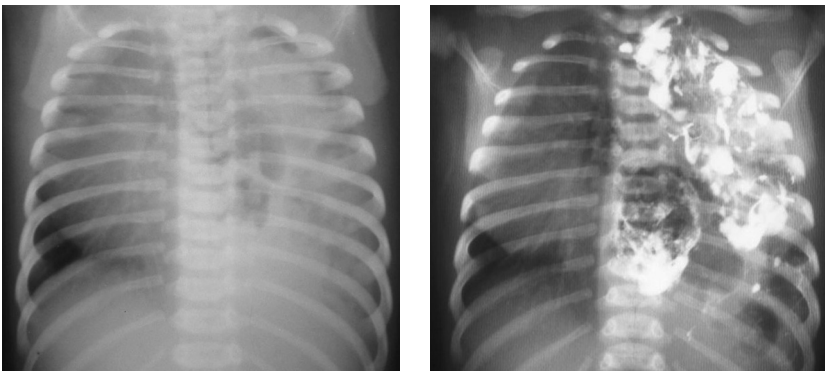
### 1.9. Ernia diaframmatica

L'ernia diaframmatica congenita rappresenta in molti casi un'emergenza chirurgica. La sopravvivenza del neonato dipende dalla precocità della diagnosi e del trattamento. Le ernie del contenuto addominale possono verificarsi attraverso varie porzioni del diaframma ma di solito avvengono attraverso i forami posteriori di Bochdalek o canali pleuro-peritoneali. Questi forami sono localizzati ai lati della colonna

vertebrale; è più frequente l'ernia a sinistra ma quella destra non è poi così eccezionale ed a volte può essere bilaterale. Più di rado l'ernia avviene attraverso il forame di Morgagni ed in genere non è sufficientemente grande da causare un distress respiratorio alla nascita.

Le anomalie più importanti associate all'*ernia di Bochdalek* sono l'ipoplasia polmonare, dovuta alla prolungata compressione intrauterina dei polmoni da parte dell'ernia, e le cardiopatie congenite. Il polmone omolaterale all'ernia è di solito quello più colpito ma sono compressi ambedue i polmoni. Nei casi più gravi l'ipoplasia polmonare porta a morte e, anche se l'ernia viene ridotta, è in ogni caso il grado di ipoplasia polmonare quello che determina la sopravvivenza del neonato. Strettamente correlata con l'ipoplasia polmonare è la sindrome da circolazione fetale persistente (PCF). Il notevole grado di ipossia e di acidosi fanno sì, infatti, che in fase postnatale prevalga la circolazione di tipo fetale: l'ipossia non fa chiudere il dotto arterioso e l'acidosi provoca una vasocostrizione arteriolare ed una ipertensione polmonare. Questi fattori insieme causano uno shunt da destra a sinistra attraverso il dotto determinando così la PCF.

Clinicamente i neonati con ernia diaframmatica massiva vanno incontro, ma non sempre, ad un immediato distress respiratorio. I sintomi sono marcati e consistono in una notevole difficoltà respiratoria e cianosi. Il contenuto dell'ernia (intestino, stomaco, milza, fegato ed omento) riempie l'intero emitorace e sposta controlateralmente il mediastino. Se l'ernia è massiva, l'addome appare "vuoto". Successivamente, appena il neonato inghiotte una quantità di aria



**Fig. 1.61. Rx torace AP-apparato digerente:** ernia di Bochdalek. Risalita dello stomaco e delle anse intestinali nell'emitorace di sinistra con spostamento controlaterale del mediastino ed ipoespansione del polmone destro.

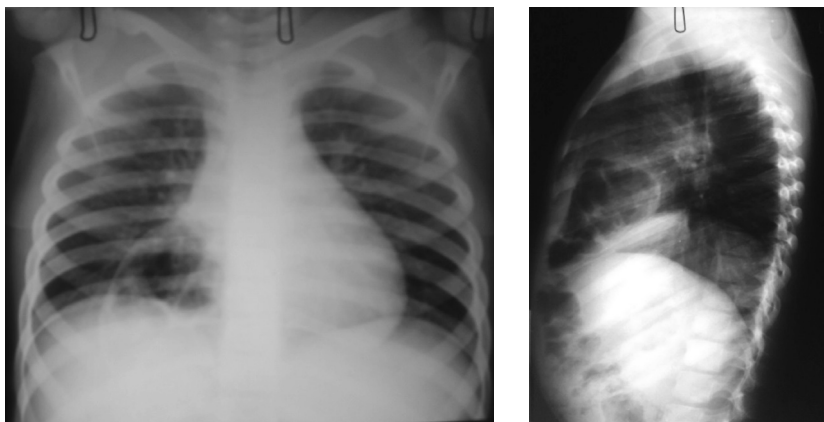
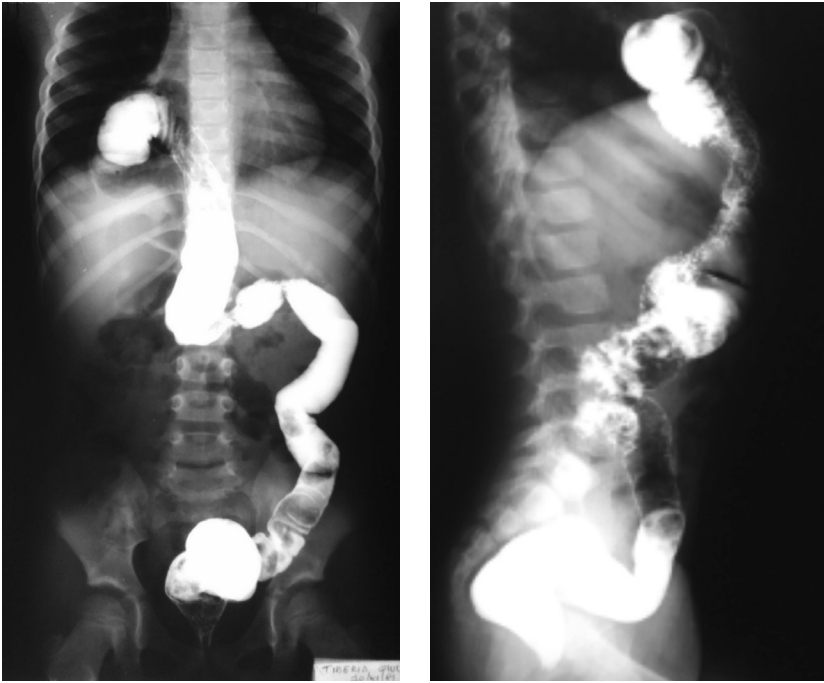

Fig. 1.62. Rx torace A.P. e L.L.: ernia di Morgagni-Larrey. Aree di iperluminosità tondeggianti interferentesi tra di loro in corrispondenza dell'angolo cardio-frenico destro, a distribuzione restrosternale bassa nella proiezione laterale.

via via maggiore, le anse intestinali si dilatano occupando uno spazio sempre più grande nel torace: aumenta così la compromissione respiratoria (Figura 1.61.).

Il quadro radiografico classico è quello nel quale l'emitorace sinistro è riempito di formazioni pseudocistiche (ovvero le anse dell'intestino), il mediastino è spostato verso destra e l'addome è relativamente privo di gas. Talvolta alcune anse intestinali rimangono in addome ma più spesso è visibile solo lo stomaco, posizionato di solito in modo anormale probabilmente per la spinta esercitata dall'ernia su di esso e sul duodeno scarsamente fissato; altre volte lo stomaco può trovarsi parzialmente o totalmente nel torace ed essere volvolato. Quando l'ernia è a destra, l'intestino ed il fegato o solo il fegato possono risalire nell'emitorace corrispondente. Se il fegato è nel torace, alla radiografia non si rileva il suo profilo nell'addome (*segno del fegato assente*). In presenza di un addome vuoto, se il radiologo rimane incerto nella diagnosi, può introdurre una piccola quantità di aria o di bario nell'apparato gastrointestinale per stabilire la posizione dell'intestino.

La diagnosi differenziale dell'ernia diaframmatica va fatta con l'adenomatosi cistica polmonare e con la polmonite stafilococcia con pneumatoceci, malattie che causano anch'esse la comparsa di numerose immagini cistiche nel torace; ma un importante elemento differenziale è il fatto che in ambedue queste condizioni i reperti radiografici non sempre si manifestano nelle prime ore di vita. È raro infatti trovare un neonato con polmonite stafilococcia e pneumatoceci poche ore dopo la nascita; nella adenomatosi



Figg. 1.63., 1.64. Rx clisma opaco: ernia di Morgagni-Larrey. Gran parte del colon trasverso è erniato nell'emigabbia toracica destra.

cistica congenita invece il rilievo iniziale è quello di una massa priva di aria e solo più tardi, quando si verifica l'air trapping all'interno delle cisti, il quadro radiologico diventa simile a quello dell'ernia. Un altro elemento differenziale è che nella polmonite stafilococcica e nell'adenomatosi cistica polmonare la distribuzione del gas intestinale è normale mentre nell'ernia diaframmatica (specie quella sinistra), l'addome, come già detto, risulta vuoto o quasi privo di anse intestinali distese da aria.

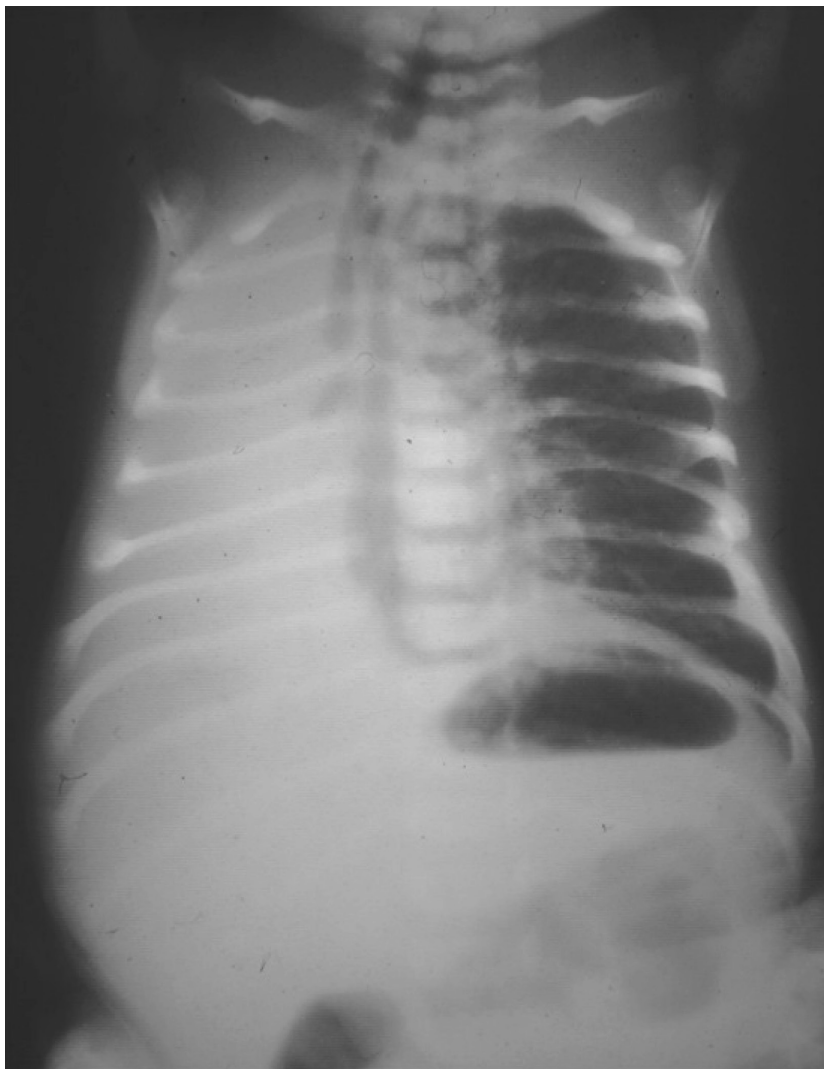Le *ernie del forame di Morgagni* hanno un aspetto radiologico differente da quello delle ernie del forame di Bochdalek: sono situate anteriormente, vengono trovate di solito in età più avanzata, a volte come reperto occasionale (Figure 1.62., 1.63., 1.64.).

## 1.10. Anomalie congenite di sviluppo del parenchima polmonare

Le malformazioni dell'apparato respiratorio sono sicuramente più rare rispetto a quelle di altri apparati (cardio-circolatorio, digerente, genito-urinario etc).

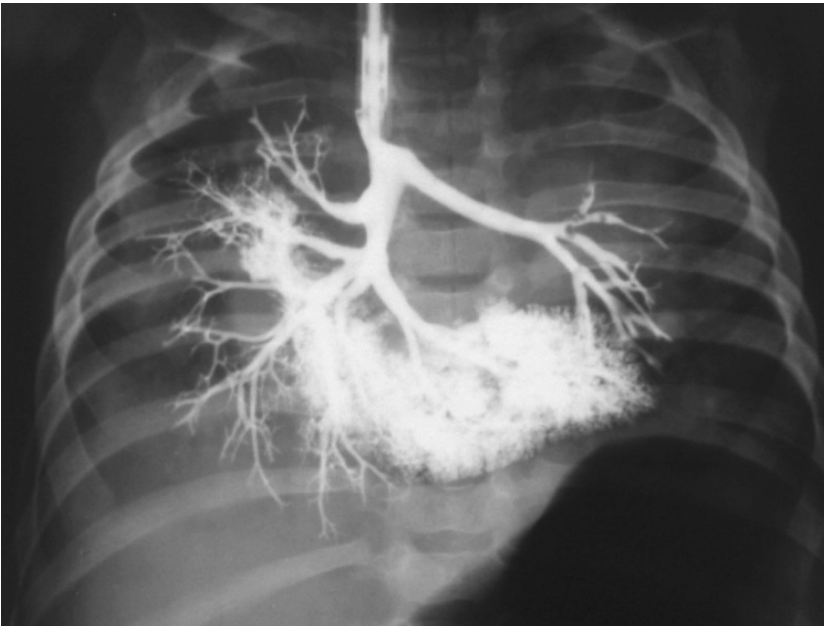
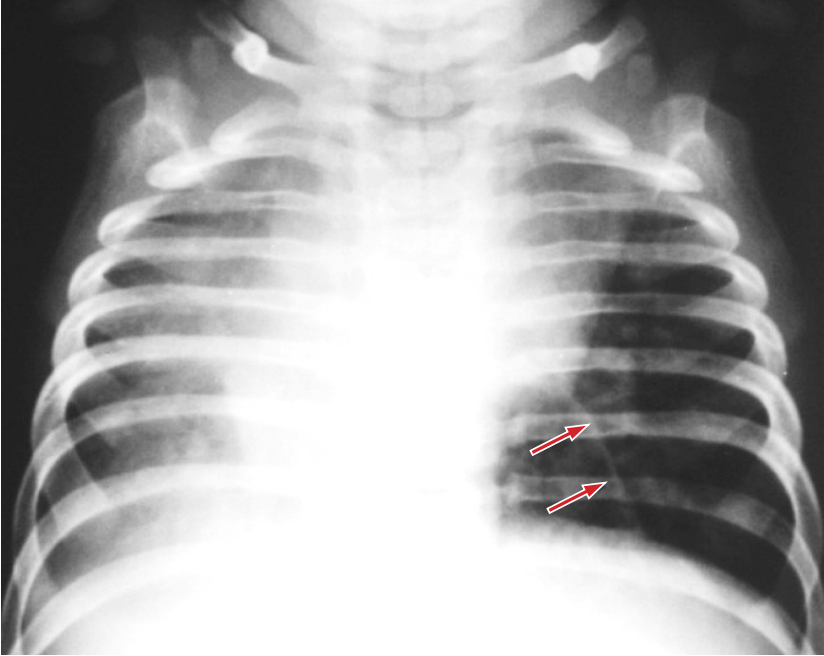
L'*agenesia polmonare* consiste nell'assenza di qualunque struttura (bronchiale, parenchimale e vascolare) al di sotto della biforcazione tracheale. Può essere bilaterale o unilaterale.

La forma bilaterale, in cui la trachea termina a fondo cieco e manca qualunque traccia di tessuto polmonare, è, ovviamente, incompatibile con la vita ed è una condizione molto rara, associata in genere ad altre malformazioni (ad es. atresia dell'esofago).



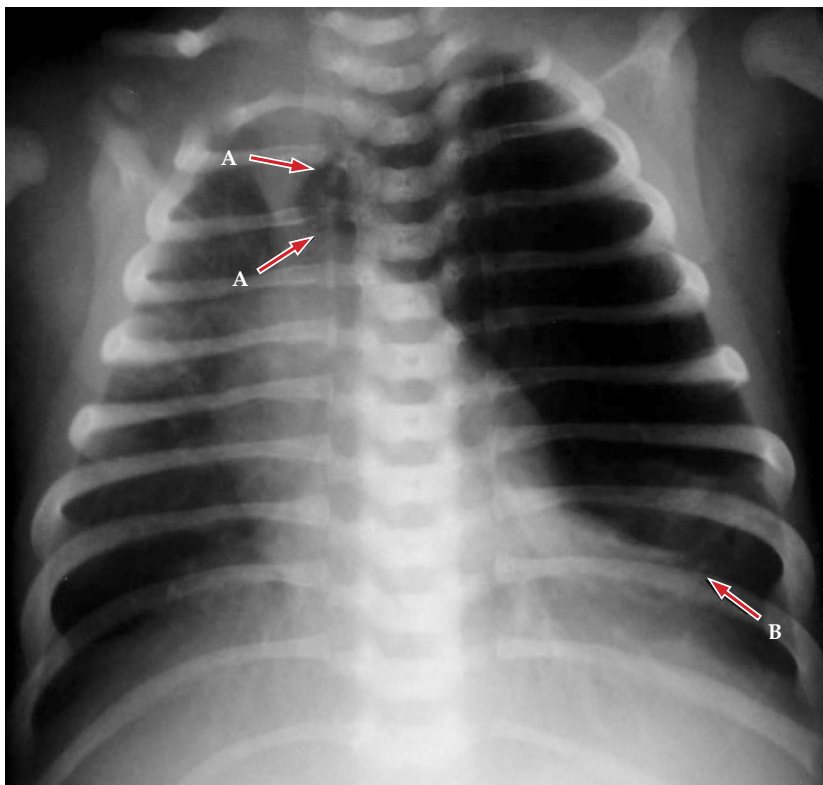
**Fig. 1.65.** Rx torace A.P.: agenesia polmonare destra. Opacamento completo con "interruzione" del bronco principale di destra per agenesia polmonare di questo lato. Mediastino attratto a destra.



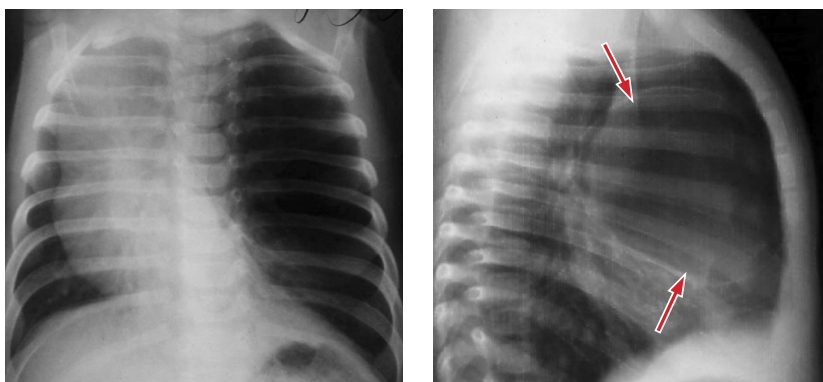


**Fig. 1.66.** Rx torace-tracheobroncografia: polmone a ferro di cavallo. Ipoplasia polmonare destra con attrazione del mediastino da questo lato. Il polmone destro è displastico con svariate aree pseudocistiche e disturbi di segmentazione bronchiale. Il polmone si enria attraverso lo spazio retrocardiaco verso sinistra (freccie).

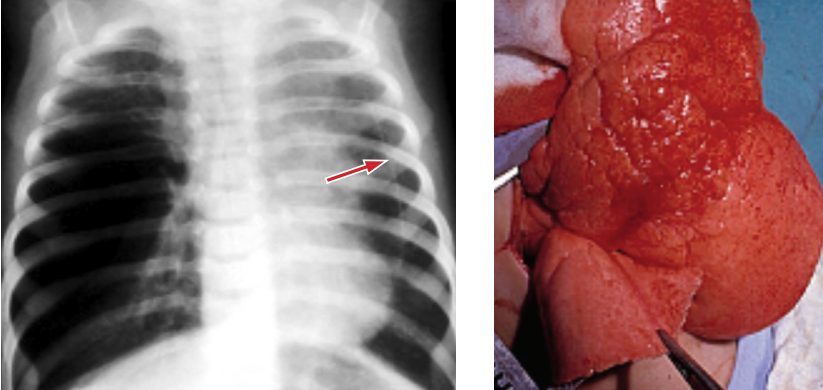




**Fig. 1.67.** Rx torace A.P.: enfisema lobare congenito lobo superiore di sinistra. Iperinsufflazione, verosimilmente del lobo superiore di sinistra, con principio di ernia transmediastinica retrosternale (freccia A), spostamento del mediastino controlateralmente ed aree disventilanti nel lobo inferiore di sinistra (freccia B).

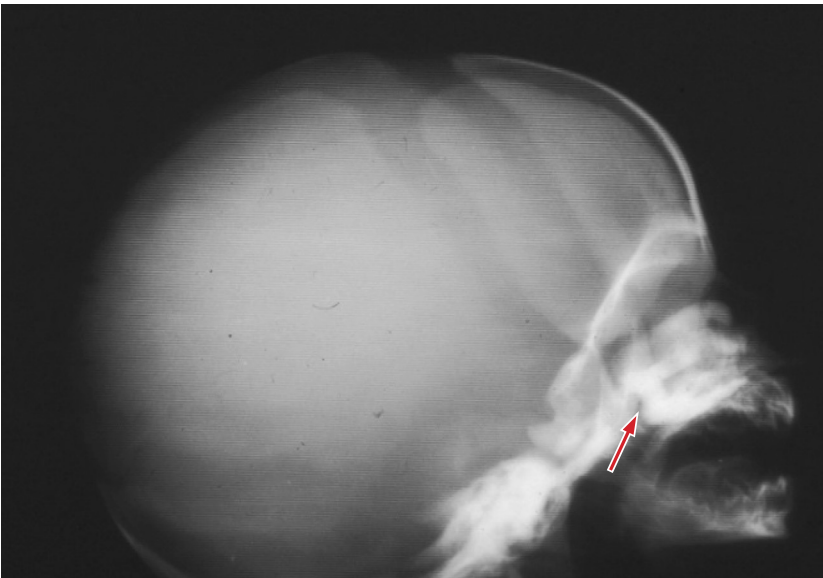


**Fig. 1.68.** Rx torace in 2 P: diagnosi differenziale tra enfisema lobare congenito e cisti polmonare balloon. L'esame documenta grossolana formazione cistica a sinistra, con parete sottile visibile nella proiezione laterale (freccie); concomitano aree disventilanti nel lobo inferiore omolaterale. Mediastino fortemente deviato verso destra.



**Fig. 1.68. bis.** Rx torace A.P. e reperto intraoperatorio: Enfisema lobare congenito del lobo medio (segmento mediale) con collasso dei rimanenti lobi superiore ed inferiore omolaterali e spostamento del mediastino controlateralmente. Nell'emitorace sinistro si osserva linea di riflessione pleurica (freccia) che indica lo spazio occupato dal lobo enfisematoso nell'emitorace controlaterale. Reperto intraoperatorio del lobo enfisematoso (per gentile concessione del Prof. F. Cozzi).

Nella forma unilaterale la trachea si continua direttamente con il bronco principale controlaterale ed i vasi omolaterali al polmone malformato sono assenti; l'unico polmone presente è ipertrofico come se il maggiore spazio a disposizione stimolasse la proliferazione alveolare.

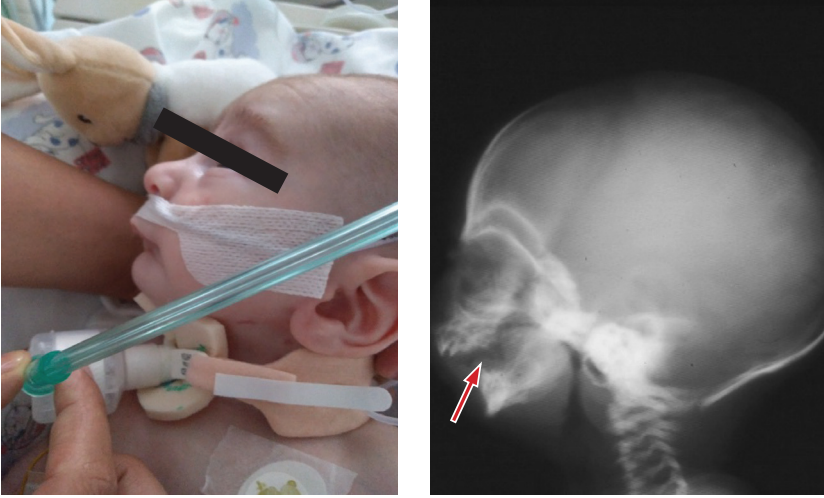


**Fig. 1.69.** Rx cranio in laterale con md.c.: atresia delle coane. Il mezzo di contrasto introdotto nelle narici si arresta all'altezza delle coane senza visualizzazione del canale rino-oro-faringeo.

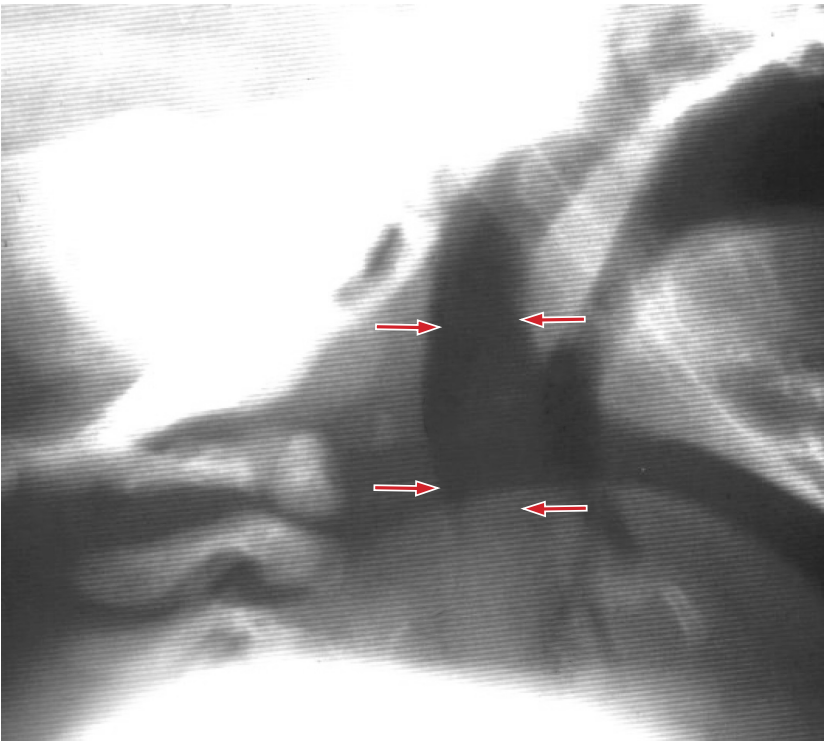
È più spesso a carico del polmone sinistro; quando invece è a carico del polmone destro il quadro clinico risulta più grave e la prognosi più severa per lo spostamento più marcato del mediastino. Clinicamente i neonati con agenesia unilaterale del polmone possono presentare un grave distress respiratorio nelle prime poche ore di vita; non di rado, invece, possono essere anche asintomatici per un'eccezionale capacità di adattamento alla posizione abnorme del mediastino. Clinicamente si riscontra assente o ridotto rumore respiratorio nel lato affetto ed iperfonesi controlaterale; si nota inoltre spesso un'asimmetria di dimensione delle due emigabbie toraciche che riflette l'asimmetria di volume dei due polmoni. L'esame radiografico del torace mostra la dislocazione del mediastino dal lato affetto che appare radiopaco, nonché l'erniazione, attraverso il mediastino anteriore, del polmone residuo. Sebbene sia compatibile con la vita, la prognosi di questa malformazione rimane severa per le sue complicanze rappresentate soprattutto dalle frequenti infezioni del tratto respiratorio basso che riducono ulteriormente una funzionalità polmonare già critica (Figura 1.65.).

Il *polmone a ferro di cavallo* è una rara anomalia congenita in cui i segmenti postero-basali dei due polmoni sono fusi da un istmo di parenchima polmonare. Sebbene possa essere isolata, essa si associa spesso alla *sindrome della scimitarra* caratterizzata da un drenaggio venoso polmonare anomalo parziale o totale del polmone destro o sinistro nella vena cava inferiore (Figura 1.66.).

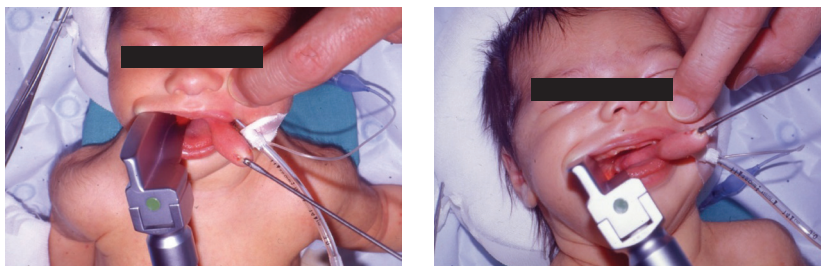
L'*enfisema lobare congenito* è dovuto ad una ipoplasia della cartilagine bronchiale che fa perdere rigidità al bronco il quale di conseguenza collassa solo in fase espiratoria ma non in fase inspiratoria. Si instaura così un meccanismo a valvola con comparsa di air trapping nel lobo colpito. Alcuni neonati sono virtualmente asintomatici, altri possono presentare un distress post natale grave con tachipnea, grunting, rientramenti, stridore respiratorio. Di solito colpisce il lobo superiore (soprattutto il sinistro) ma spesso anche il lobo medio. A volte non è interessato un lobo intero ma solo un segmento. I reperti radiologici sono chiari: il lobo colpito è sovradiesteso ed il mediastino è spostato dalla parte opposta. I lobi limitrofi subiscono invece compressione secondaria e diventano atelettasici. Molto spesso il trattamento è rappresentato dalla lobectomia che può diventare necessaria quando più tardi le infezioni ricorrenti diventano un problema o nel caso si verifichi un pneumotorace iperteso (Figure 1.67., 1.68., 1.68. bis).



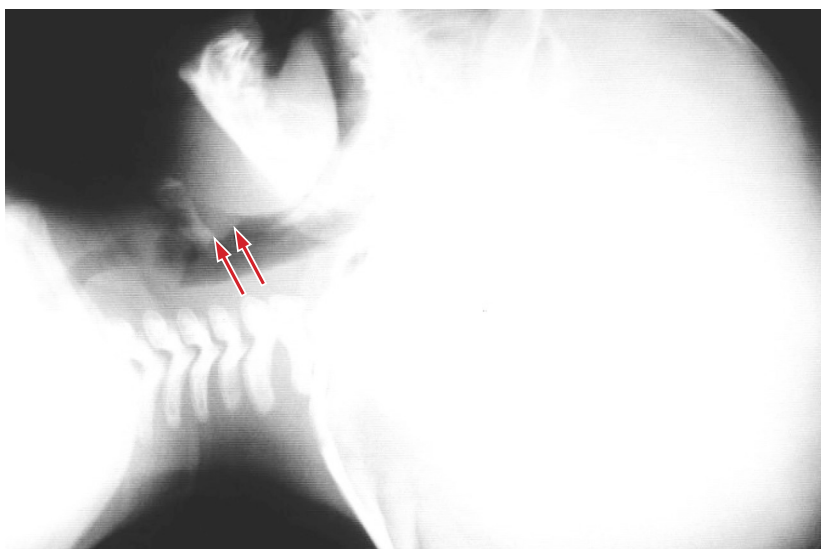
**Fig. 1.70.** Rx cranio in laterale L.L.: sindrome di Pierre-Robin. Spiccata ipoplasia delle branche orizzontali e montanti di entrambe le mandibole con evidente glossoretroptosi (freccia) e palatoschisi.



**Fig. 1.71.** Rx laterale del collo: hairy polyp. Vistosa formazione ovale, a margini netti e regolari, proiettantesi nell'oro-ipofaringe.



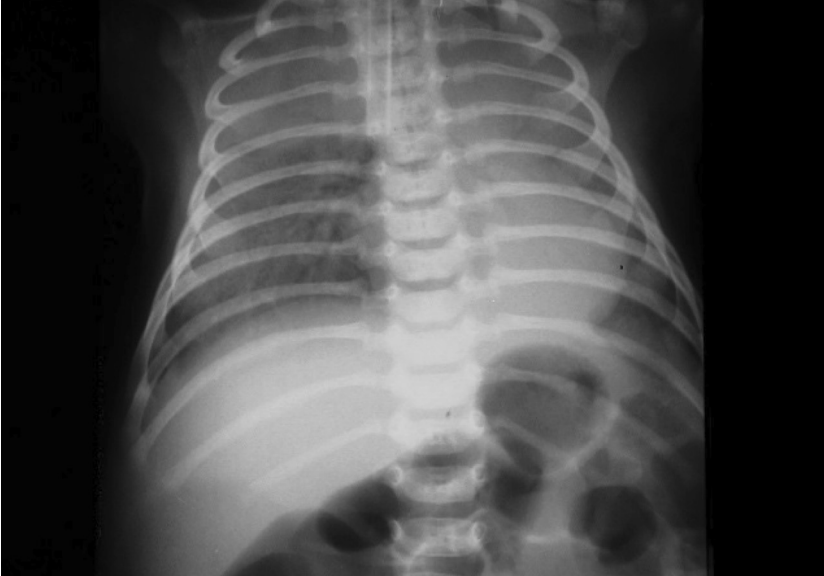
**Fig. 1.72.** Reperto intraoperatorio dell'hairy polyp (per gentile concessione del Prof. D.A. Cozzi).



**Fig. 1.73.** Rx del collo in proiezione latero-laterale: cisti laringea. Formazione cistica tondeggiante proiettantesi in sede laringea.

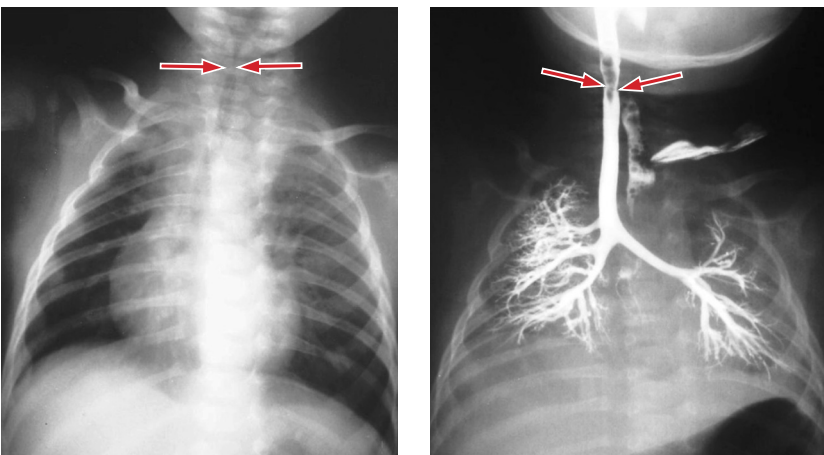
### 1.11. Malattie delle alte vie respiratorie

Le anomalie congenite delle alte vie aeree (naso, faringe, laringe e trachea), pur essendo rare, rappresentano un capitolo importante della patologia respiratoria. Alcune di esse sono incompatibili con la vita mentre altre possono passare inosservate nelle prime settimane, nei mesi o negli anni successivi alla nascita. Se non vengono diagnosticate adeguatamente possono rappresentare un pericolo di vita per il bambino. Clinicamente queste anomalie hanno un sintomo in comune: lo stridore, tipico di un'ostruzione parziale delle alte vie aeree. I sintomi possono comparire già nella fase neonatale, mettendo a rischio la vita del paziente (prognosi quoad vitam), oppure instaurarsi



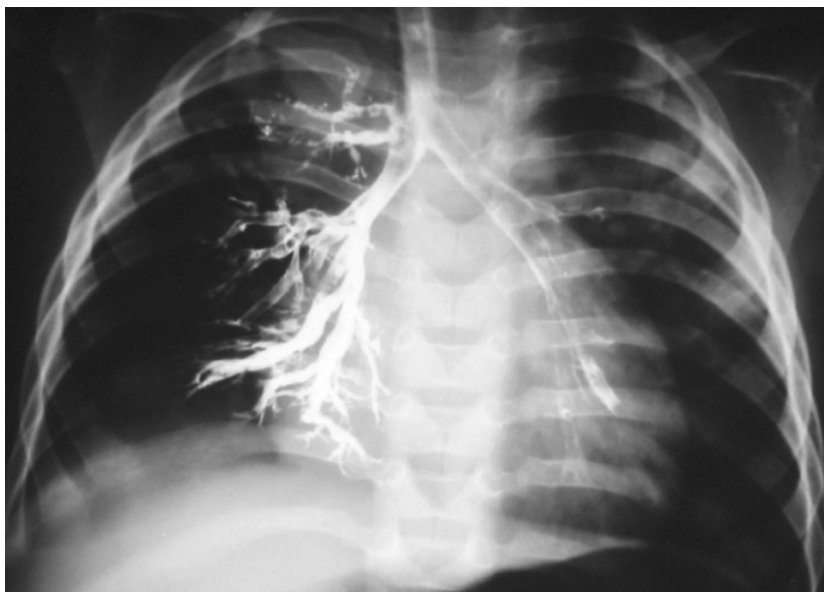
**Fig. 1.74. Rx torace A.P.:** nello stesso paziente (Figura 1.73.) si notano addensamenti sparsi su entrambi gli ambiti polmonari, più evidenti nei lobi superiori. Ili congesti. Margini cardiaci non ben definibili. Cannula tracheale bassa. Quadro radiografico compatibile con pre-edema polmonare da ostruzione delle alte vie respiratorie.

gradualmente nel lattante. Altre volte la scoperta è casuale nel corso di un esame endoscopico in età adulta. In ogni caso, l'endoscopia delle vie aeree e digestive superiori è indispensabile per porre diagnosi. Oltre che su base congenita le anomalie delle alte vie possono essere



**Fig. 1.75. Rx torace-broncografia:** bronco suino singolo. Restringimento del lume tracheale nel tratto subglottico (frecce) e bronco tracheale a destra con anomala segmentazione del bronco lobare superiore di destra.





**Fig. 1.76. Rx tracheobroncografia:** presenza di doppio bronco tracheale a destra (a canna di fucile) con attiguo parenchima polmonare displastico.

anche su base acquisita, in particolare dopo manovre di intubazione. Qui di seguito vengono riportate le anomalie più frequenti.

L'*atresia delle coane* è una malformazione congenita caratterizzata dalla assenza di comunicazione tra fosse nasali e faringe rendendo impossibile il passaggio dell'aria. Durante la vita fetale le coane sono chiuse da una membrana che viene naturalmente riassorbita prima della nascita; nei rari casi in cui questo non avviene la fossa nasale termina a fondo cieco.

Il sospetto clinico insorge alla nascita quando il personale medico effettua la classica manovra di aspirazione del liquido amniotico dal naso; se c'è atresia il sondino introdotto nelle fosse nasali si arresta contro il diaframma. L'atresia può essere di tipo osseo o membranoso, monolaterale o bilaterale. Se è monolaterale rappresenta un problema minore e spesso passa inosservata per qualche giorno dopo la nascita. Quando è bilaterale causa un grave distress respiratorio (rientramenti inspiratori, dispnea, cianosi e crisi asfittiche) perché il neonato nei primi giorni di vita non è capace di respirare con la bocca; tale sintomatologia peggiora durante la poppata e migliora se il neonato piange. Compare quindi intrappolamento aereo e cuore polmonare per aumento delle resistenze del piccolo circolo.

La diagnosi radiologica si effettua instillando piccole quantità di mezzo di contrasto in una coana alla volta con il neonato in opistotono ed effettuando una radiografia del cranio in laterale (Figura 1.69.). Di norma il mezzo di contrasto passa rapidamente nel rino-faringe; nell'atresia coanale il mezzo di contrasto rimane intrappolato nella fossa nasale ostruita. La conferma diagnostica si ottiene con la TC del massiccio facciale che diventa un utile strumento per differenziare le forme membranose da quelle ossee od eventualmente di tipo misto.

Un'altra causa di disturbo della respirazione, ma anche della deglutizione e della suzione, è la **sindrome di Pierre-Robin** caratterizzata dalla triade: micrognazia, glossoretroptosi (caduta della lingua verso il faringe) e palatoschisi (che si manifesta come una divisione del palato sulla linea mediana; si crea così una comunicazione tra cavità orale e nasale). È chiamata anche *sequenza di Pierre-Robin* dato che la schisi del palato molle può essere secondaria alla glossoretroptosi a sua volta conseguente al difetto di sviluppo della mandibola (Figura 1.70.).

A volte invece l'ostruzione delle alte vie aeree è causata dalla presenza di masse congenite nel faringe. Di esse, complessivamente rare, quelle più comuni sono gli *hairy polyps*. Si tratta di neoformazioni benigne di origine endodermica e mesodermica, peduncolate, localizzate di solito nel naso-orofaringe ma che possono originare anche dal palato molle, dal palato duro, dalle tonsille, dalle tube di Eustachio, dall'orecchio medio e dalla lingua. La loro dimensione e la loro sede determinano il tipo e la gravità della sintomatologia nonché l'età di comparsa dei sintomi. Il sintomo più frequente, oltre l'ostruzione respiratoria, è la disfagia; altri sintomi includono perdita di udito, otorrea, otalgia, otiti ricorrenti, vomito, sanguinamento e russamento (Figure 1.71., 1.72.).

La *cisti laringea* è una cisti che origina da una porzione qualsiasi della laringe. Nella maggior parte dei casi si tratta di cisti mucose o da ritenzione che derivano occasionalmente dalla mucosa dell'epiglottide, dal ventricolo laringeo o da altra sede. Avviene di rado che le cisti laringee congenite siano presenti alla nascita, nel qual caso danno origine a un'ostruzione laringea, pericolosa per la vita. La sintomatologia dipende dalla localizzazione e dalle dimensioni della cisti ed è caratterizzata da disturbi della fonazione, disturbi della respirazione con possibili accessi di dispnea, cianosi e disturbi della deglutizione. Radiograficamente si visualizza una massa opaca di grandezza variabile situata lungo le vie aeree (Figura 1.73., 1.74.).



Le anomalie congenite della trachea sono rare, in alcuni casi incompatibili con la vita, in altri causa di distress respiratorio. Tra di esse troviamo il *bronco suino o tracheale*, chiamato così perché nei maiali e nei ruminanti origina dalla trachea pochi centimetri prima della sua biforcazione ed è destinato al segmento apicale del polmone destro. Può essere singolo o doppio (Figure 1.75., 1.76.).



## 2. Apparato cardio-circolatorio

La configurazione globale del cuore di un neonato è diversa da quella della seconda infanzia e dell'adulto. Le cavità atriali sono più grandi delle cavità ventricolari ed il cuore non ha una posizione verticale (come nell'adulto) ma una posizione obliquo-trasversale a causa del frequente sollevamento del diaframma (dovuto ad esempio ad una epatomegalia o alla distensione addominale); inoltre la vascolarizzazione polmonare appare spesso ridotta anche in parte a causa del piccolo calibro dei vasi. Nel neonato è altresì spesso difficile identificare strutture specifiche (quali ad esempio l'arteria polmonare o il bottone aortico) sia perché queste strutture sono meno definite di quanto non si verifichi nella seconda infanzia ed in età adulta, sia perché spesso sono mascherate dal timo.

Le cardiopatie del neonato sono essenzialmente congenite; è raro che ci siano casi di miocardite, pericardite, emopericardio etc.

Classificare le cardiopatie congenite è un lavoro piuttosto arduo.

Un modo utile per inquadrare le forme più frequenti di cardiopatie congenite è il seguente:

1. **shunt sinistro-destro (non cianogeno) a livello dei grosso vasi:**  
pervietà del dotto di Botallo
2. **shunt sinistro-destro (non cianogeno) a livello atriale:**
  - difetto interatriale
  - canale atrio-ventricolare
3. **shunt a livello ventricolare:**  
difetto interventricolare
4. **cardiopatie cianogene con ipoafflusso polmonare:**
  - Tetralogia di Fallot (stenosi della polmonare+comunicazione interventricolare + aorta situata a cavaliere sopra il difetto settale + ipertrofia ventricolare destra)

- atresia della tricuspide
- 5. **cardiopatie cianogene con iperafflusso polmonare:**
  - trasposizione dei grossi vasi
  - tronco arterioso
- 6. **cardiopatie congenite senza shunt:**
  - stenosi della polmonare
  - stenosi aortica
  - stenosi istmica dell'aorta

È utile ricordare che in molte cardiopatie la maturazione sternale tende ad essere avanzata per l'età del piccolo paziente con a volte la precoce fusione dei nuclei sternali.

Il punto di partenza di qualsiasi interpretazione radiologica delle cardiopatie congenite, per quanto sia difficile da analizzare, è la valutazione della vascolarizzazione polmonare. Il radiologo deve infatti stabilire se la vascolarizzazione polmonare è ridotta, normale o aumentata; in quest'ultimo caso si deve stabilire se tale condizione è secondaria ad un eccessivo afflusso (congestione attiva) o a stasi polmonare (congestione passiva).

## 2.1. Difetto interatriale

Il difetto interatriale consiste in una comunicazione a livello del setto interatriale che permette il passaggio del sangue tra le due camere cardiache. Nello stesso paziente possono coesistere anche diverse combinazioni di uno o più di questi difetti. Esso di solito prende il nome dalla posizione che occupa nel setto per cui si parlerà di:

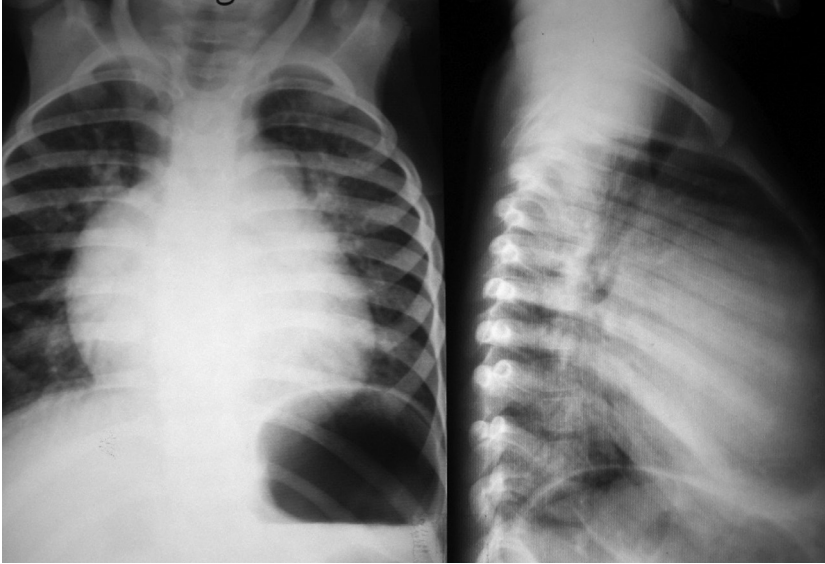
1. **difetto interatriale tipo ostium secundum:** si realizza quando il difetto è localizzato nella parte centrale del setto interatriale. Può essere unico o presentarsi sotto forma di numerose piccole cribrosità ed è considerato in genere il "classico" difetto interatriale. È presente in circa il 10% di tutte le anomalie cardiache e come lesione isolata rappresenta l'80% di tutti i difetti interatriali.
2. **forame ovale pervio:** è il risultato della mancanza di fusione tra il septum primum ed il septum secundum. Lo si può trovare a volte negli individui sani come reperto occasionale. Non è un vero e proprio difetto perché la maggiore pressione dell'atrio sinistro tiene chiusa la valvola ed impedisce lo shunt sinistro-destro. Non ha alcun significato patologico tranne che per due problemi: può essere

la via per un'embolia gassosa paradossa (dall'atrio destro alle sezioni di sinistra); può essere la causa di uno shunt destro-sinistro in quelle situazioni post-operatorie dove la pressione ventricolare destra aumenta (ad esempio dopo una ventricolotomia destra).

3. **seno venoso e seno coronarico:** in questi casi i difetti derivano embriologicamente da una anomalia dello sviluppo dei residui del corno destro e sinistro del seno venoso e sono chiamati così per la loro particolare posizione nella struttura del setto: il primo nella parte posteriore alta ed il secondo in vicinanza del seno coronarico.
4. **ostium primum:** è dovuto alla mancanza di sviluppo della parte inferiore del septum primum che a sua volta deriva dal deficit di sviluppo dei cuscinetti endocardici che, non sviluppandosi in senso cefalico, lasciano una pervietà interatriale a localizzazione bassa.
5. **atrio comune:** è dovuto alla mancanza totale di sviluppo del setto interatriale o alla confluenza di più e differenti tipi di difetti interatriali.

I piccoli difetti non hanno importanza emodinamica anche se esiste un rischio di endocardite batterica o di embolia paradossa. Quando la dimensione del difetto è ampia, lo shunt che ne deriva a livello delle camere atriali è determinato, durante la fase diastolica, dalla compliance dei ventricoli sottostanti. Nel periodo neonatale e nella prima infanzia, essendo la compliance dei due ventricoli simile, lo shunt sinistro-destro è ridotto. Nel periodo post-natale la compliance del ventricolo destro migliora e lo shunt sinistro-destro aumenta. Nonostante l'aumento dello shunt la maggior parte dei pazienti rimane asintomatica o paucisintomatica sino alla seconda-terza decade di vita quando si manifestano i segni del sovraccarico di volume del ventricolo destro. In una piccola percentuale di pazienti possono invece manifestarsi più precocemente i segni clinici dello scompenso cardiaco. I bambini più piccoli vanno incontro ad episodi di infezione respiratoria, quelli più grandicelli ad episodi di facile affaticamento.

Raramente, quando un difetto del setto interatriale non è diagnosticato o non è trattato per decenni, si può sviluppare una complicanza chiamata *sindrome di Eisenmenger*. La sindrome di Eisenmenger rappresenta la forma più severa di ipertensione arteriosa polmonare associata a cardiopatie congenite. La presenza del difetto cardiaco congenito determina inizialmente un flusso patologico di sangue dal cuore sinistro al cuore destro con conseguente iperafflusso nella circolazione polmonare. La persistenza nel tempo dell'iperafflusso favorisce lo sviluppo di



**Fig. 2.1.** Rx torace A.P. e L.L.: DIA. Aia cardiaca aumentata di volume con prominente degli archi inferiori ed aspetto alquanto globoso. Incremento della vascolarizzazione ilo-parailare. Iperlucentezza dei campi polmonari periferici. Vena cava superiore non ben delimitabile.

lesioni ostruttive nella circolazione polmonare che causano la comparsa di una ipertensione arteriosa polmonare stabile e quindi della cianosi per inversione del flusso di sangue attraverso il difetto. I sintomi della sindrome comprendono quindi cianosi, sincope, dispnea da sforzo, affaticamento, dolore toracico e palpitazioni. L'emottisi è un sintomo tardivo. La policitemia secondaria in genere può causare dei sintomi come un attacco ischemico transitorio con eloquio impacciato o altri sintomi neurologici, problemi visivi, cefalea, aumento dell'affaticamento, segni di tromboembolismo. L'esame obiettivo individua una cianosi centrale ed ipocratismo digitale (dita a bacchetta di tamburo ed unghie a vetrino di orologio). Possono essere presenti i segni dello scompenso ventricolare destro come ad esempio epatomegalia, edemi periferici, distensione delle vene del collo.

Radiologicamente se il difetto è piccolo il cuore e la vascolarizzazione polmonare possono apparire normali; nel difetto emodinamicamente significativo si osserva un ingrandimento dell'atrio destro (rappresentato da una prominente dell'arco inferiore di destra del cuore) con dilatazione dell'arteria polmonare. A causa della rotazione del mediastino la vena cava superiore può non essere riconoscibile. Quando compare

l'iperafflusso polmonare i segni radiografici sono rappresentati da un ingrandimento delle sezioni di destra, prominente del secondo arco di sinistra, accentuata pulsilità degli ili polmonari ed incremento del disegno vasale polmonare (Figura 2.1.).

## 2.2. Difetto interventricolare

Consiste nella presenza di una comunicazione a livello del setto tra le cavità ventricolari destra e sinistra. In genere il difetto è localizzato in una delle seguenti componenti settali del ventricolo destro:

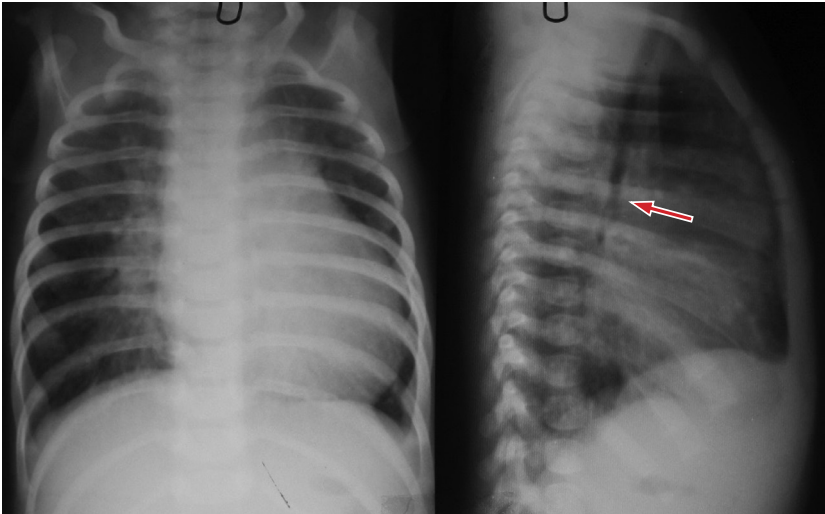
- il setto membranoso
- il setto del canale atrio-ventricolare
- il setto conale (infundibolare)
- il setto muscolare (trabecolato)

L'emodinamica del difetto interventricolare e quindi il grado di shunt sinistro-destro dipende da due fattori:

1. dalle dimensioni del difetto
2. dalle resistenze che si oppongono all'eiezione ventricolare destra.

Un difetto è definito "piccolo" quando per le sue dimensioni offre resistenze al passaggio di sangue; quindi la pressione in arteria polmonare non raggiunge i livelli sistemici e di conseguenza lo shunt sinistro-destro è spesso moderato. La pressione in ventricolo destro sarà in questi casi normale o poco più elevata ed il quadro emodinamico è spesso simile a quello di un cuore normale. Il difetto è definito "ampio" quando le sue dimensioni sono tali da non offrire resistenze al flusso; di conseguenza la pressione in ventricolo destro sarà pressochè uguale a quella del ventricolo sinistro. Si viene così a determinare un quadro clinico di iperafflusso polmonare ed ipertensione polmonare e contrariamente a quanto avviene a livello del setto interatriale lo shunt sinistro-destro è solo sistolico. Aumentando le resistenze polmonari con il passar del tempo il flusso diventa bidirezionale ed infine, quando il quadro di vasculopatia polmonare è conclamato, il flusso attraverso il difetto si può invertire e quindi instaurarsi uno shunt destro-sinistro.

L'effetto quindi è che una quantità di sangue, variabile a seconda della sede e dimensione del difetto, passi dal ventricolo sinistro a quello destro (shunt sinistro-destro) sovraccaricando il circolo polmonare.



**Fig. 2.2.** Rx torace A.P. e L.L.: DIV. Ingrandimento dell'aia cardiaca con particolare prominente dell'arco inferiore di sinistra. Margine atriale destro poco sporgente. Iperafflusso polmonare bilateralmente con iniziali segni di stasi polmonare (compressione della biforcazione tracheale nella proiezione laterale; freccia).

I sintomi consistono in ritardo di crescita, infezioni polmonari ricorrenti e scompenso cardiaco. Se non ci sono difetti associati è raro che un neonato con difetto interventricolare stia male alla nascita. In genere il bambino arriva all'attenzione dello specialista nei primi mesi di vita.

L'aspetto radiologico non è del tutto tipico: il cuore può mostrare morfologia normale nelle forme minime oppure aumento volumetrico con sporgenza dell'arco inferiore di sinistra. Tale aspetto si evidenzia nelle forme emodinamicamente significative con un quadro di iperafflusso polmonare bilaterale. Nelle forme più gravi si può osservare ipertrofia biventricolare (Figura 2.2.).

### 2.3. Pervietà del dotto di Botallo

Per pervietà del dotto arterioso si intende la persistenza del vaso che durante la vita fetale mette in comunicazione l'arteria polmonare con l'aorta e grazie a cui il sangue ossigenato, proveniente dalla placenta, passa dal cuore destro nel grande circolo.

Tutti i bambini nascono con il dotto arterioso pervio. Dopo circa 24-48 ore dalla nascita, a seguito dell'espulsione della placenta che è sempre la maggiore fonte di prostaglandine in utero e dell'aumentato catabolismo delle stesse da parte dei polmoni, il dotto si chiude. Raramente



la chiusura avviene dopo pochi giorni ed eccezionalmente in un altro periodo dell'infanzia. La chiusura del dotto è dipendente anche dalla PaO<sub>2</sub> e dai trombossani.

La pervietà del dotto arterioso può essere:

- isolata nel prematuro  
(nel 20% dei neonati di peso inferiore ad 1000 gr);
- isolata nel neonato a termine e nel bambino;
- associata a cardiopatie congenite complesse.

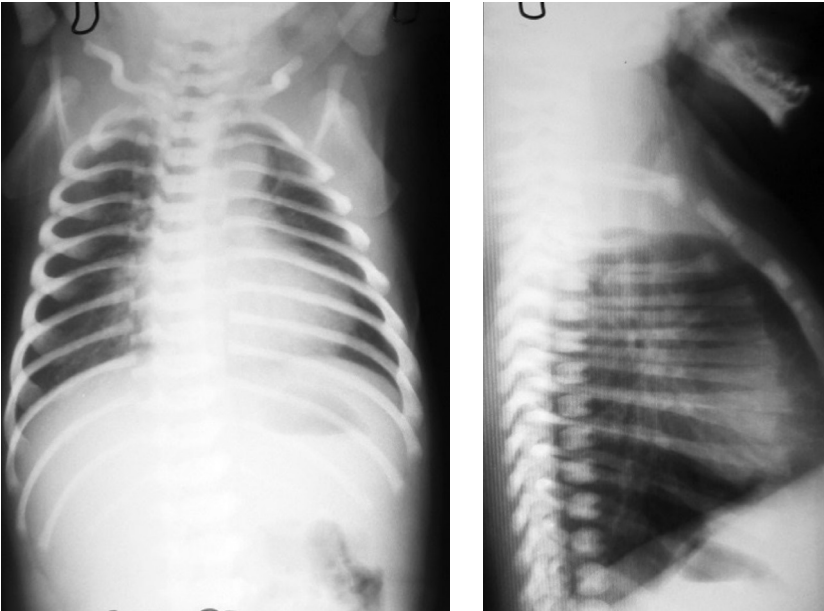
Nei neonati prematuri è molto probabile che il dotto non si chiuda sia per effetto della immaturità polmonare sia per un'aumentata sensibilità del dotto alle prostaglandine circolanti che determinano un attivo rilassamento della muscolatura duttale mantenendo il dotto pervio. Inoltre è altresì improbabile che si chiuda quando si rende necessario l'uso della ventilazione meccanica e della furosemide poiché queste ultime aumentano la produzione di prostaglandine e dei loro metaboliti.

Il dotto arterioso pervio può diventare anche, in certe condizioni, una via di compenso:

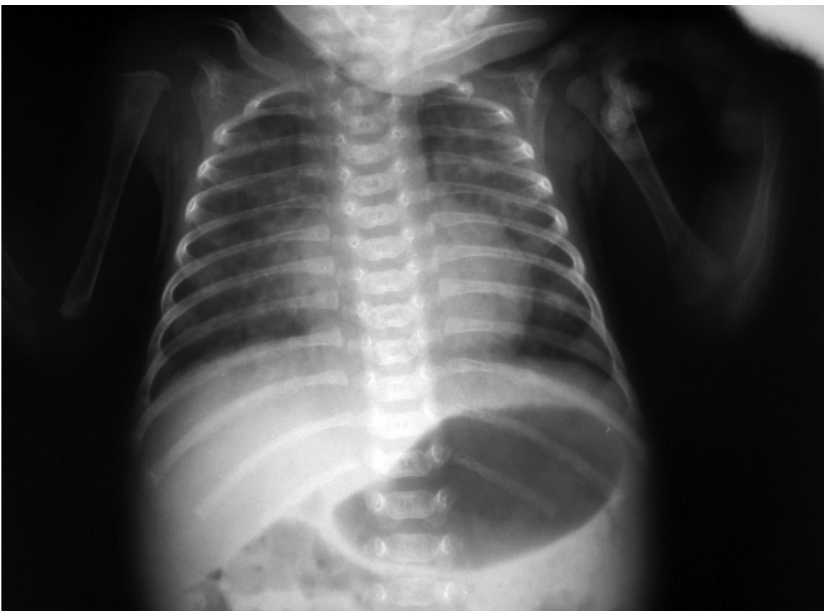
1. in molte forme cianotiche neonatali (stenosi polmonare critica, tetralogia di Fallot severa, atresia polmonare + difetto interventricolare, atresia polmonare a setto integro, atresia della tricuspide, sindrome di Ebstein, trasposizione semplice). Si parla allora di "dotto dipendenza polmonare" cioè il flusso polmonare è esclusivamente dipendente dalla via del dotto; non c'è quindi flusso anterogrado dall'arteria polmonare verso i polmoni ma solo dal dotto arterioso.
2. in alcune forme ostruttive neonatali dell'efflusso ventricolare sinistro (cuore sinistro ipoplasico, cuore univentricolare con atresia aortica o stenosi subaortica severa, interruzione dell'arco aortico, coartazione aortica severa). Si parla allora di "dotto dipendenza sistemica" ovvero la perfusione della parte inferiore del corpo è assicurata dal ventricolo destro che attraverso l'arteria polmonare ed il dotto pervio perfonde l'aorta distale.

Quando la pervietà del dotto è ampia si determina:

- sovraccarico di volume del ventricolo sinistro
- aumento della pressione in atrio sinistro
- aumento della pressione in arteria polmonare
- insufficienza mitralica secondaria alla dilatazione delle sezioni di sinistra (rara)



**Fig. 2.3.** Rx torace A.P. e L.L.: dotto di Botallo pervio di tipo aneurismatico. Aia cardiaca aumentata di volume con iniziali segni di stasi polmonare. Ili alquanto congesti. Accentua-zione del primo arco di sinistra in rapporto a dilatazione aneurismatica del dotto.



**Fig. 2.4.** Rx torace A.P.: dotto di Botallo pervio di media entità. Aia cardiaca aumentata di volume, con maggiore rappresentazione del disegno vasale ilo-parailare; iniziali segni di stasi polmonare.

- scompenso cardiaco che, nei casi conclamati, può arrivare ad un quadro di edema polmonare.

Quando per l'iperafflusso cronico ci si trova di fronte ad un'ipertensione polmonare, lo shunt sinistro-destro può ridursi, diventare bidirezionale ed addirittura invertirsi (*Sindrome di Eisenberger*) andando incontro ad un quadro di vasculopatia polmonare.

Radiologicamente il cuore può apparire normale quando la pervietà del dotto è di lieve entità. Quando la pervietà è più marcata il radiogramma mostra i segni dell'iperafflusso polmonare. Le camere cardiache ed i vasi attraverso cui il sangue ricircola sono ingranditi: ne risulta quindi l'ingrandimento dei rami principali dell'arteria polmonare, delle vene polmonari, dell'atrio sinistro, del ventricolo sinistro e dell'aorta. Dopo la chiusura spontaneo del dotto arterioso è possibile talvolta visualizzare sul radiogramma una calcificazione puntiforme localizzata all'altezza del ligamentum arteriosum (Figure 2.3., 2.4.).

#### **2.4. Stenosi polmonare con setto interventricolare integro**

È una malformazione frequente nella forma isolata anche se più spesso fa parte di cardiopatie congenite complesse.

La sede della stenosi è:

- la valvola polmonare (le cuspidi della valvola sono fuse a livello delle commissure e la valvola assume una conformazione "a cupola" o si presenta come un diaframma con un orifizio al centro. In genere si osserva una dilatazione post-stenotica del tronco polmonare o del suo ramo sinistro);
- l'anello valvolare;
- entrambi.

Più raramente può essere presente una stenosi dell'infundibolo del ventricolo destro e dei rami polmonari.

Clinicamente ci si trova di fronte a pazienti con:

- stenosi polmonare neonatale dotto dipendente;
- stenosi polmonare severa dei primi mesi di vita;
- stenosi moderato-severa dei primi anni di vita.

I reperti emodinamici dipendono dalla gravità della stenosi, dalla condizione della valvola tricuspide ed dalla pervietà del setto interatriale.

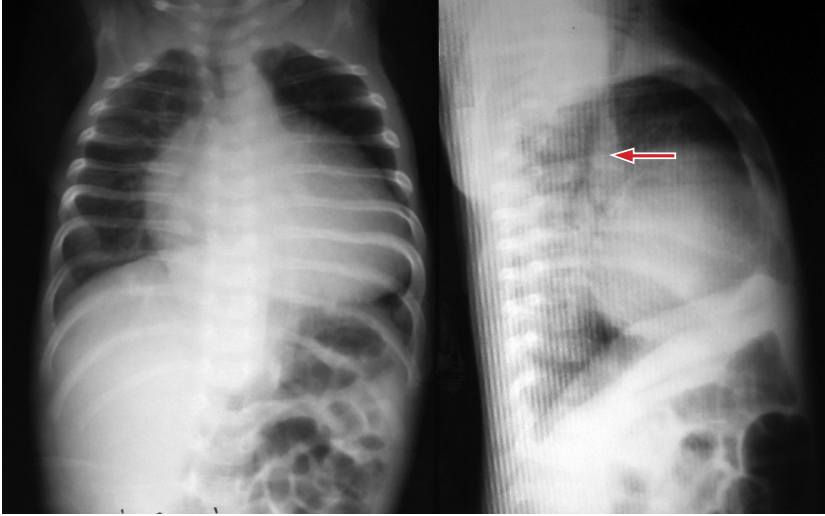

Fig. 2.5. Rx torace A.P. e L.L.: stenosi della polmonare a setto interventricolare integro. Aia cardiaca nettamente aumentata di volume con profilo sinistro "a parete" ed atrio destro alquanto debordante. Compressione della biforcazione tracheale (freccia). Epatomegalia.

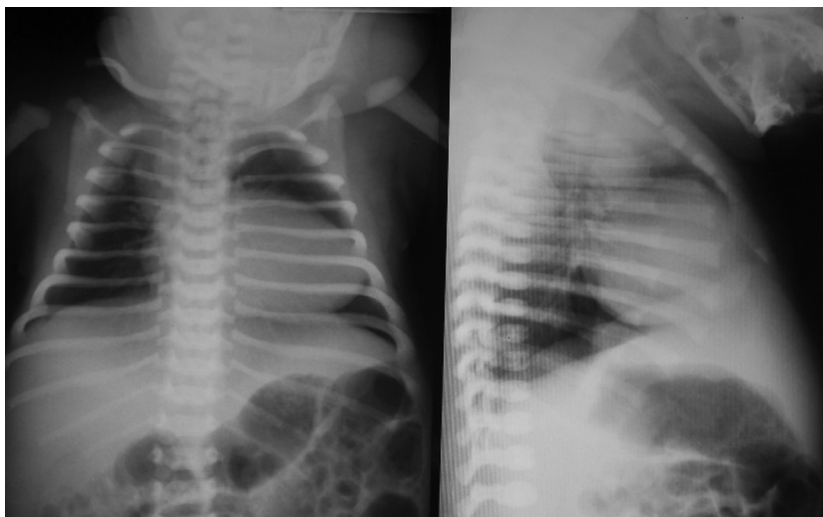
Quando la stenosi è modesta si riscontra una lieve ipertensione nel ventricolo destro e le pressioni nell'arteria polmonare sono normali. Se la stenosi è serrata la pressione del ventricolo destro può raggiungere e talvolta superare quella del ventricolo sinistro; in questo caso il flusso polmonare è ridotto e l'associazione con un difetto interatriale è responsabile della comparsa di uno shunt destro-sinistro.

Radiologicamente si osserva ipertrofia del cuore destro, accentuazione dell'arco della polmonare e disegno tenue degli ili (Figura 2.5.).

## 2.5. Atresia della polmonare a setto integro

In questa malattia non si forma la valvola polmonare, quindi il ventricolo destro non ha una via di uscita. Se c'è un difetto interventricolare, la malattia assomiglia molto alla Tetralogia di Fallot. Se non c'è un difetto interventricolare il ventricolo destro non si sviluppa adeguatamente. Il sangue non può raggiungere i polmoni se non attraverso il dotto arterioso di Botallo (destinato a chiudersi naturalmente).

Il neonato con atresia polmonare a setto integro è tipicamente cianotico alla nascita. Il dotto arterioso in questi pazienti è l'unica fonte di flusso polmonare ed alla sua chiusura dopo la nascita segue inevitabilmente acidosi metabolica, grave ipossia e morte. La portata sistemica



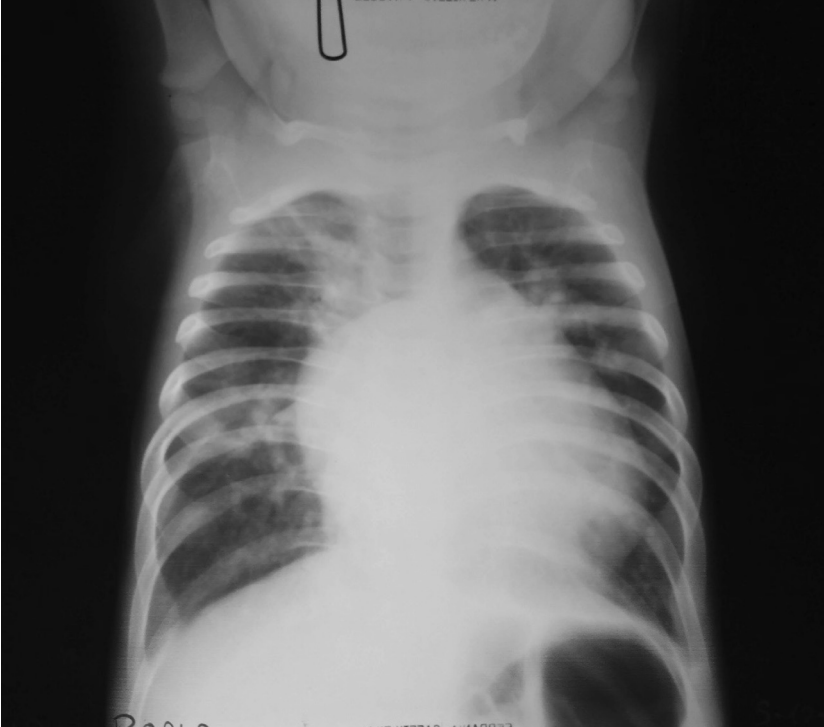
**Fig. 2.6.** Rx torace A.P. e L.L.: atresia della polmonare a setto integro. Aia cardiaca aumentata di volume con punta molto sollevata ed arrotondata. Mancanza del secondo arco di sinistra. Ischemia dei campi polmonari. Aspetto dismorfico delle prime costole a sinistra ed anomalia di ossificazione dello sterno.

è dipendente dalle dimensioni del difetto interatriale e la portata polmonare è dipendente dalle dimensioni del dotto arterioso. La pressione in ventricolo destro è spesso soprasistemica ed è presente, in genere, un'insufficienza tricuspidalica medio-moderata. Generalmente il volume del ventricolo destro è più piccolo della norma e la sua compliance fortemente ridotta. Quando è presente un'insufficienza tricuspide severa, la pressione intraventricolare destra può essere sotto-sistemica ed il ventricolo destro può avere un volume normale o addirittura può essere dilatato. La presenza di stenosi nella circolazione coronarica è di per sé un fattore prognostico negativo.

Radiologicamente compare ipertrofia ventricolare destra con punta del cuore sollevata ed arrotondata ed iperluminosità dei campi polmonari periferici (Figura 2.6.).

## 2.6. Canale atrio-ventricolare comune

È un deficit di formazione della parte inferiore della parete che separa i due atri accompagnato da una fusione più o meno completa della valvola mitrale e tricuspide. Se si associa un difetto interventricolare si parla di canale atrioventricolare *completo*, se manca il canale è definito *parziale*. Esistono anche forme intermedie.



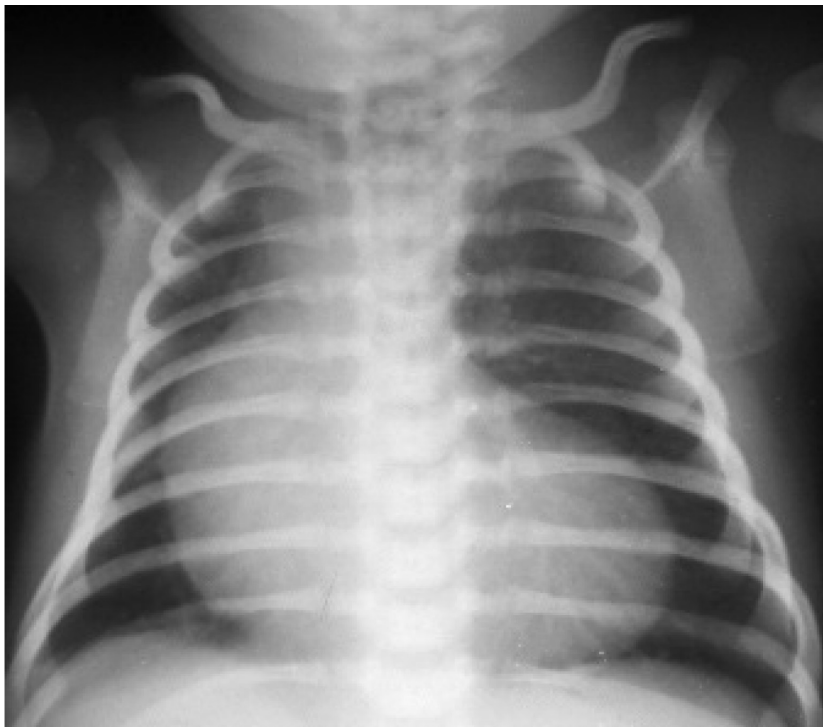**Fig. 2.7.** Rx torace A.P.: CAV in fase di scompenso. Imponente cardiomegalia con prominenza di entrambi gli archi inferiori ed evidenti segni di stasi del piccolo circolo. Addensamento retrocardiaco basale sinistro. Velatura dei seni costo-frenici.

La combinazione di questi difetti produce un passaggio di sangue da sinistra verso destra (shunt sinistro-destro) a livello atriale e ventricolare, e gradi variabili di insufficienza delle valvole mitrale e tricuspide. I polmoni sono inondati da un flusso ematico torrenziale ed il rischio di sviluppare vasculopatia polmonare ipertensiva è alto.

Può essere una malattia isolata oppure parte di malformazioni più complesse ed è significativamente presente nei pazienti con sindrome di Down (30%).

I segni e sintomi prevalenti sono rappresentati da ritardo di crescita, infezioni polmonari ricorrenti e scompenso cardiaco. La malattia vascolare polmonare ipertensiva irreversibile si manifesta precocemente e senza trattamento chirurgico la maggior parte dei pazienti risulta inoperabile entro pochi anni.

Il quadro radiologico non è assolutamente caratteristico consistendo in cardiomegalia, ipertrofia biventricolare, scompenso congestizio con possibile associato versamento (Figura 2.7.).



**Fig. 2.8.** Rx torace A.P.: ventricolo unico. Cardiomegalia imponente con particolare predominanza dell'arco inferiore di destra. Scarsa vascolarizzazione polmonare.

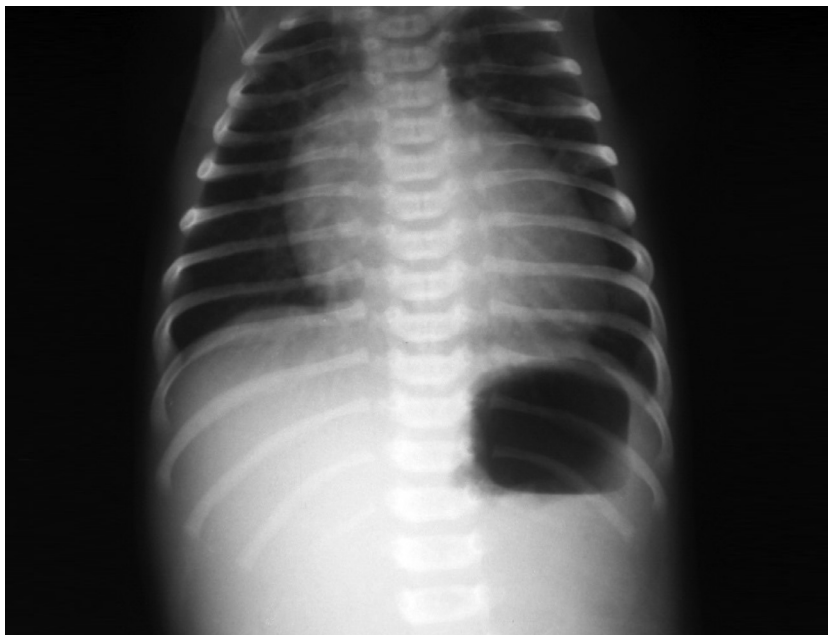
## 2.7. Ventricolo unico

Con il termine di ventricolo unico si comprendono un ampio numero di malformazioni nelle quali vi è un'unica cavità ventricolare funzionante. Le condizioni più frequenti sono le atresie di una delle due valvole atrio-ventricolari, la doppia entrata di entrambe le valvole atrio-ventricolari in un unico ventricolo (Figura 2.8.).

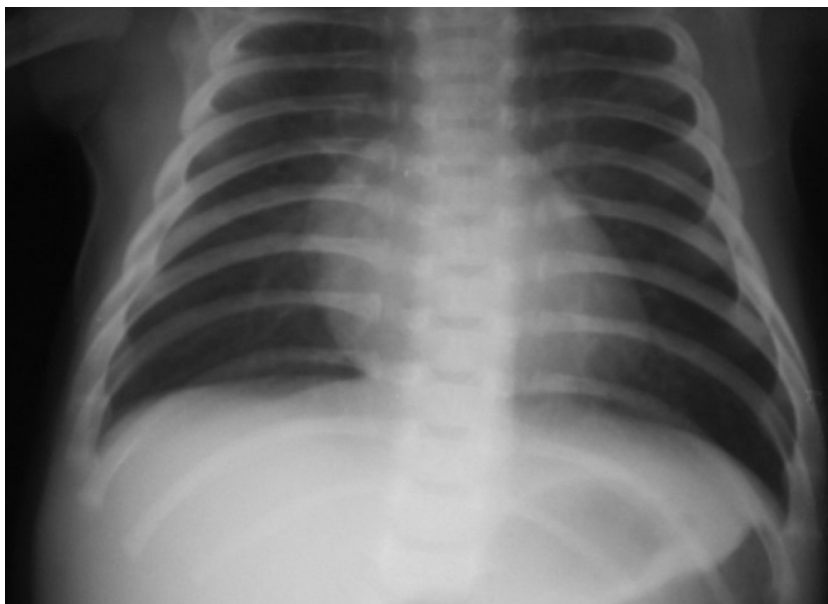
## 2.8. Trasposizione delle grandi arterie

È una grave cardiopatia congenita, cianotica che si manifesta alla nascita. In questa malattia l'arteria polmonare e l'aorta nascono dai ventricoli "sbagliati" nel senso che per un errore di rotazione durante la fase di formazione del cuore, l'aorta risulta connessa al ventricolo destro e la polmonare a quello sinistro. Il risultato è che il sangue che ritorna dai polmoni non va nella circolazione sistemica ma ritorna nei polmoni stessi e viceversa quello che ritorna dalla circolazione sistemica ricircola nella





**Fig. 2.9.** Rx torace A.P.: trasposizione delle grandi arterie. Cardiomegalia con prominenza degli archi inferiori e peduncolo vascolare ristretto. Aspetto "ad uovo" dell'aia cardiaca. Ischemia dei campi polmonari periferici.



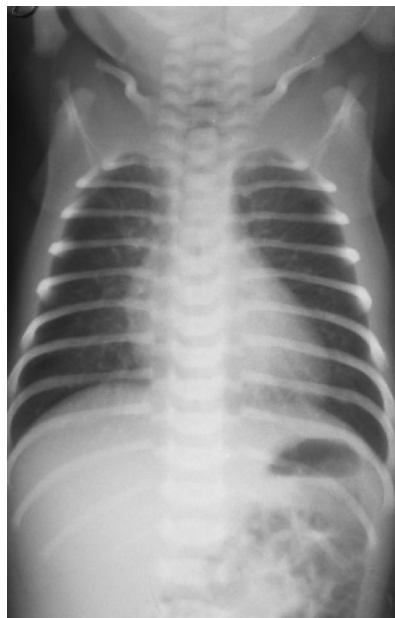**Fig. 2.10.** Rx torace A.P.: trasposizione delle grandi arterie. Aia cardiaca ai limiti alti della norma con scarsa rappresentazione del peduncolo vascolare. Polmoni iperlucenti per ridotto afflusso polmonare.



stessa circolazione. Questa anomalia è incompatibile con la vita a meno che non ci siano delle condizioni anatomiche che permettano il mescolamento (mixing) del sangue delle due circolazioni. Nelle prime ore dopo la nascita questo collegamento (il dotto di Botallo) è naturalmente presente ma è destinato a chiudersi spontaneamente. In alcuni casi (30%) è presente un difetto interventricolare o un difetto interatriale che permettono il mescolamento dentro al cuore del sangue ossigenato con quello povero di ossigeno. Nel 30% dei casi è presente un'ostruzione al flusso polmonare (stenosi polmonare) in genere non severa.

Sin dalla nascita o nelle prime ore di vita compare una grave cianosi. Se il mescolamento del sangue è inadeguato e se non vengono intrapresi provvedimenti si realizza un progressivo ed irreversibile peggioramento che conduce a morte il neonato in pochi giorni. I pazienti con associato difetto interventricolare sopravvivono al periodo neonatale perché il mescolamento delle due circolazioni è sufficiente e, sebbene cianotici, raggiungono i tre o quattro mesi di vita; dopodichè, inevitabilmente, sviluppano una patologia vascolare polmonare irreversibile che li rende inoperabili.

L'esame radiografico diretto non è in grado di poter dimostrare aspetti caratteristici. Il cuore, che alla nascita è di grandezza normale, si ingrandisce progressivamente per l'effetto delle turbe dell'emodinamica causate dalla trasposizione: diventa globoso ed ampiamente debordante verso destra assumendo il caratteristico aspetto *ad uovo*. Il profilo cardiaco sinistro è sempre alterato nella suddivisione in archi che può completamente mancare. Spesso si osserva una profonda rientranza in corrispondenza del limite inferiore del primo arco (Figure 2.9., 2.10., 2.11.).



**Fig. 2.11.** Rx torace A.P.: trasposizione dei grossi vasi con difetto interventricolare. Aia cardiaca apparentemente normale, con modesta prominente dell'arco inferiore di sinistra. Peduncolo vascolare stretto. Ombre ilari e disegno vasale esiguo.

## 2.9. Tetralogia di Fallot

Si tratta di una grave malattia che si manifesta quasi sempre in epoca neonatale ed, insieme alla trasposizione delle grandi arterie, è la più frequente tra le cardiopatie congenite cianogene.

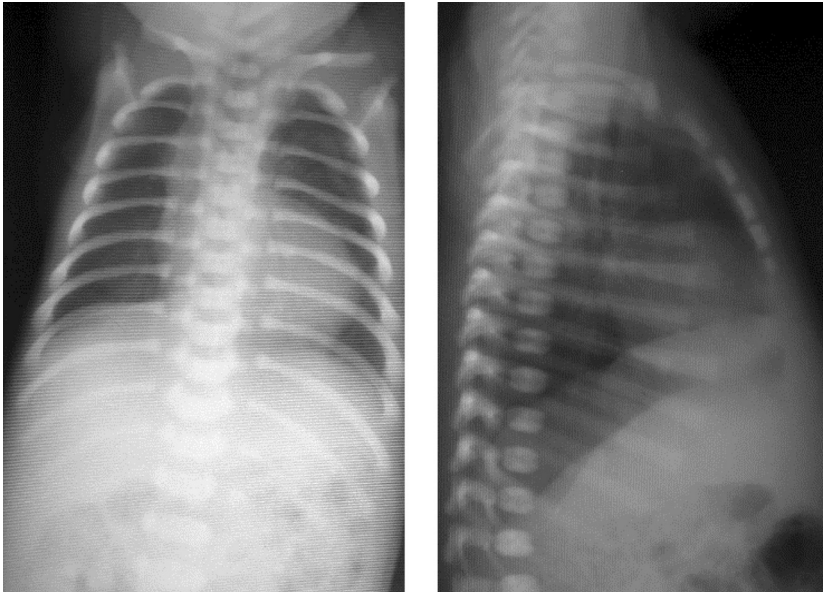
Le componenti fondamentali della Tetralogia di Fallot sono l'ostruzione al flusso polmonare ed il difetto del setto interventricolare. L'aorta, che origina in prossimità del difetto interventricolare, riceve sangue da entrambi i ventricoli (aorta a cavaliere) ed il ventricolo destro diventa più spesso (ipertrofico) perché la sua uscita naturale (arteria polmonare) è ostruita. Il risultato è che il flusso di sangue verso i polmoni è nettamente ridotto e nell'aorta passa anche sangue povero di ossigeno proveniente dal ventricolo destro. Nell'organismo circola quindi sangue povero di ossigeno ed i pazienti sono cianotici.

La gravità dei sintomi dipende dal bilanciamento dei vari difetti. Il sintomo prevalente è la cianosi alla nascita, ma spesso essa si manifesta più tardivamente o solo durante i pasti e il pianto. Possono verificarsi però, soprattutto dopo il periodo neonatale, gravi crisi di desaturazione chiamate "crisi asfittiche". Di solito derivano da un aumento improvviso della ostruzione del flusso sanguigno verso i polmoni. Per un'improvvisa riduzione del livello di ossigeno nel sangue, le labbra e la cute del bambino appaiono più cianotiche; il bambino diventa dapprima estremamente irritabile e, se persiste la grave cianosi, diventa poco presente fino alla perdita di coscienza. La crisi asfittica è un episodio potenzialmente pericoloso e necessita di assistenza medica immediata.

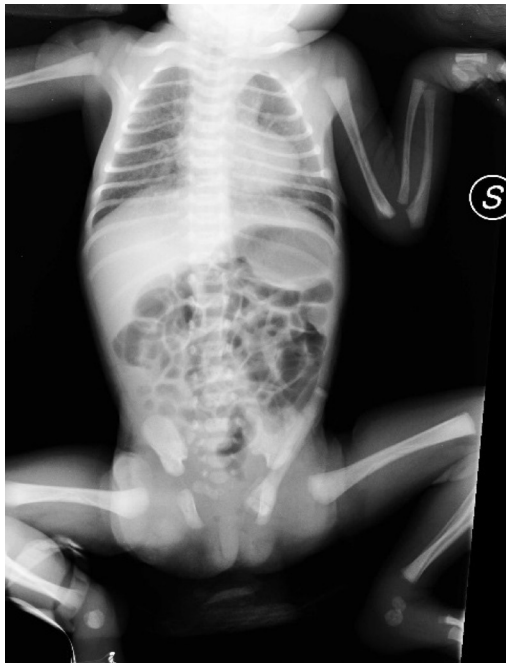Si associa anche scarso accrescimento e rapida stancabilità; raggiunta l'età della deambulazione i bambini ricorrono spesso alla posizione accovacciata dopo aver percorso, camminando, anche brevi tratti. Si osserva inoltre marcata iniezione congiuntivale, ippocratismo digitale, iperplasia gengivale, dispnea.

La dispnea e la cianosi si accentuano in occasione di sforzi fisici come il pianto.

Radiologicamente il cuore assume il caratteristico aspetto "a zoccolo" (*couer en sabot*) per l'associazione tra l'ipertrofia ventricolare destra (con punta del cuore sollevata ed arrotondata) e l'ipoplasia dell'arteria polmonare che fa sì che l'arco medio di sinistra appaia incavato e rientrante e mostri il cosiddetto "colpo d'ascia". Gli ili polmonari sono piccoli e scarsamente pulsanti. La vascolarizzazione polmonare è di solito ridotta. L'arco aortico può essere più o meno destroposto (Figure 2.12., 2.13.).



**Fig. 2.12. Rx torace A.P. e L.L.:** T4F. Aspetto radiografico tipico di T4F con aia cardiaca che mostra punta sollevata ed arrotondata e "taglio" del secondo arco di sinistra. Arco aortico destro-posto. Polmoni ischemici.



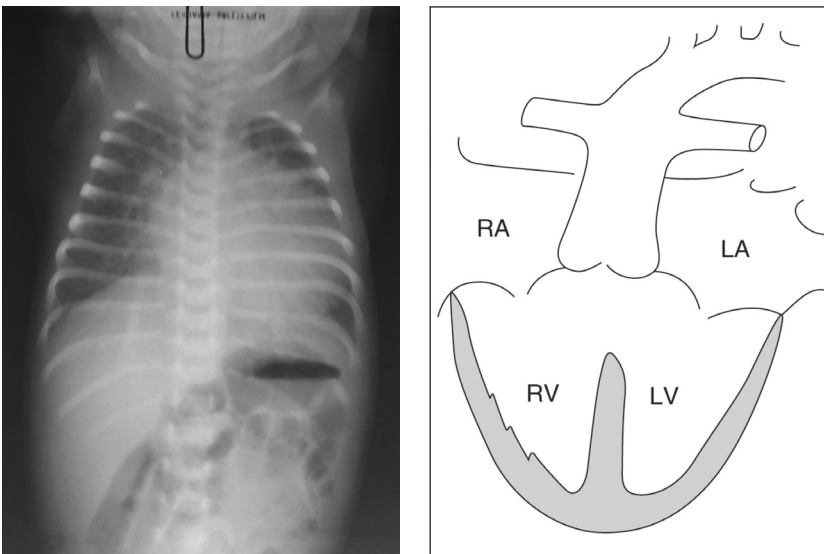
**Fig. 2.13. Rx torace A.P.:** T4F. Aia cardiaca globosa e scarsa rappresentazione del secondo arco di sinistra. Modesta accentuazione del disegno vasale ilo-parailare.

## 2.10. Tronco arterioso comune vero

In questa malformazione una sola arteria, il tronco arterioso comune, origina dal cuore con un'unica valvola semilunare (la valvola troncale). Nella forma parziale esso si divide subito in tronco aortico e tronco polmonare mentre nella forma completa si mantiene unico con emissione diretta dell'arteria polmonare di destra e di sinistra. È sempre presente un'ampia comunicazione tra i due ventricoli: il sangue miscelato, in conseguenza del difetto del setto interventricolare, spinto nel tronco comune, prende contemporaneamente la via del circolo sistemico e del circolo polmonare.

Spesso la valvola del tronco arterioso è insufficiente, per cui parte del sangue espulso dai ventricoli nel tronco durante la sistole ritorna nei ventricoli durante la diastole.

I neonati con tronco arterioso comune vero presentano segni clinici di insufficienza cardiaca congestizia, a seconda del volume del flusso ematico polmonare e della presenza/assenza di insufficienza della valvola troncale. I sintomi dell'insufficienza si manifestano con una riduzione delle resistenze polmonari ed un iperafflusso polmonare. I primi segni possono essere la tachipnea, la tachicardia, la sudorazione profusa, l'inappetenza.



**Fig. 2.14.** Rx torace A.P.: tronco arterioso comune vero. Imponente cardiomegalia con prominente di entrambi gli archi inferiori e posizione estremamente "alta" della polmonare di destra come per verosimile insorgenza anomala.

Radiograficamente il cuore appare molto ingrandito ed ampiamente debordante a destra. Nella forma completa, per la mancanza della polmonare primitiva, l'arco medio di sinistra è molto rientrante. La punta cardiaca è rialzata e di conseguenza il cuore assume un aspetto "a zoccolo". Il peduncolo cardiaco è stretto. Gli ili polmonari sono accentuati e fortemente pulsanti con "insorgenza alta" delle polmonari (Figura 2.14.).

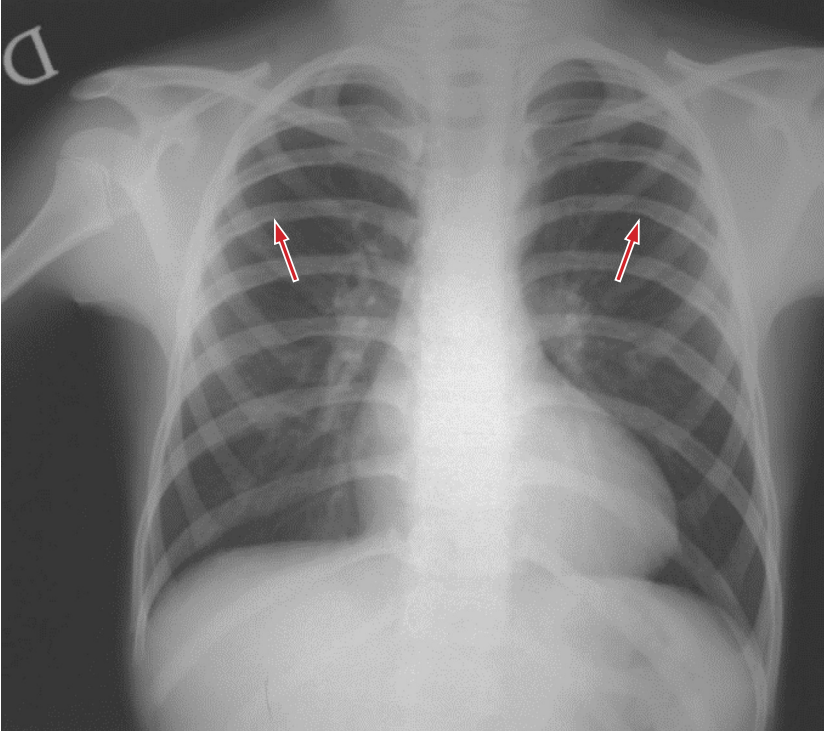
### 2.11. Coartazione istmica dell'aorta

Viene definita come un restringimento del lume dell'aorta distalmente all'arteria succlavia sinistra. La migliore chiave per la diagnosi è rappresentata dal riscontro di un polso femorale nettamente ritardato rispetto al polso radiale, l'ipotensione nella parte inferiore del corpo in contrasto con l'ipertensione negli arti superiori, nel collo e nel capo.

Altri segni clinici sono la cefalea, le vertigini, sensazioni di freddo agli arti inferiori, soffio sistolico su tutto il cuore.

Nelle stenosi istmiche il compenso circolatorio può essere assicurato dalla persistenza del dotto di Botallo con sbocco a valle della struttura (shunt veno-arterioso: compenso di solito di scarso valore a meno che il dotto non sia molto ampio, per cui si ha la cianosi della metà inferiore del corpo) oppure, come è di regola nelle stenosi brusche a dotto di Botallo chiuso, da un circolo collaterale attraverso le numerose anastomosi esistenti tra territorio arterioso della succlavia ed ascellare da una parte, intercostali aortiche ed epigastriche dall'altra. Le arterie che partecipano al circolo collaterale si dilatano, diventano serpiginose e la corrente si inverte in quelle di origine dal tratto sottostenotico dell'aorta, verso la quale convogliano il circolo di compenso. Le intercostali, ad esempio, scaricano nell'aorta discendente il sangue proveniente dal territorio delle succlavie attraverso le mammarie interne: il loro aumento di calibro determina tipiche incisure sul margine inferiore delle costole.

Il quadro radiologico è caratterizzato dall'ipertrofia del ventricolo sinistro, da dilatazione dell'aorta ascendente, da scarsa salienza dell'arco e da incisure del margine inferiore delle costole. Tali incisure sono causate dall'azione erosiva degli alti valori di pressione dei vasi intercostali che agiscono da collaterali tra le arterie mammarie interne e l'aorta discendente. Va ricordato che la prima, la seconda e la terza costola non presentano generalmente le incisure in quanto le loro arterie intercostali nascono dal tronco tireocervicale (Figura 2.15.).



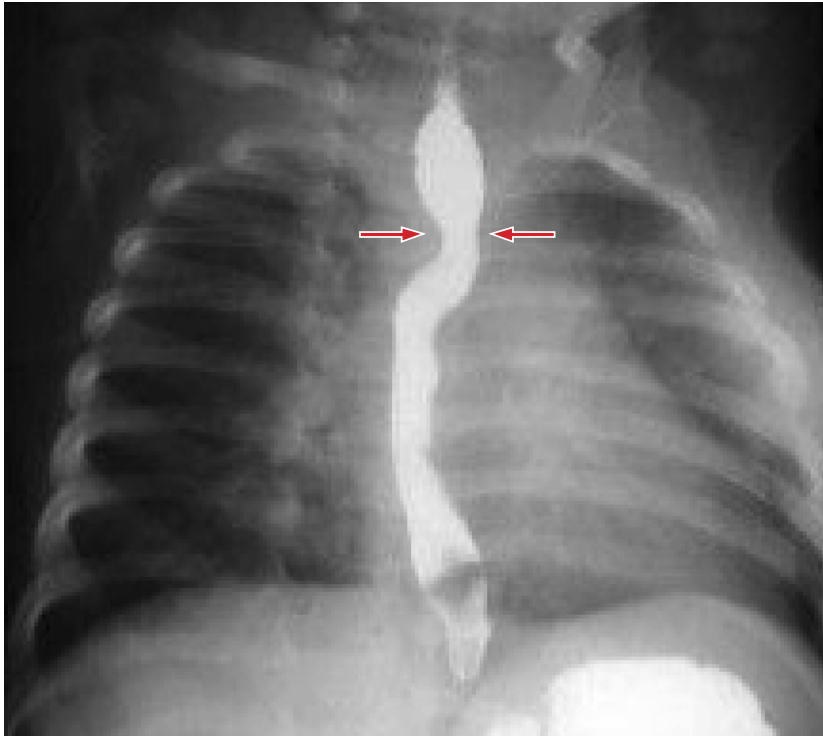
**Fig. 2.15.** Rx torace A.P.: coartazione istmica dell'aorta. Aia cardiaca aumentata di volume con prominenza dell'arco inferiore di sinistra. Arco aortico lievemente debordante per l'età giovanile. Incisure sul margine inferiore delle costole (frecce).

## 2.12. Anelli vascolari

Comprendono alcune anomalie di origine e decorso dei rami aortici. Si parla in genere di anelli vascolari ma sarebbe più corretto parlare di anse vascolari. Il problema maggiore è dato dalla compressione che tali strutture esercitano sulla trachea e sull'esofago, determinando sintomi respiratori e disfagia.

Il *doppio arco aortico* è un'anomalia che deriva dallo sviluppo di due archi aortici, dalla IV arcata arteriosa di destra e di sinistra: questi due archi, riunendosi dorsalmente, formano l'aorta discendente. A sviluppo avvenuto l'aorta ascendente, nel punto in cui trapassa nell'arco, si divide in due rami di cui uno passa al davanti della trachea e dell'esofago e l'altro al di dietro di essi. I due rami poi si riuniscono in un tronco unico. Di solito i due archi sono diversamente sviluppati: quello anteriore può essere obliterato diventando un cordone fibroso. L'anomalia provoca stridore laringeo, crisi asfittiche e disfagia per la compressione su trachea ed esofago.





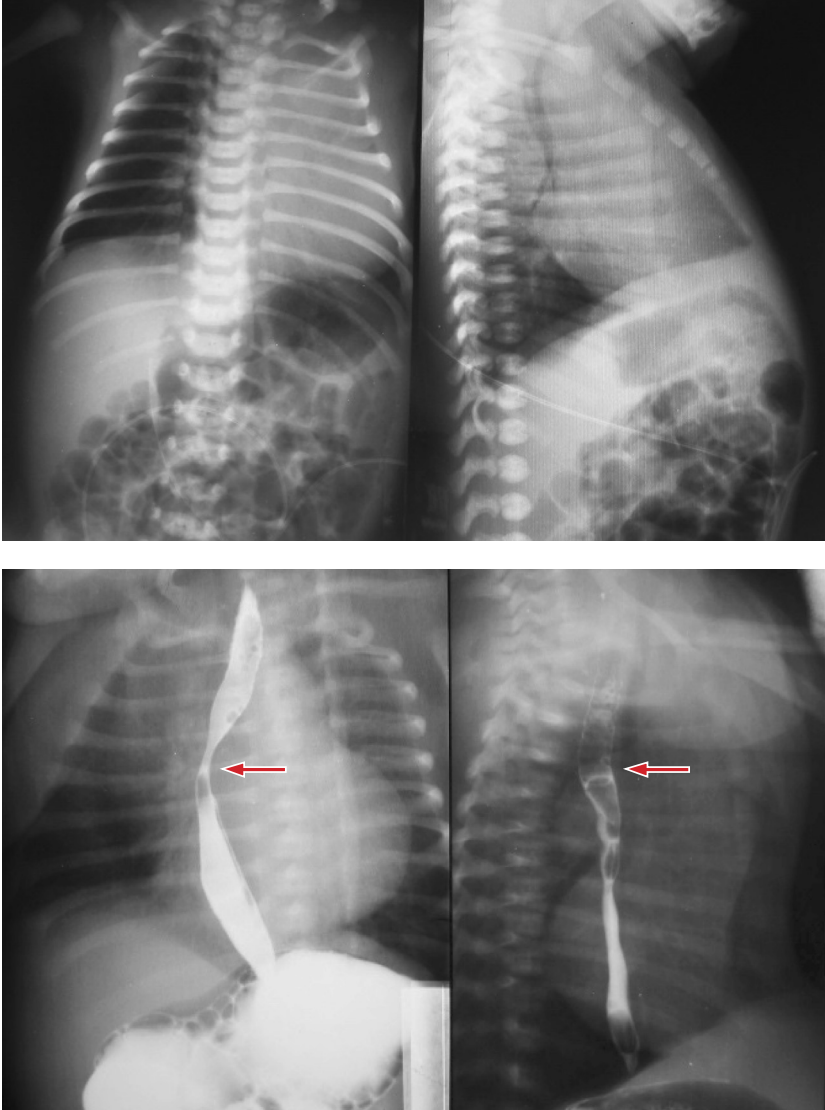
**Fig. 2.16. Rx torace-esofagogramma:** doppio arco aortico. L'esofago opacizzato mostra nel tratto toracico superiore doppia impronta sul margine destro e sinistro (freccie) in rapporto a doppio arco aortico.

Radiologicamente in proiezione sagittale è di solito rilevabile una doppia prominente a carattere di "bottone aortico", una a destra ed una a sinistra, meno pronunciata ed alquanto più bassa. Nella proiezione laterale la trachea appare ristretta a livello della sede dell'arco dell'aorta. Opacizzando l'esofago con il mezzo di contrasto esso mostrerà un'impronta da arco aortico sul margine destro ed un'altra sul margine sinistro (Figura 2.16.).

L'*arco aortico destro con succlavia sinistra aberrante e legamento sinistro* è un disordine in cui un arco aortico destro dà origine in sequenza a: carotide comune sinistra, carotide comune destra, succlavia destra e succlavia sinistra. La succlavia sinistra passa dietro all'esofago. Il ligamento arterioso che, passando anteriormente va a connettersi con la polmonare sinistra, forma in questo modo un anello vascolare completo attorno all'esofago ed alla trachea.

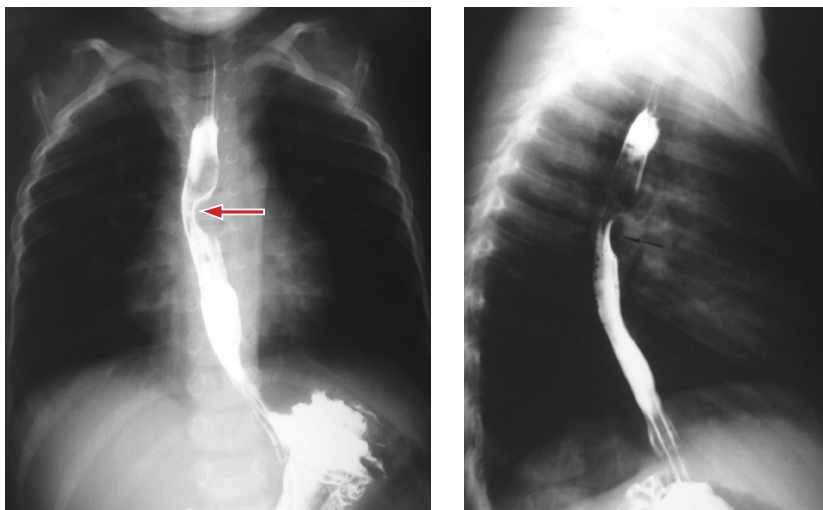
Nello *sling dell'arteria polmonare*, invece, l'arteria polmonare sinistra nasce dall'arteria polmonare destra e passa a sinistra tra l'esofago e





**Fig. 2.17. Rx torace-esofagogramma:** sling dell'arteria polmonare. Aia cardiaca aumentata di volume. Deviazione della trachea nella proiezione laterale. L'esofagogramma mostra angolazione verso destra del lume esofageo con doppia impronta sul margine posteriore della trachea e su quello anteriore dell'esofago per passaggio anomalo dell'arteria polmonare di sinistra (visibile nella proiezione laterale).

la trachea (Figure 2.17., 2.18.). Il ligamento passa posteriormente all'aorta dal punto di origine dell'arteria polmonare destra al tronco costruendo un anello vascolare che passa sopra la trachea ma non all'esofago. Circa la metà di questi pazienti hanno un anello tracheale che invece

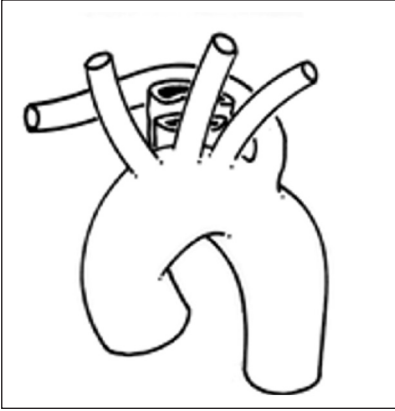


**Fig. 2.18. Rx torace-esofagogramma:** sling dell'arteria polmonare. Netta impronta sul margine sinistro (e sul margine anteriore nella proiezione laterale) in rapporto ad arteria polmonare sinistra anomala.

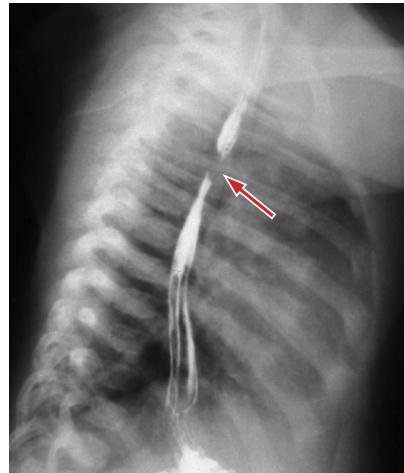
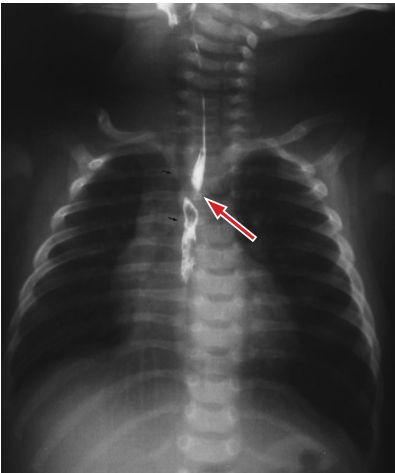
di essere a forma di U ha una forma completa ad O. La trachea non è necessariamente stenotica ma è sicuramente più piccola. La polmonare sinistra è spesso ipoplasica e decisamente più piccola della destra che a sua volta può presentarsi, a causa del maggior flusso, dilatata.

L'*arteria succlavia destra retroesofagea* è un'anomalia determinata da un'origine ectopica dell'arteria succlavia destra che nasce come ultimo ramo dalla parte di sinistra dell'arco aortico, per il resto normale. Il vaso si porta dal punto di origine in alto e a destra, verso la sua sede normale, passando dietro l'esofago oppure, ma più raramente, tra esofago e trachea od anche anteriormente alla trachea.

Questa anomalia a volte è asintomatica ma può causare una sintomatologia disfagica detta *disfagia lusoria*: tale termine venne introdotto per la prima volta alla fine del Settecento quando le anomalie malformative congenite erano considerate come scherzi della natura (*lusus naturae*). La disfagia è la conseguenza della compressione esercitata dal vaso sull'esofago; nel radiogramma contrastografico in proiezione sagittale l'esofago presenta un'impronta diretta da sinistra verso destra e verso l'alto, mentre nella proiezione laterale mostra un'incisura più o meno profonda sul contorno posteriore a livello dell'incrocio con il vaso. Se l'arteria passa davanti all'esofago, l'incisura da compressione è apprezzabile, nella proiezione laterale, nel suo contorno anteriore (Figura 2.19.).



**Fig. 2.19.** Rx torace-esofagogramma: disfagia lusoria. Compressione del lume esofageo nel terzo superiore del tratto toracico con impronta nastriforme riferibile a succlavia destra aberrante (freccia).



## 3. Apparato digerente

### 3.1. Diretta addome

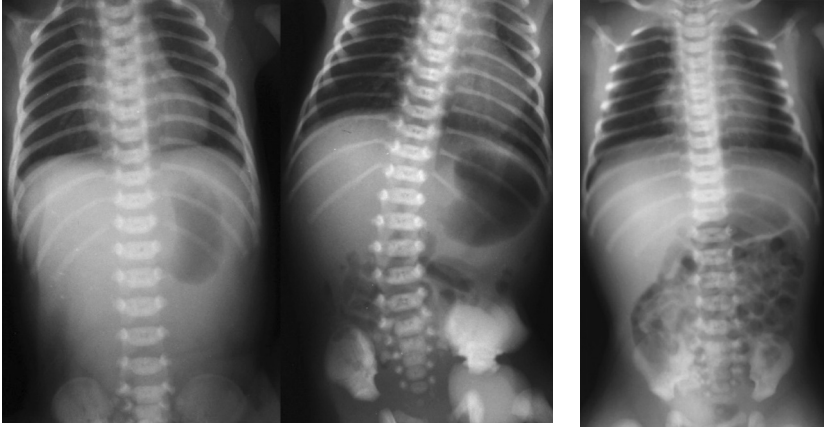
Lo studio radiografico diretto dell'apparato digerente, eseguibile anche all'interno delle culle termostatiche, si effettua di solito con la sola proiezione anteroposteriore che viene integrata, in casi particolari, dalla proiezione latero-laterale.

La proiezione AP consente di valutare la regolarità del profilo diaframmatico, le dimensioni del fegato, il grado di distensione dello stomaco e la distribuzione del meteorismo intestinale. Si possono poi esaminare eventuali reperti patologici come ad esempio la presenza di aria nella parete intestinale o nelle diramazioni intraepatiche della vena porta (segni di enterocolite necrotizzante), la presenza di calcificazioni o di processi espansivi.

La proiezione latero-laterale viene eseguita, sempre a paziente supino, con il tubo radiologico posto a fianco della culla ed è molto utile per individuare livelli idro-aerei secondari a fenomeni ostruttivi o per riconoscere la presenza di aria libera endoaddominale secondaria a perforazione intestinale.

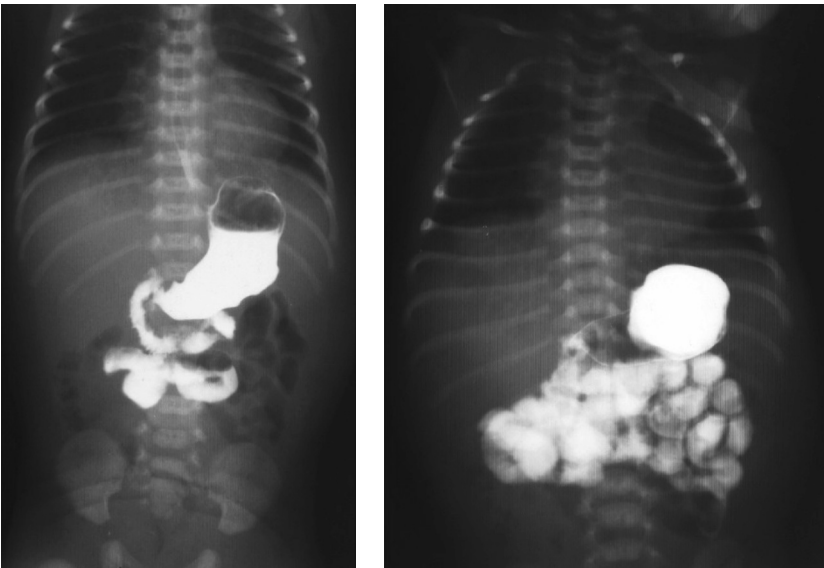
Quando il radiogramma viene eseguito a poche ore dalla nascita è possibile evidenziare la presenza di aria nello stomaco, nel duodeno e nelle prime anse digiunali. A circa 8 ore dalla nascita l'aria è presente nel colon che nel neonato non mostra le tipiche haustrae e risulta quindi difficilmente distinguibile dal piccolo intestino (Figure 3.1., 3.2., 3.3., 3.4. 3.5.).

Qualora fosse necessario eseguire uno studio contrastografico dell'apparato digerente, il mezzo di contrasto più valido, economico e diffuso è tutt'ora il solfato di bario, somministrabile sia per os sia per clisma. È un mezzo di contrasto anche "sicuro" perché, qualora

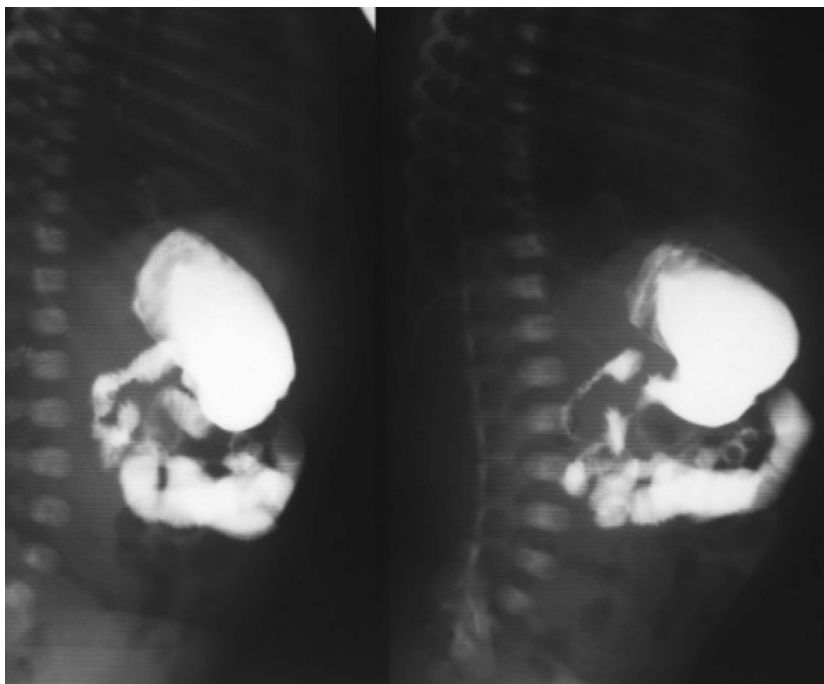


**Fig. 3.1. Rx diretta addome:** progressione fisiologica del gas intestinale. *Primo radiogramma:* ad 1h dalla nascita. *Secondo radiogramma:* a 7h dalla nascita. *Terzo radiogramma:* a 24 h dalla nascita.

venga inalato dal neonato (soprattutto dal neonato pretermine che spesso ha un'incoordinazione deglutitoria) non danneggia, se inalato in piccole quantità, l'apparato respiratorio a differenza dei composti iodati ipertonici che sono potenziali responsabili di broncopolmonite chimica ed edema polmonare. È sempre opportuno effettuare l'esame contrastografico sotto controllo fluoroscopico. Nel sospetto invece di



**Fig. 3.2. Rx apparato digerente:** normale opacizzazione dello stomaco, della "C" duodenale e delle prime anse digiunali nel neonato.



**Fig. 3.3. Rx apparato digerente:** nelle proiezioni laterali si individuano più facilmente il piloro ed il bulbo duodenale che si presentano alquanto retroposti.

una perforazione esofagea, gastrica o intestinale, quando cioè esiste il rischio di diffusione del mezzo di contrasto nel cavo pleurico o peritoneale, è consigliabile impiegare i composti iodati isotonici con il plasma (non ionici). Anche la stessa aria può essere adoperata come mezzo di contrasto: infatti nel sospetto di un'atresia duodenale o digiunale, si introduce progressivamente tramite sondino un bolo d'aria che va a distendere l'intestino fino al tratto ostruito (Figura 3.16.).

L'introduzione del solfato di bario tramite clisma opaco viene eseguita nel sospetto di morbo di Hirschprung per individuare l'estensione del tratto agangliare ed il caratteristico *cono di transizione* ipogangliare che segna il passaggio tra tratto agangliare distale e tratto gangliare a monte. Nel sospetto invece di un ileo da meconio o di un meconium plug (tappo da meconio) il clisma opaco deve essere effettuato con un composto iodato ipertonico che, richiamando liquidi nel grosso intestino, facilita l'eliminazione del meconio bloccato nell'ultima ansa ileale o nel colon; è opportuno effettuare, nel corso di questo tipo di esame, uno stretto controllo del grado di idratazione del paziente conseguente all'impiego di composti iperosmolari.

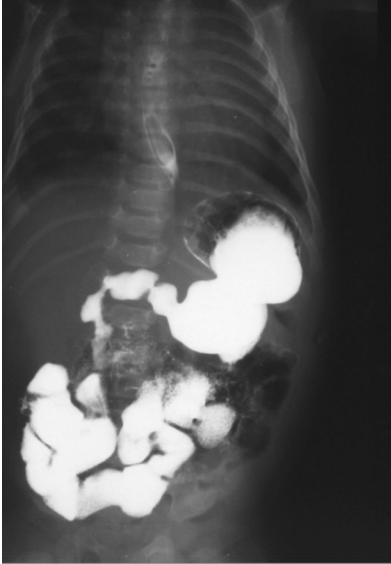

Fig. 3.4. Rx apparato digerente: normale opacizzazione con il m.d.c. dello stomaco, duodeno, digiuno ed anse ileali (scarsa rappresentazione delle pliche digiunali).

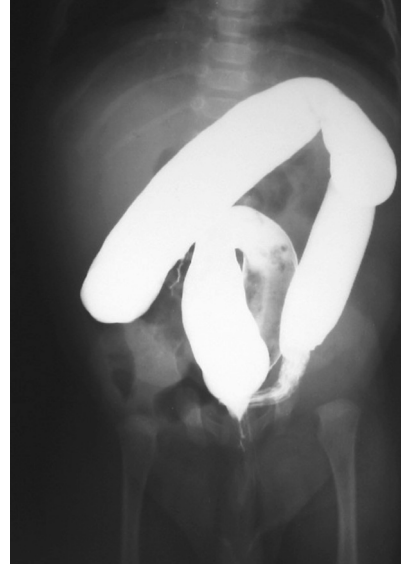

Fig. 3.5. Rx clisma opaco: fisiologico doli-co-sigma. Cieco alquanto alto (reperto normale nel neonato) con ascendente piuttosto corto. Assenza del disegno delle haustreae.

### 3.2. Anomalie dell'apparato digerente

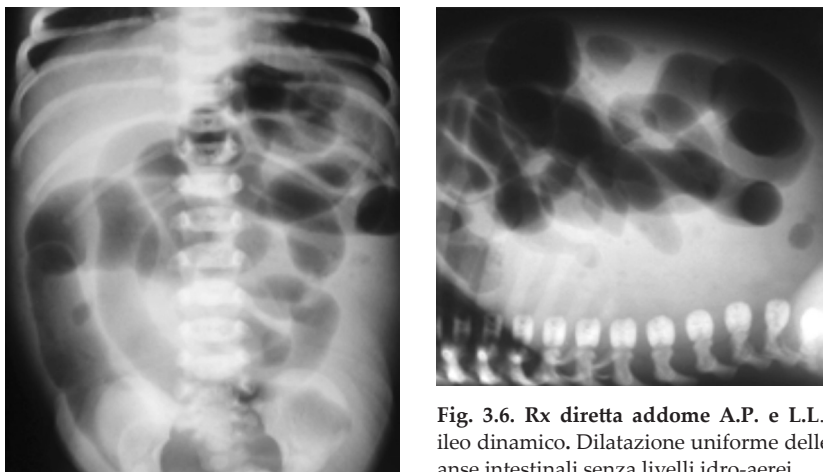
L'ileo rappresenta la patologia gastro-enterica più frequente nel neonato. Può essere di origine funzionale od organica.

L'*ileo funzionale* o dinamico può essere secondario a diselettrolitemia o ad alimentazione parenterale protratta. L'RX diretta dell'addome mostra una diffusa ed omogenea dilatazione delle anse intestinali, a volte con livelli idro-aerei; è inoltre quasi sempre possibile evidenziare la presenza di gas e feci nell'ampolla rettale. Lo studio contrastografico per os mostra una diffusa ipotonia del digiuno e dell'ileo con scarsa progressione del mezzo di contrasto; inoltre il colon opacizzato si presenta spesso di calibro ridotto.

Bisogna comunque ricordare che la distensione gassosa del piccolo intestino, con scarsa progressione del meconio, può verificarsi anche in corso di sepsi, ipermagnesemia, ipotiroidismo e somministrazione di anestetici alla madre durante il parto (Figura 3.6.).

Quando l'ostruzione è su base **organica** le anse intestinali appaiono dilatate con formazione di grossolani livelli idro-aerei e assenza di gas a valle dell'ostruzione. In alcuni casi la distribuzione del meteorismo intestinale consente di individuare il livello dell'ostruzione.

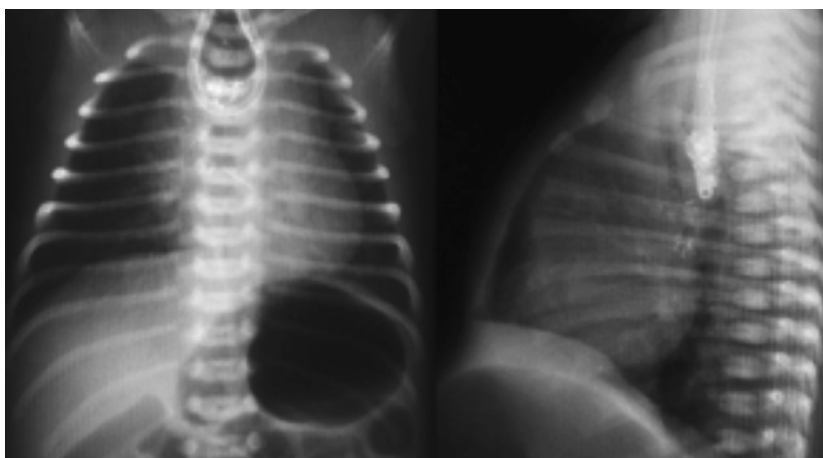




**Fig. 3.6.** Rx diretta addome A.P. e L.L.: ileo dinamico. Dilatazione uniforme delle anse intestinali senza livelli idro-aerei.

Nell'*atresia esofagea* senza fistola l'aria distende il moncone esofageo prossimale ed il meteorismo intestinale è assente. In caso di atresia con fistola distale si nota abbondante meteorismo intestinale (Figure 3.7., 3.8., 3.9.).

Quando invece si distende lo stomaco e solo la prima porzione del duodeno (tipica immagine "a doppia bolla") con livelli idro-aerei, siamo di fronte ad un'*atresia del duodeno* oppure ad una più rara condizione di pancreas anulare. In caso invece di *stenosi duodenale* la progressione del gas a valle della stenosi è scarsa e dipende dall'entità della stenosi stessa (Figure 3.10., 3.11., 3.12.).



**Fig. 3.7.** Rx torace A.P. e L.L. con mezzo di contrasto.: atresia dell'esofago. Il sondino naso-gastrico si arresta nel cul di sacco. Il contrasto delimita il moncone superiore. La fistola distale permette il passaggio di aria a valle del tratto atresico. Tracheomalacia.



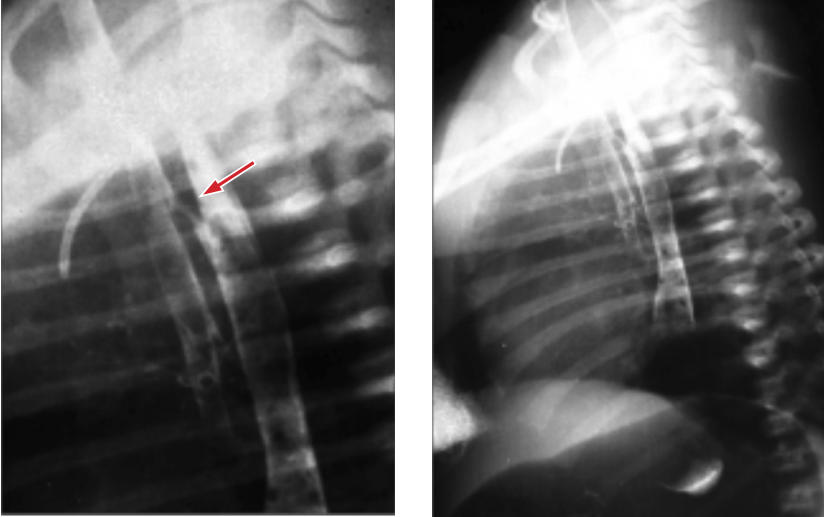


Fig. 3.8. Rx torace L.L. con contrasto iodato isotonic introdotto in trachea: (fistola non diagnosticata con esame endoscopico). Visualizzazione della fistola ad H tracheo-esofagea (freccia) (con la gentile collaborazione del Prof. C. Moretti).

Nel *volvolo dell'intestino medio* compare un quadro subostruttivo con momenti in cui il duodeno e le prime anse digiunali sono dilatate, alternate a momenti di normale canalizzazione. L'impiego del mezzo di contrasto (solfato di bario) mostra uno svuotamento gastrico ritardato; si nota inoltre dilatazione del duodeno sino alla terza porzione ed una

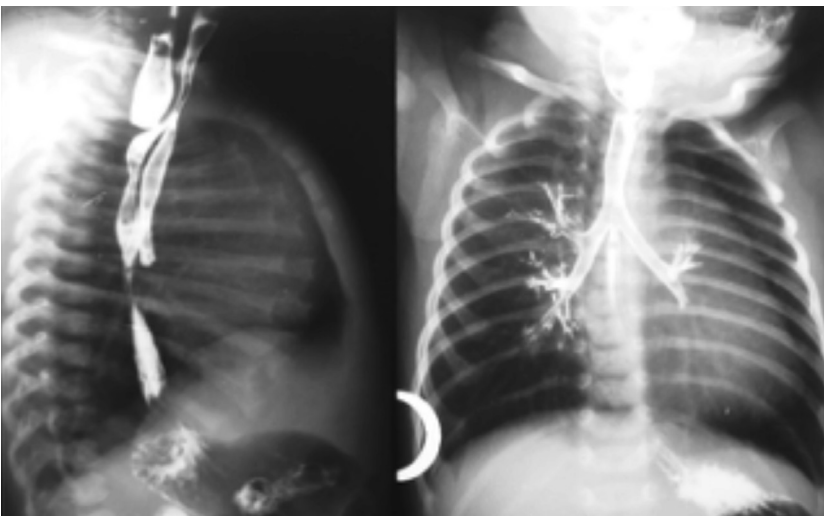


Fig. 3.9. Rx esofagogramma in 2P: atresia dell'esofago. Passaggio di contrasto dal lume esofageo alla trachea attraverso tramite fistoloso ad H.

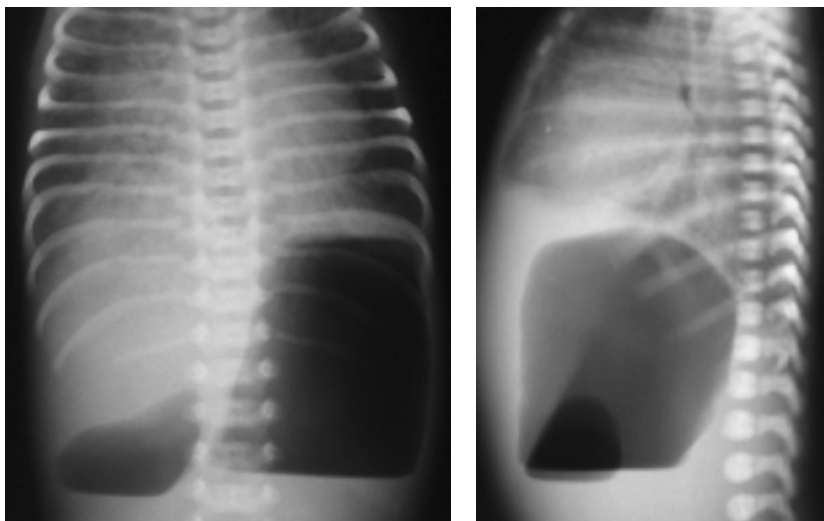


Fig. 3.10. Rx torace A.P. e L.L.: atresia duodenale. Paziente con trisomia 21 e canale atrio-ventricolare. Presenza di "doppia bolla" per atresia duodenale.

lieve riduzione di calibro delle prime anse digiunali che presentano un andamento spiroide (*segno del cavaturacciolo*). L'angolo di Treitz non è ben definibile e gran parte del digiuno-ileo è sito nell'emiaddome di destra. La malrotazione intestinale si può anche associare ad anomalie di inserzione mesenteriale, con eventuali membrane peritoneali anomale come quella di Ladd. (Figure 3.13., 3.14., 3.15.).

Le **atresie ileali distali** provocano un'uniforme dilatazione del tenue con vistosi livelli idro-aerei e spiccata riduzione di calibro del colon (Figura 3.16., 3.17.).

Nell'**ileo da meconio** (segno di possibile fibrosi cistica o espressione di grave immaturità intestinale) la diretta addome mostra uniforme distensione delle anse intestinali con pareti ispessite, generalmente senza livelli idro-aerei; il gas nel retto è di solito assente. A volte a questi segni si associa la presenza di calcificazioni peritoneali raggruppate "in chiazze" o con disposizione curvilinea conseguenti ad esiti di perforazione intestinale in

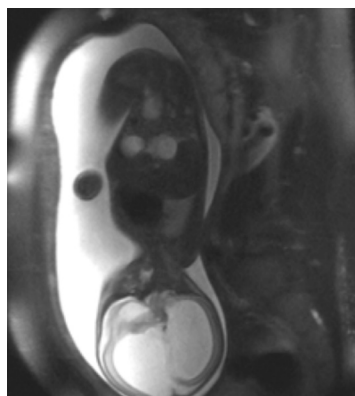
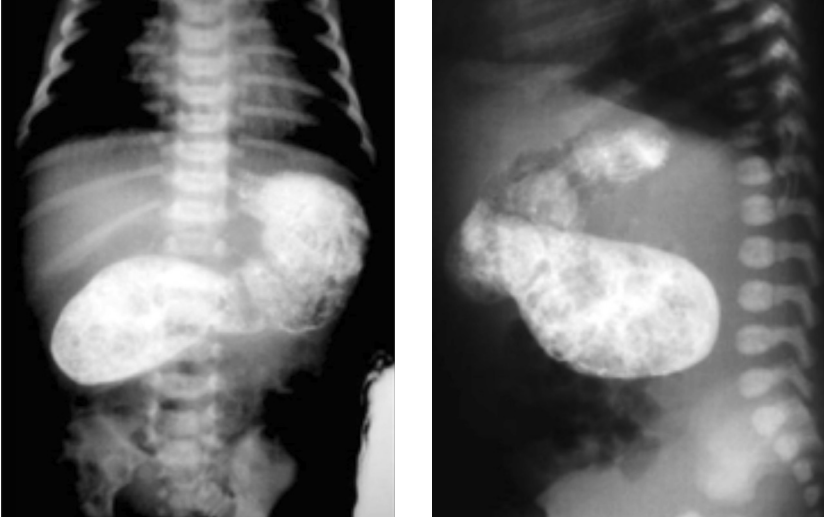
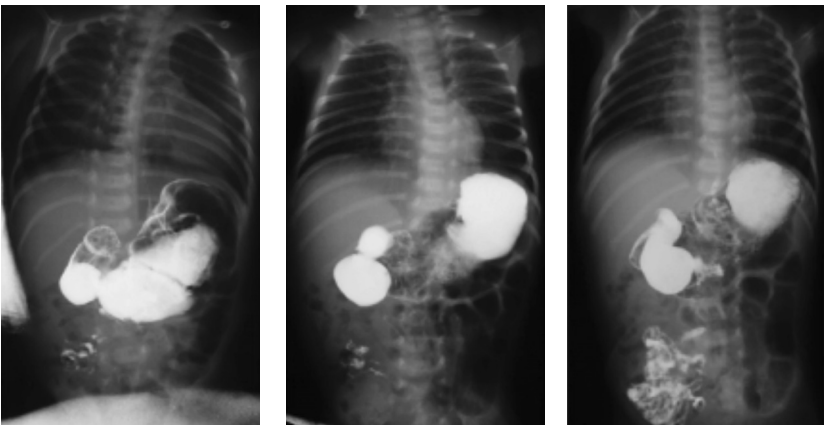


Fig. 3.11. RM fetale: immagine di "doppia bolla" in utero per atresia duodenale (per gentile concessione della dott.ssa Lucia Manganaro).

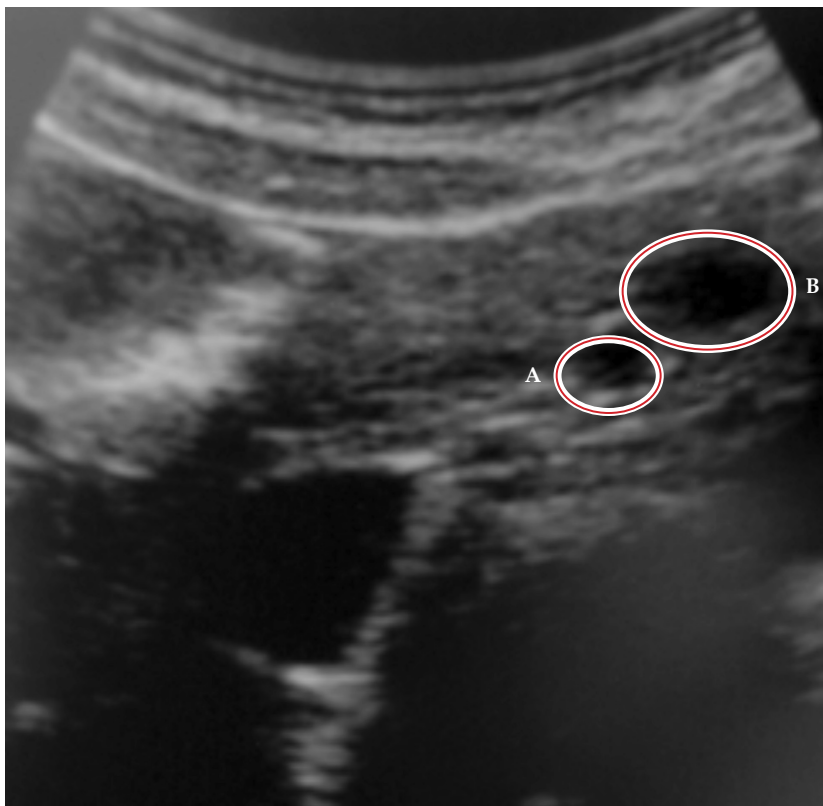


**Fig. 3.12.** Rx apparato digerente A.P. ed L.L.: stenosi duodenale. Dilatazione dello stomaco e della prima porzione duodenale che si presenta alquanto ectasica per stenosi. Presenza di gas a valle.

utero con peritonite meconiale. L'esame contrastografico (clisma), da eseguire a bassa pressione e sotto stretto controllo fluoroscopico con composto iodato ipertonico (che ha anche il vantaggio di richiamare liquidi all'interno del lume intestinale facilitando il rammollimento e la propulsione del meconio), mostra un colon di calibro molto ridotto, con svariati piccoli difetti di riempimento al suo interno riferibili a sciable fecali (Figura 3.18).

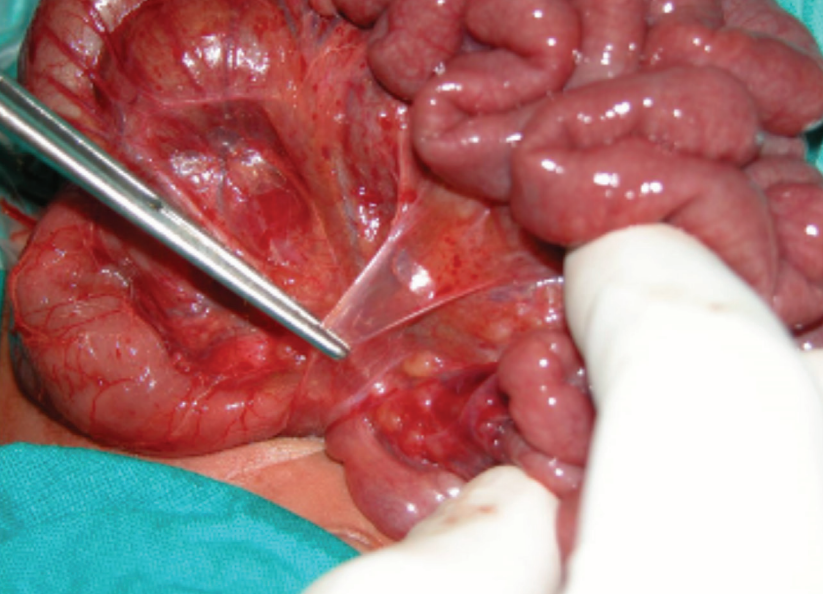


**Fig. 3.13.** Rx apparato digerente in diverse fasi: malrotazione intestinale. Dilatazione di media entità dello stomaco, del duodeno sino al "ginocchio" inferiore; le rimanenti porzioni del duodeno e del digiuno sono site nell'emiaddome di destra come per verosimile malrotazione intestinale.

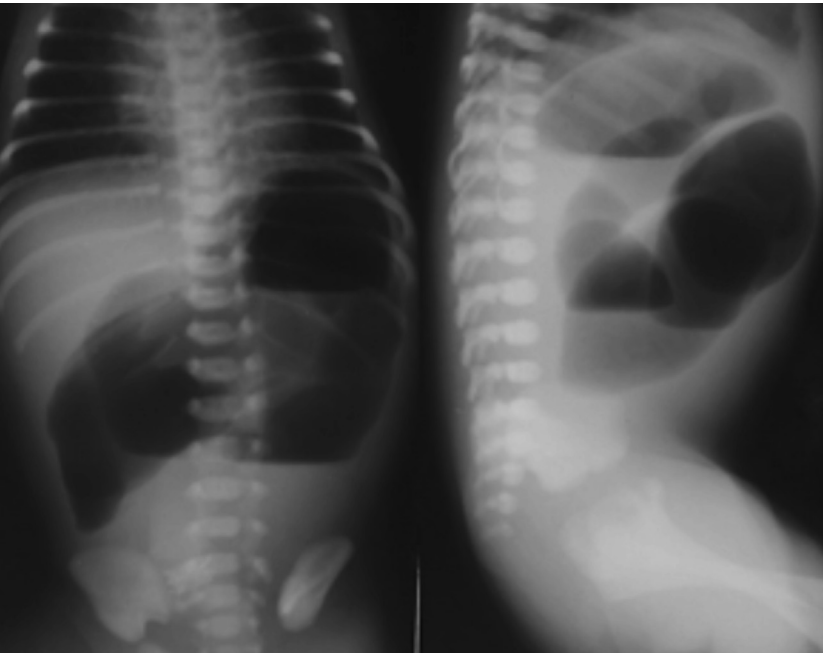


**Fig. 3.14. Ecografia regione epimesogastrica: malrotazione intestinale.** L'esame, eseguito con sonda convessa, evidenzia inversione di posizione tra arteria A e vena B mesenterica superiore come si è soliti osservare nella malrotazione intestinale.

Nel *megacolon congenito* l'Rx diretta addome mostra un quadro specifico di dilatazione intestinale più o meno marcata con vistosi livelli idro-aerei ed assenza di gas e feci nel retto (Figura 3.19.). Il clisma opaco viene effettuato con piccole quantità di solfato di bario diluite in acqua e permette di visualizzare il tratto agangliare, ristretto e privo di peristalsi, il "cono di transizione" ( corrispondente alla zona ipogangliare) ed il colon a monte dilatato che presenta al suo interno accumulo di feci (Figure 3.20., 3.21.). Facendo un controllo radiografico a 24 ore di distanza si documenta la persistenza del bario nell'intestino a riprova della sua mancata progressione ed espulsione conseguente all'alterata peristalsi intestinale tipica (Figura 3.22.) della malattia (Figura 3.23.). Quando il tratto malato è l'intero colon il quadro radiografico è quello del microcolon, del tutto sovrapponibile a quanto si riscontra nell'ostruzione ileale distale o nelle forme complicate di ileo da meconio.

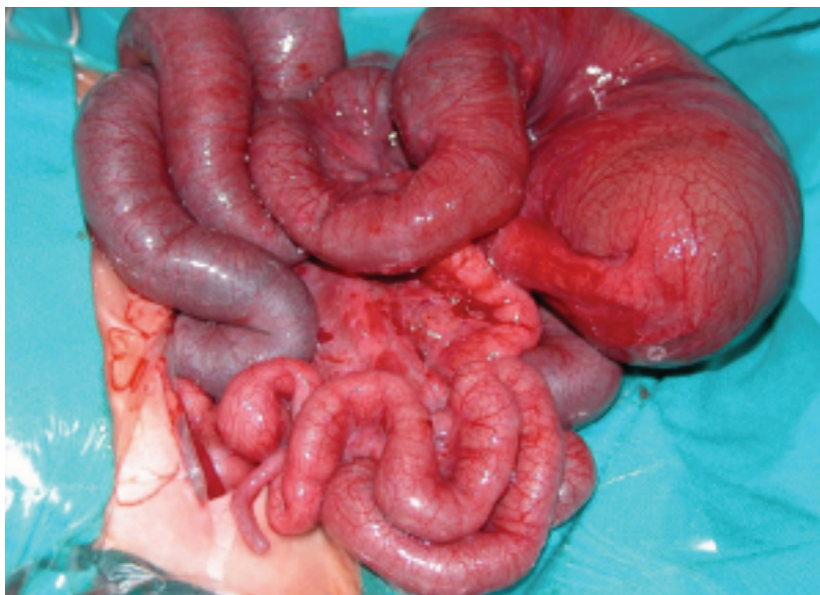

**Fig. 3.15.** Reperto intraoperatorio di membrana di Ladd (per gentile concessione del Prof. F. Cozzi).

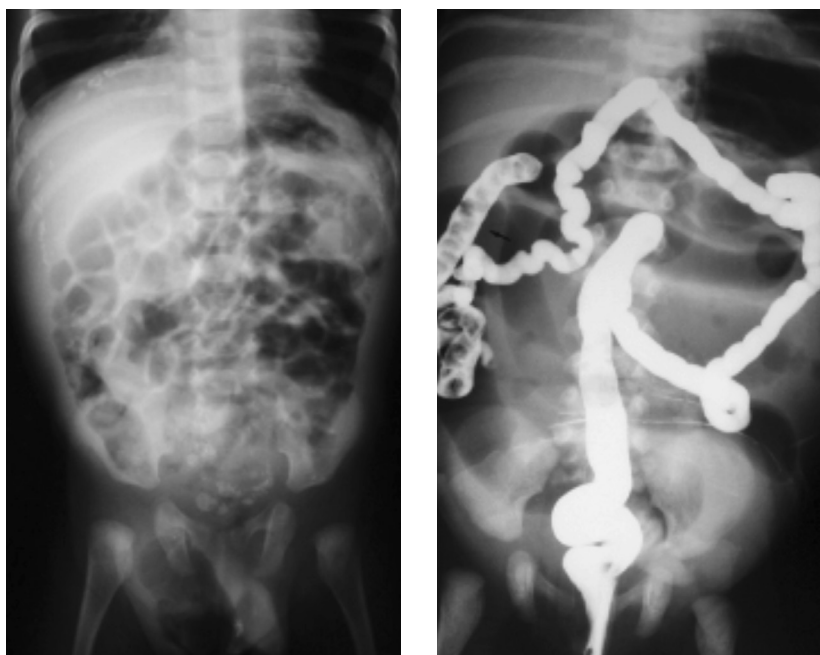


**Fig. 3.16.** Rx diretta addome AP e laterale: atresia ileale distale. Vistosa dilatazione dello stomaco e delle prime anse digiunali con presenza di grossolani livelli idro-aerei. Assenza di gas a valle.





**Fig. 3.17.** Reperto intraoperatorio di atresia digiuno-ileale (per gentile concessione del Prof. F. Cozzi).



**Fig. 3.18.** Rx diretta addome e clisma opaco: ileo da meconio. Alla diretta abbondante meteorismo intestinale, con uniforme dilatazione delle anse. Assenza di livelli idro-aerei. Microcolon, con accumulo di scibale fecali nell'ultima ansa ileale.

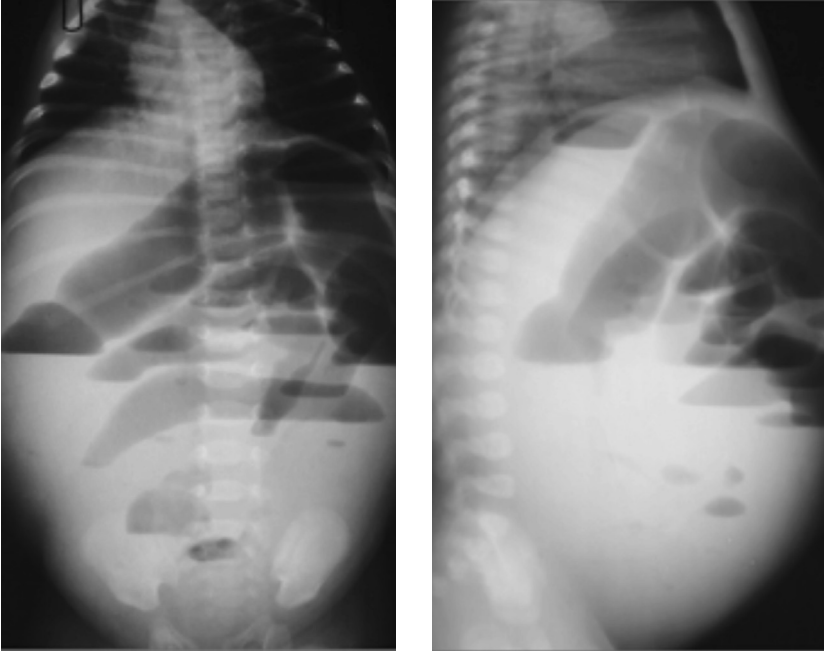


Fig. 3.19. Rx diretta addome A.P. e L.L.: megacolon congenito. Notevole dilatazione delle anse intestinali con vistosi livelli idro-aerei. Assenza di gas nel retto.

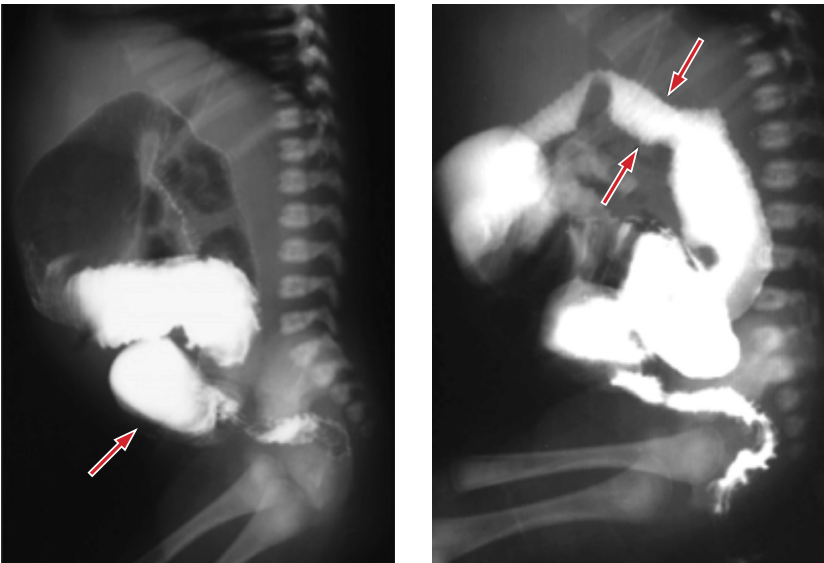
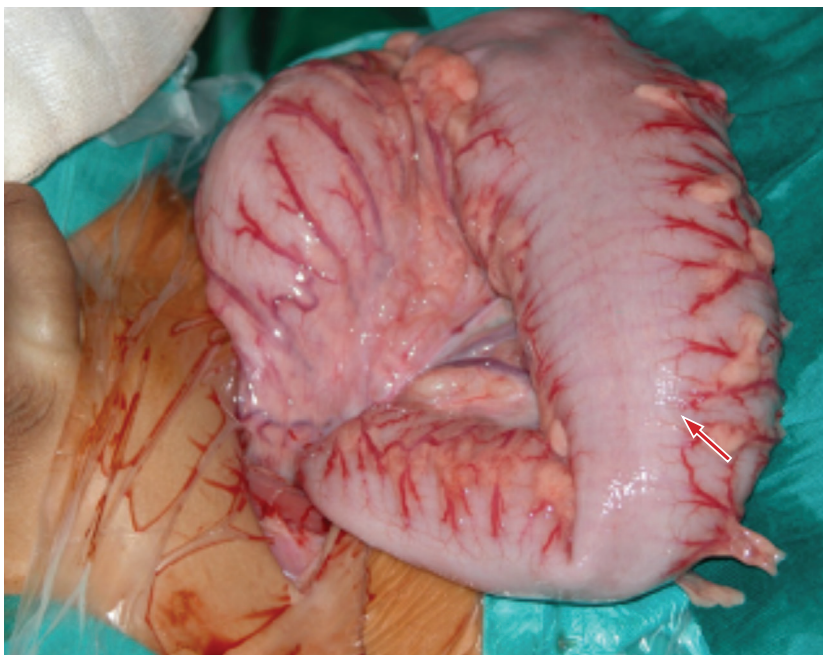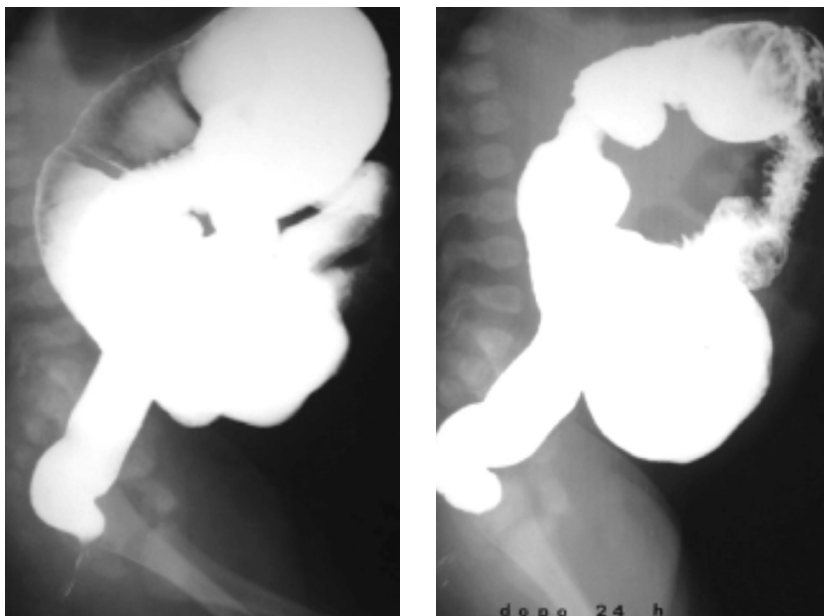


Fig. 3.20. Clisma opaco: megacolon congenito. Il retto appare ridotto di calibro, fortemente spastico e priva di peristalsi al controllo fluoroscopico; segue "cono di transizione" nel sigma (freccia spessa) con brusca variazione di calibro a monte. Irregolarità del profilo delle anse coliche per fini ulcerazioni legate a problematiche flogistiche (freccia).

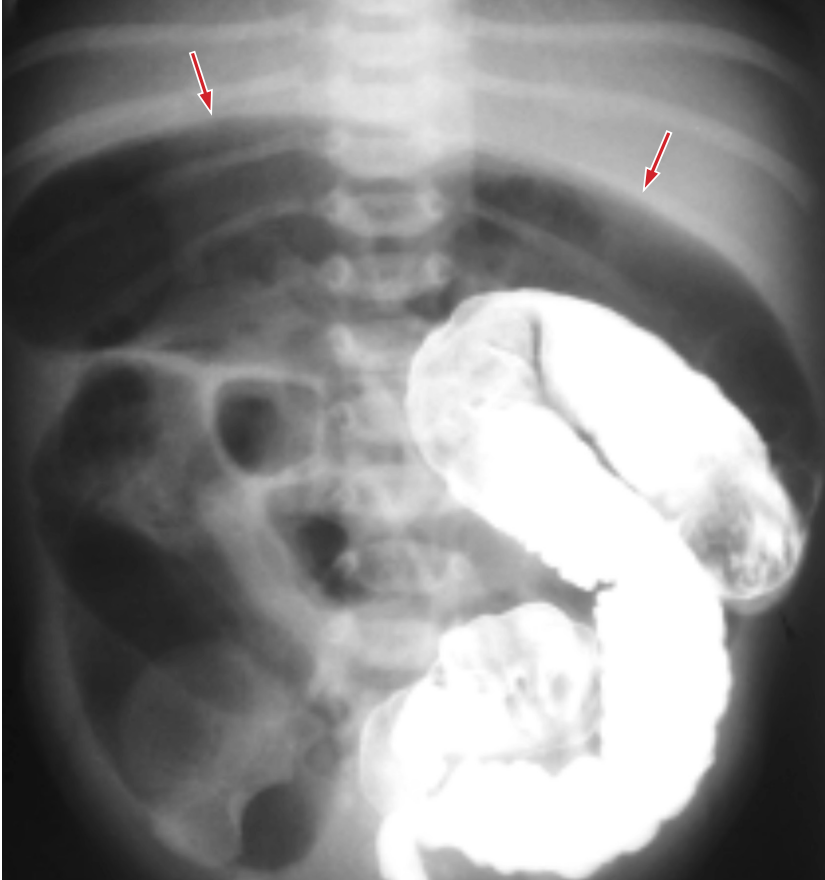




**Fig. 3.21.** Reperto intraoperatorio di megacolon congenito con dettaglio del cono di transizione (freccia), (per gentile concessione del Prof. F. Cozzi).



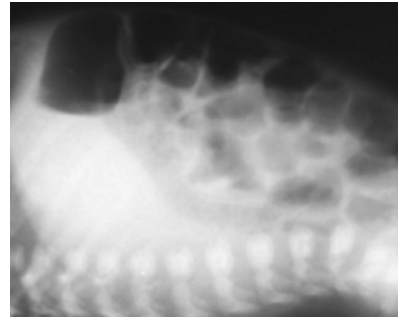
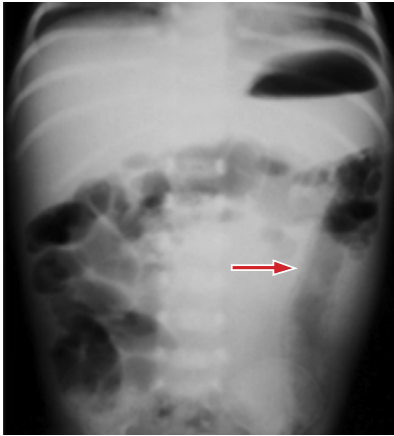
**Fig. 3.22.** Clisma opaco in megacolon congenito. Mancata eliminazione del contrasto a distanza di 24 h.



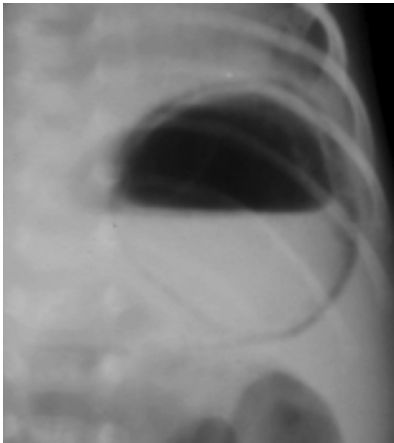
**Fig. 3.23. Rx clisma opaco:** megacolon congenito (variante lunga). Tratto agangliare “lungo”, con cono di transizione in corrispondenza della flessura colica di sinistra. Marcata dilatazione del colon trasverso (freccie).

### 3.3. Enterocolite necrotizzante

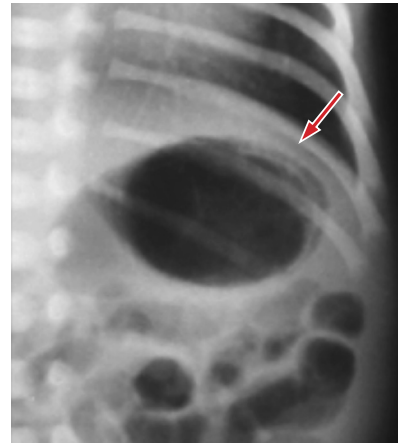In caso di enterocolite necrotizzante (NEC) l'esame radiografico diretto mostra inizialmente un quadro da ileo funzionale con dilatazione uniforme delle anse intestinali ed ispessimento della loro parete. Successivamente compare la *pneumatosi intestinale* ovvero la presenza di aria nello spessore della parete intestinale che inizialmente può essere scambiata per semplice ingombro fecale. In seguito con il progredire della pneumatosi, compaiono immagini lineari di ipertrasparenza che conferiscono il tipico aspetto di “doppio contorno” delle anse intestinali. Nella fase più avanzata della malattia si osserva la presenza di aria nelle diramazioni della vena porta (Figure 3.24., 3.25., 3.26., 3.27.).



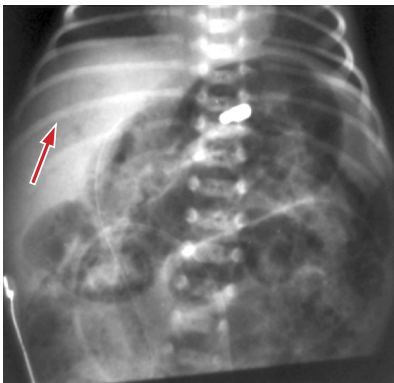
**Fig. 3.24.** Rx diretta addome A.P. e L.L.: NEC. Presenza di “doppio contorno” della parete del colon discendente (freccia) come per enterocolite necrotizzante.



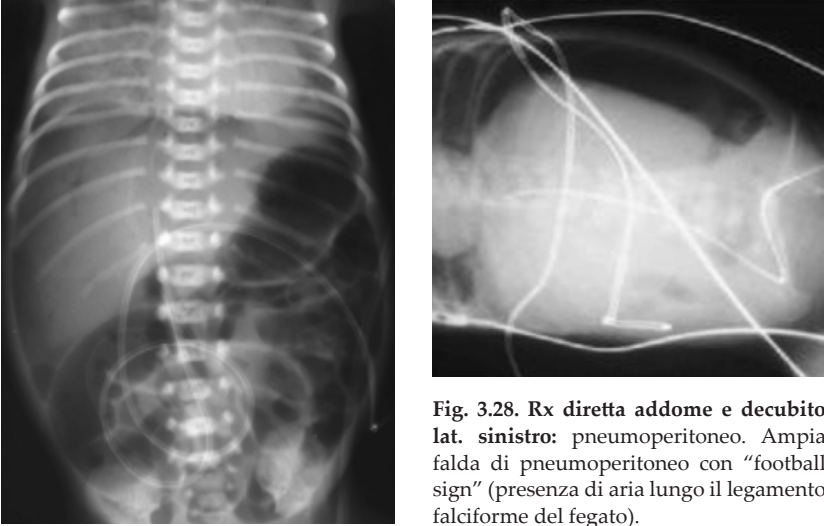
**Fig. 3.25.** Rx diretta addome A.P. con dettaglio dello stomaco: NEC a localizzazione gastrica con doppio contorno della parete dello stomaco per pneumatosi.



**Fig. 3.26.** Rx diretta addome A.P. con dettaglio dello stomaco: falsa immagine di pneumatosi della parete gastrica per presenza di “milk curd” gastrico (latte cagliato all’interno dello stomaco; freccia).



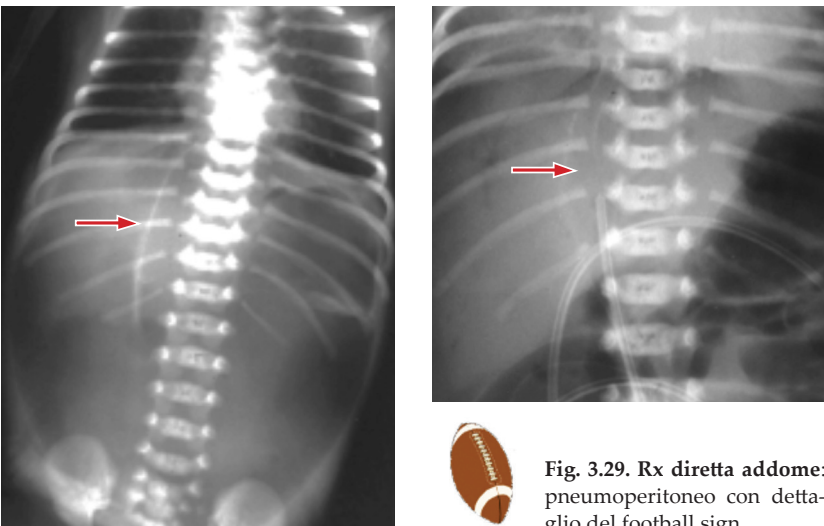
**Fig. 3.27.** Rx diretta addome A.P.: NEC. Notevole dilatazione delle anse intestinali con immagini di “doppio contorno” delle anse ed aspetto “soap ball” nel quadrante addominale superiore di destra. Presenza di aria nelle diramazioni intraepatiche della vena porta (freccia).



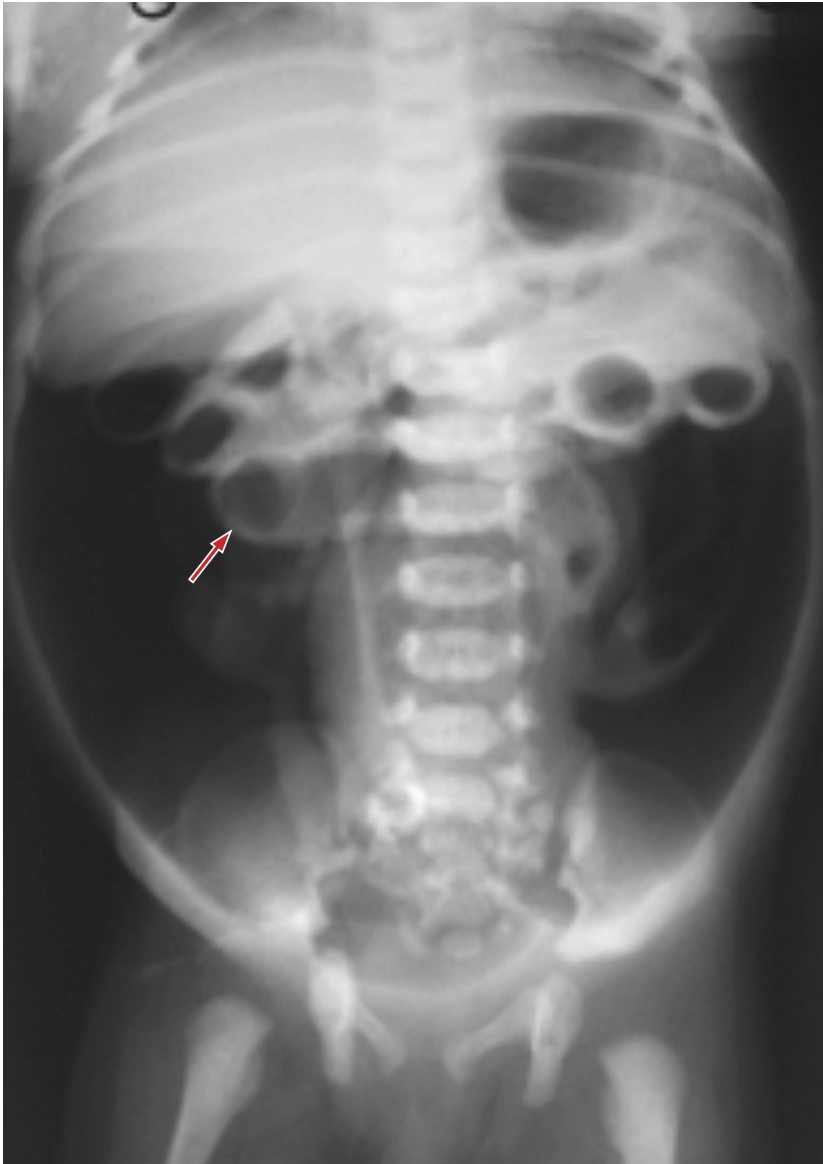
**Fig. 3.28.** Rx diretta addome e decubito lat. sinistro: pneumoperitoneo. Ampia falda di pneumoperitoneo con "football sign" (presenza di aria lungo il legamento falciforme del fegato).

### 3.4. Pneumoperitoneo

Consiste nella presenza di aria nella cavità peritoneale a seguito di perforazione gastro-enterica, pneumomediastino e/o pneumotorace. Nel pretermine è in genere secondario a perforazione da enterocolite necrotizzante mentre nel neonato a termine la causa più frequente è la perforazione gastrica idiopatica, la perforazione del diverticolo di Meckel o soluzioni di continuo della parete intestinale a seguito di errate manovre strumentali. La radiografia, eseguita in posizione supina



**Fig. 3.29.** Rx diretta addome: pneumoperitoneo con dettaglio del football sign.



**Fig. 3.30.** Rx diretta addome A.P.: pneumoperitoneo con presenza di aria all'interno ed all'esterno delle anse intestinali (Rigler sign).

ed anche con proiezione latero-laterale, mostra la caratteristica falce di aria libera sottodiaframmatica con successiva visualizzazione del legamento falciforme (*football sign*) e dei margini delle pareti intestinali, detto anche *Rigler sign* dal nome del radiologo americano Leo George Rigler (1896-1979) (Figure 3.28., 3.29., 3.30.).

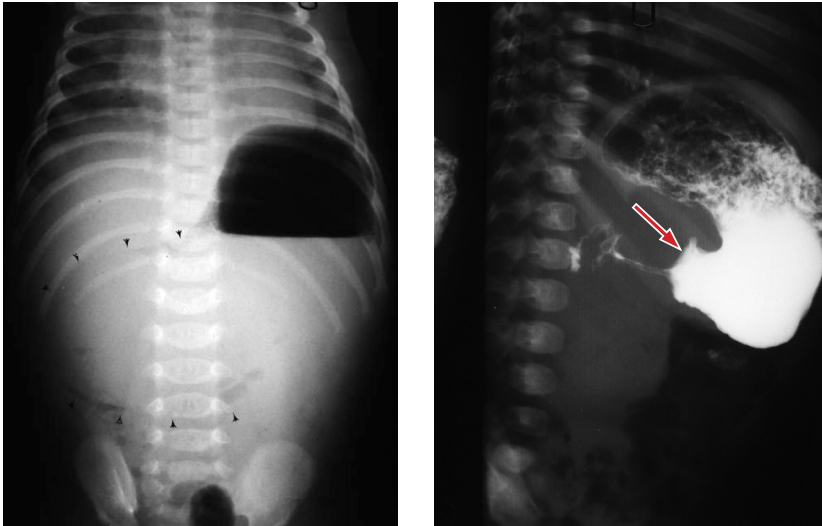
### 3.5. Stenosi ipertrofica del piloro

La stenosi ipertrofica del piloro (SIP) è caratterizzata dalla marcata ipertrofia dello strato longitudinale della parete muscolare del canale pilorico che impedisce così la normale peristalsi gastrica ed il passaggio del bolo. Rappresenta la causa più frequente di ostruzione intestinale ad insorgenza neonatale con un rapporto maschi: femmine di 4:1. L'affezione è verosimilmente congenita ed è stata messa in rapporto all'alterazione dell'enzima NO-sintetasi (NOS); l'assenza dell'enzima non consentirebbe la produzione di ossido nitrico, che svolge a livello intestinale un ruolo di neurotrasmettitore miorelaxante; ne deriverebbe una contrazione spastica della muscolatura responsabile della ostruzione.

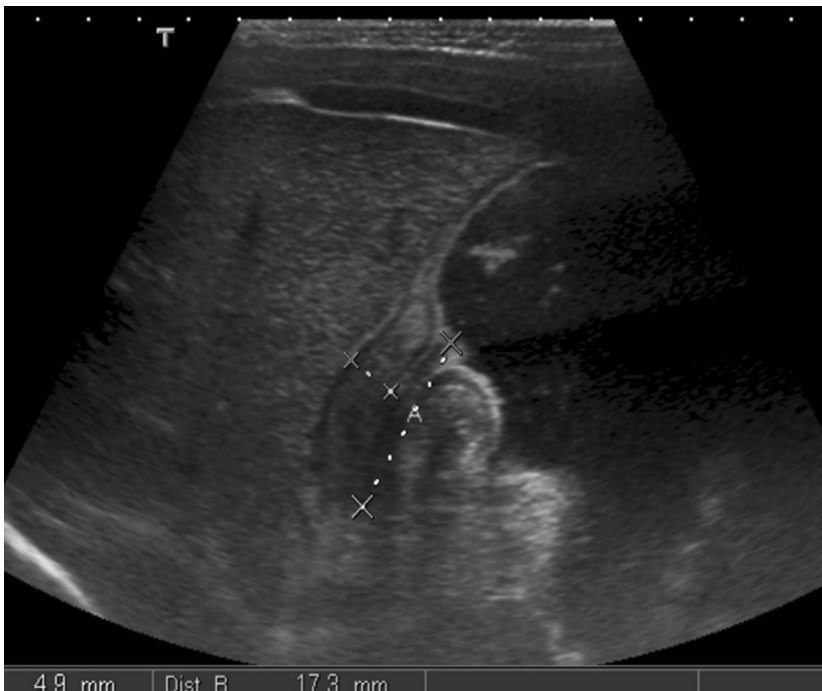I sintomi compaiono di solito verso la 3-4° settimana di vita, potendo però manifestarsi anche in epoche più precoci o più tardive. Il neonato presenta vomito a getto subito dopo il pasto. Il vomito è "bianco" (costituito appunto dal latte appena assunto) e mai biliare. La persistenza del vomito causa la perdita di una notevole quantità di liquidi ed elettroliti con contrazione della diuresi e dell'emissione di feci. Si evolve verso l'alcalosi ipocloremica, ipopotassiemica ed iponatriemica. Tipicamente il neonato con SIP continua ad ingerire liquidi con vigore fino a quando non si instaura un quadro di grave disidratazione.

La diagnosi si basa sull'anamnesi (vomito a getto) e sul riscontro alla palpazione, a livello del quadrante addominale superiore destro, (Figura 3.33.) dell'*oliva pilorica* (ovvero il piloro che ha cambiato forma). La diagnostica strumentale interviene a chiarire i casi dubbi: l'esame con pasto baritato, che evidenzia l'arresto pressochè completo del transito del contrasto a livello prepilorico con associata marcata distensione gastrica, è ormai nella maggior parte dei casi sostituito dall'ultrasonografia (Figura 3.31.). L'ecografia infatti evidenzia la tonaca muscolare ispessita (ipoecogena) con associata una raccolta centrale di echi (lume, mucosa e sottomucosa) ed il muscolo pilorico protrudente nell'antro gastrico ("a muso di tinca") (Figura 3.32.). Inoltre l'esame ecoscopico evidenzia come non vi siano modificazioni funzionali: il canale pilorico rimane permanentemente chiuso con conseguente retroperistalsi gastrica e reflusso gastro-esofageo. I valori soglia ecografici della stenosi ipertrofica del piloro sono uno spessore della tonaca muscolare uguale o maggiore a 3,5 mm, una lunghezza del canale pilorico uguale o maggiore a 17 mm ed un diametro globale del piloro di 12 mm (Figura 3.34.).



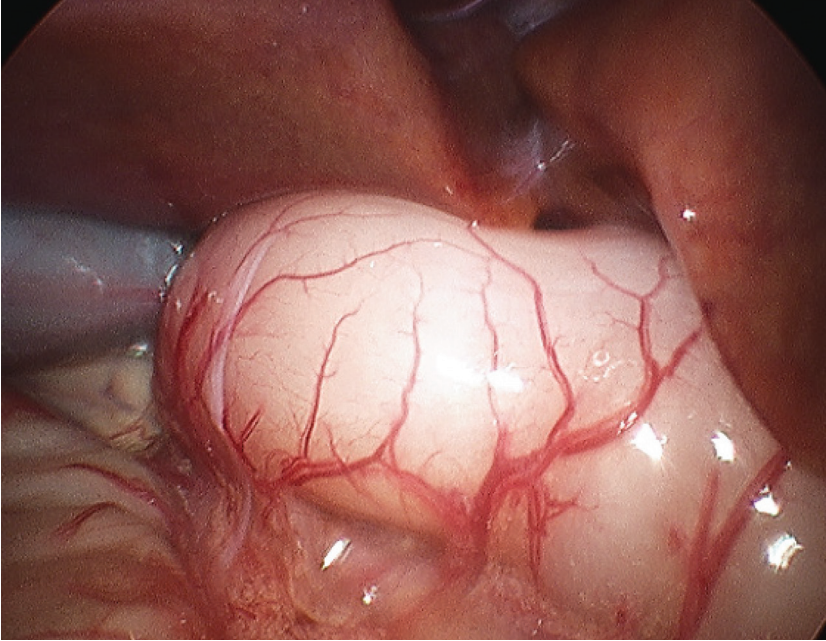


**Fig. 3.31. Rx diretta addome e studio contrastografico dello stomaco: stenosi ipertrofica del piloro.** Alla diretta notevole dilatazione dello stomaco, che raggiunge lo scavo pelvico, con vistoso livello idro-aereo. Dopo gavage dello stomaco si osserva ritardo nello svuotamento gastrico, con piloro alquanto allungato e ristretto; sperone antrale (freccia).

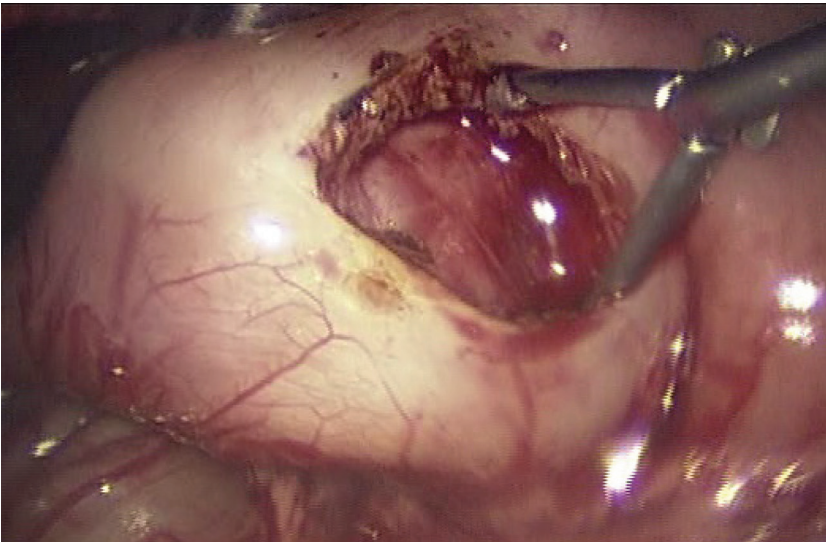


**Fig. 3.32. Ecografia regione pilorica: stenosi ipertrofia del piloro.** Canale pilorico di lunghezza aumentata (17.3 mm) con parete ispessita (4.9 mm) ed ipoecogena.





**Fig. 3.33.** Oliva pilorica aspetto laparoscopico (per gentile concessione del Prof. D.A. Cozzi).



**Fig. 3.34.** Pilonomiotomia in corso di laparoscopia (per gentile concessione del Prof. D.A. Cozzi).

## 4. Apparato locomotore

### 4.1. Osteogenesi

L'osteogenesi è il processo tramite cui il tessuto mesenchimale viene trasformato in tessuto osseo.

Nell'embrione abbiamo due tipi di osteogenesi:

1. *l'ossificazione diretta o intramembranosa*, in cui il tessuto osseo è formato a partire da tessuto mesenchimale;
2. *l'ossificazione indiretta o condrale*, in cui il tessuto osseo è formato a partire da cartilagine ialina.

In entrambi i casi il processo di ossificazione prevede la sostituzione del tessuto mesenchimale con tessuto osseo grazie ad una velocità di deposizione dello stesso superiore alla sua velocità di riassorbimento (diversamente da quello che avviene nell'adulto sano, in cui i due processi hanno la stessa velocità). Nell'ossificazione intramembranosa si ha un passaggio diretto dal tessuto mesenchimale a quello osseo, mentre in quella endocondrale si passa attraverso una fase intermedia cartilaginea. Le ossa formatesi secondo la prima modalità sono solitamente le ossa brevi e le ossa piatte, che per questo motivo vengono chiamate *membranose*; tra queste ci sono le ossa della calotta cranica ovvero ossa che non hanno funzione di sostegno. Le ossa formate tramite ossificazione condrale sono chiamate *cartilaginee* e sono generalmente le ossa lunghe oppure le vertebre ovvero ossa con funzione di sostegno.

Alcune ossa come la clavicola e la mandibola hanno una doppia ossificazione, sia di tipo diretto sia di tipo indiretto. In particolare la clavicola si sviluppa inizialmente per ossificazione intramembranosa e successivamente forma delle sporgenze di cartilagine su entrambe le estremità.

In epoca fetale il primo segno di inizio di ossificazione della cartilagine ialina di un osso lungo si riscontra nel centro delle diafisi. I *centri primari* (o **diafisari**) compaiono molto precocemente tra il 2° e il 3° mese di vita intrauterina. Il primo centro di ossificazione diafisario a comparire è quello della clavicola (5<sup>a</sup>-6<sup>a</sup> settimana di vita intrauterina). Lo sviluppo segue una sequenza prossimo-distale: gli abbozzi del cingolo pettorale e delle ossa degli arti superiori fanno la loro comparsa leggermente prima rispetto a quelli del cingolo pelvico e delle ossa degli arti inferiori. Entro la dodicesima settimana i centri di ossificazione primaria sono comparsi nella maggior parte delle ossa degli arti.

Dopo la nascita, in ambedue le estremità delle ossa lunghe compaiono i *centri di ossificazione secondari* (o **epifisari**). Nelle epifisi si riscontra la stessa sequenza temporale degli eventi che si verificano nella diafisi. I nuclei epifisari riscontrabili alla nascita sono il nucleo distale del femore (che viene considerato segno di maturità fetale ed è conosciuto anche come “nucleo di Beclard” dal nome di Pierre Augustin Bécclard, chirurgo e anatomista francese), il prossimale della tibia, il nucleo dell’astragalo, del calcagno e del cuboide.

Grazie ai nuclei di ossificazione secondaria le ossa si allungano e l’individuo cresce. In particolare l’allungamento dell’osso avviene per apposizione metafisaria mentre l’ispessimento dell’osso avviene per apposizione periostale. Fino alla pubertà la crescita dell’osso è sotto il controllo dell’ormone della crescita ed è regolata dall’apporto di sali di calcio e fosforo, vitamine A, C, D, PTH, calcitonina, T4, estrogeni, testosterone. Il processo di ossificazione continua per circa i primi 25 anni di vita dell’individuo per poi passare sotto il controllo degli ormoni sessuali nel periodo successivo.

Periodo	Ossa coinvolte
Terzo mese di gestazione	Comincia l’ossificazione delle ossa lunghe
Quarto mese di gestazione	La maggior parte dei centri di ossificazione primaria sono apparsi a livello della diafisi ossea
Dalla nascita all’infanzia	Comparsa dei centri di ossificazione secondaria a livello epifisario
Dall’infanzia alla pubertà	Ossificazione rapida di numerose ossa
Dopo la pubertà	Ossificazione completa della scapola e delle ossa dell’arto superiore
A partire dai 18 anni	Ossificazione completa dell’anca e delle ossa dell’arto inferiore

Periodo	Ossa coinvolte
A partire dai 23 anni	Ossificazione completa della clavicola, delle ossa dello sterno e delle vertebre
A partire dai 25 anni	Praticamente tutte le ossa sono formate

Nell'adulto le ossa lunghe hanno una parte centrale, detta *diafisi* e due estremità note con il nome di *epifisi*; queste ultime, rivestite di cartilagine, formano le superfici articolari. Le ossa lunghe si presentano più sottili al centro e il loro diametro cresce man mano che dalla diafisi ci si sposta verso le epifisi: l'area compresa fra un estremo della diafisi e l'epifisi adiacente è nota con il nome di *metafisi*. Nei bambini e negli adolescenti tra la metafisi e l'epifisi si trova una cartilagine, detta "*di coniugazione*", che rappresenta l'area di accrescimento in lunghezza di questo tipo di ossa. Negli adulti la metafisi risulta invece completamente ossificata.

## 4.2. Il cranio

Il cranio del neonato varia di forma e grandezza non solo in rapporto a fattori ereditari ma anche a seconda della specifica presentazione del feto ed al grado di modellamento (cosiddetto *caput succedaneum*) conseguente a grave sproporzione tra cranio fetale e bacino materno. Si possono così avere quadri che a prima vista sembrano patologici ma che in realtà non lo sono.

Nel neonato lo splancnocranio è più piccolo del neurocranio (rapporto che varia da 1:3 a 1:5). Il grado di ossificazione e lo spessore delle ossa può variare molto. Di solito l'osso frontale e quello occipitale mostrano un'ossificazione più avanzata delle ossa parietali che a volte sono così sottili da essere appena visibili. Le impronte del tavolato interno sono di solito assenti od appena accennate (per cui quando si vedono si deve pensare ad una chiusura precoce delle suture). Fra i 6 ed i 12 mesi di età le impronte diventano meglio visibili e fra i 18 e i 24 mesi possono essere molto evidenti in relazione alla crescita esuberante del cervello.

La fossa cranica posteriore è più ampia rispetto a quella media ed anteriore e l'*angolo di Landzert* (angolo aperto inferiormente che si traccia tra la linea che unisce il piano etmoido-sfenoidale e il centro della sella turcica e tra il centro della sella turcica ed il profilo anteriore del forame magno; in condizioni normali ha un range compreso tra 110°-135°) è

a volte più ampio con conseguente *platibasia*. Il mascellare superiore e la mandibola sono piccoli con affastellamento delle gemme dentarie; la radice del naso è più insellata rispetto a quella del bambino più grande.

Si devono conoscere le numerose suture normali, le sincondrosi e le fontanelle che vengono spesso erroneamente interpretate come difetti intracranici e/o fratture.

Le suture maggiori sono:

- coronaria, destra e sinistra (dividono il frontale dai parietali);
- sagittale;
- lambdaoidea;
- squamosa;
- metopica;
- mendosa.

La maggior parte delle suture maggiori rimane aperta fino alla seconda infanzia.

Le sincondrosi maggiori sono:

- la intersfenoidale la sfenooccipitale;
- la occipitale posteriore.

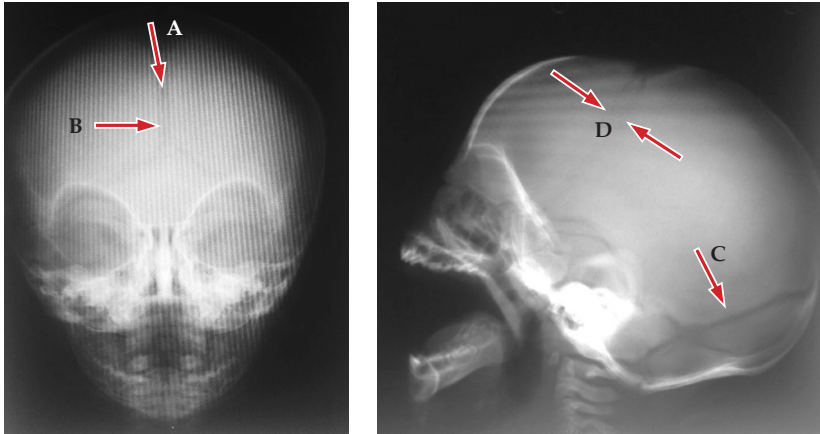
Le fontanelle maggiori sono:

- quella anteriore (detta anche *fontanella bregmatica*): si chiude di solito verso il settimo-ottavo mese di vita ma a volte anche a due anni di età. Generalmente è più grande in quelle condizioni che ritardano la crescita intrauterina come ad esempio l'ipotiroidismo congenito;
- quella posteriore (detta anche *fontanella lambdaoidea*): si chiude verso il secondo mese di vita;
- quelle laterali (si chiudono anche loro tra il nono mese e l'anno di vita).

Occasionalmente si rilevano fontanelle accessorie lungo le linee di sutura (ad esempio la *fontanella metopica*).

La sella è complessivamente meno ossificata rispetto a quella della seconda infanzia; di conseguenza il *dorsum sellae* e le apofisi clinoidi anteriori e posteriori appaiono più piccole ed ipoplasiche.

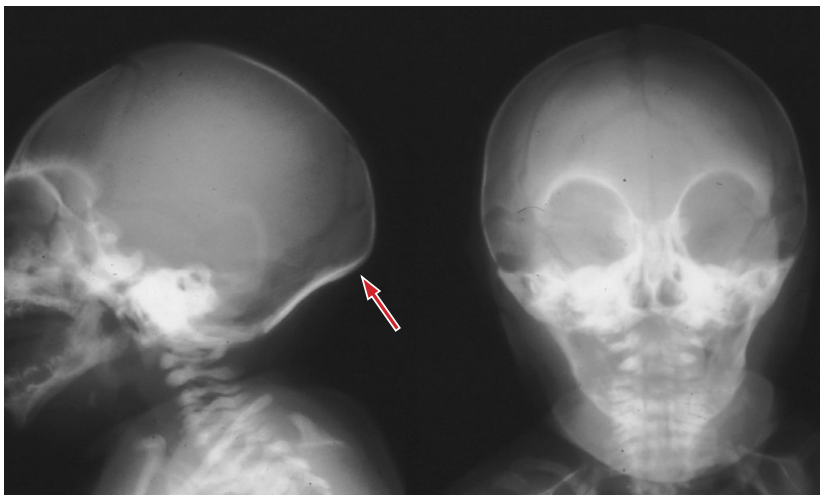A volte si può osservare sopra la fontanella lambdaoidea un osso detto *osso interparietale* (detto anche *os Inca*, così chiamato perché è stato trovato per la prima volta nei teschi delle popolazioni indigene delle Ande meridionali e in quelle delle mummie della civiltà Inca). È spesso



**Fig. 4.1.** Rx cranio in A.P. e L.L.: cranio normale. Diametri della volta cranica armonici. Teca di spessore normale con fontanella bregmatica pervia (freccia A). Sutura sagittale (freccia B), lambdoidea (freccia C) e coronarie (freccie D) pervie.

di forma triangolare e nella proiezione laterale appare come un frammento di osso sottile che non deve essere erroneamente scambiato per un frammento di frattura avvallato (Figura 4.1.).

Si possono anche trovare le cosiddette *ossa wormiane* ovvero ossa intrasuturali di solito localizzate a livello della sutura lambdoidea e nel tratto posteriore della sutura sagittale. Con il tempo si incorporano nelle ossa craniche adiacenti.



**Fig. 4.2.** Rx cranio in 2P: microcefalia con batrocefalia. Evidente sporgenza dell'occipite, già rilevabile all'esame clinico, con relativo ampliamento della fossa cranica posteriore. Netta riduzione dei diametri della volta cranica come per microcefalia.



La pneumatizzazione dei seni paranasali è scarsa. Gli unici ad essere pneumatizzati sono i seni mascellari. Le cellule etmoidali ed il seno sfenoidale sono scarsamente pneumatizzati mentre i seni frontali cominciano a pneumatizzarsi intorno all'età di 5-7 anni.

A volte si trova una peculiare deformità della porzione occipitale del cranio che, sebbene possa essere anche molto spiccata, non ha alcun significato particolare: si chiama *brachycefalia* (dal greco βράχρον <gradino> e κεφαλή <testa>) e probabilmente deriva dal modellamento intrauterino. Di solito scompare spontaneamente (Figura 4.2.).

### 4.3. La craniosinostosi

Le suture craniche non rappresentano semplici punti di confine tra le ossa craniche ma sono veri e propri centri di accrescimento scheletrico. Il volume del cranio infatti aumenta sotto la spinta del cervello grazie alla produzione di nuovo osso proprio a livello delle suture. È quindi indispensabile che tutte le suture siano aperte e funzionino correttamente. Quando, al contrario, si verifica la chiusura prematura di una sutura, la crescita dell'osso lungo i margini della sutura è ostacolata. La regola dice che il cranio a livello della sutura stenosata può crescere solo parallelamente alla sutura e non anche perpendicolarmente come sarebbe fisiologico. Va considerato poi che nelle altre direzioni la crescita continua normalmente (anzi, nella maggior parte dei casi è eccessiva). La combinazione quindi tra ridotta crescita in una direzione e crescita esuberante di compenso in un'altra direzione provoca le specifiche deformità del cranio.

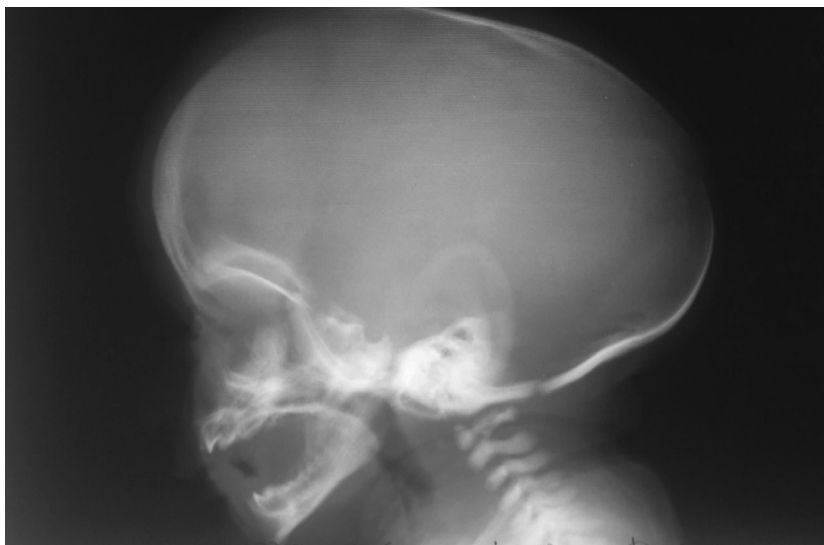La chiusura della sutura può essere totale o parziale. La sutura obliterata si presenta affilata, "come tagliata con il coltello" e lungo i suoi margini si osserva sclerosi ed iperostosi. Nei casi più gravi si verifica un aumento cronico della pressione endocranica che determina la comparsa di impronte digitate sul tavolato interno.

La craniosinostosi può essere primaria o secondaria (di solito a condizioni come il rachitismo, l'ipofosfatasia, l'ipercalcemia, l'anemia, l'ipertiroidismo, sovradosaggio di vitamina D etc). L'etiologia della forma primaria è sconosciuta ma sembra essere in rapporto ad un deficit di sviluppo della dura madre in utero.

#### **Craniosinostosi sagittale**

È la forma più frequente. La chiusura prematura della sutura sagittale, se è la sola sutura colpita, determina un allungamento in senso





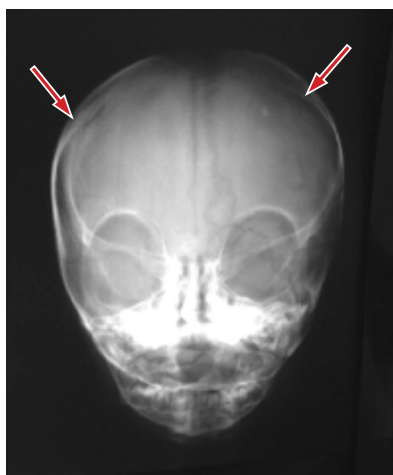**Fig. 4.3. Rx cranio L.L.:** dolicocefalia (scafocefalia). Spiccato incremento del diametro antero-posteriore della scatola cranica, con bozze frontali prominenti e fossa cranica posteriore alquanto ampia. Incremento fino a 180° dell'angolo basale di Landzert (platibasia).

anteroposteriore della testa che invece resta stretta nei diametri laterali. La deformità che ne consegue si chiama *scafocefalia* (dal greco σκάφος <scafo>) o *dolicocefalia* (Figura 4.3.).

#### **Craniosinostosi coronale**

È la seconda forma di craniosinostosi in ordine di frequenza. Quando la stenosi riguarda entrambe le suture coronarie, il cranio risulta corto nel diametro antero-posteriore e largo in quello biparietale (*brachicefalia*, dal greco βραχύς <breve>); il bregma è in posizione alta e si osserva una marcata angolazione delle ali dello sfenoide con caratteristico sollevamento delle orbite (aspetto "ad Arlecchino" delle orbite).

La fossa cranica anteriore è notevolmente accorciata e può esserci ipertelorismo.



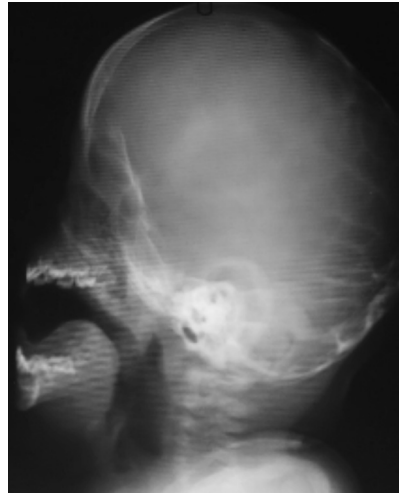**Fig. 4.4. Rx cranio A.P.:** cranio brachicefalic. Sclerosi delle suture coronarie per precoce saldatura più evidente a destra (frecce). Tetti orbitali sollevati ed alquanto sclerotici. Ipertelorismo. Bregma alto.

La sinostosi coronale bilaterale è spesso la deformità principale di alcune condizioni sindromiche complesse eventualmente associate ad anomalie cromosomiche (Figura 4.4.).

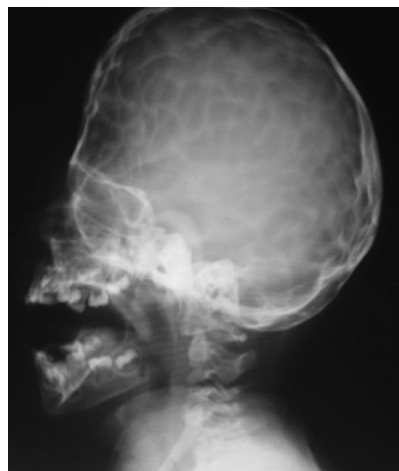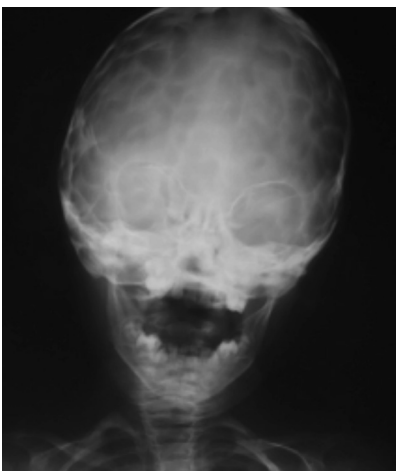La *malattia di Crouzon* si manifesta con acrocefalia (detta anche *oxicefalia* dal greco ὀξύς, <aguzzo>), ipertelorismo, esoftalmo bilaterale, mascellare piccolo, prognatismo mandibolare (Figura 4.5.).

Nella *sindrome di Apert* le alterazioni del cranio sono simili al Crouzon con craniostenosi multiple ma si associano anomalie delle mani e dei piedi come anomalie di fusione e segmentazione e sinfalangismo (Figura 4.6., 4.7.).

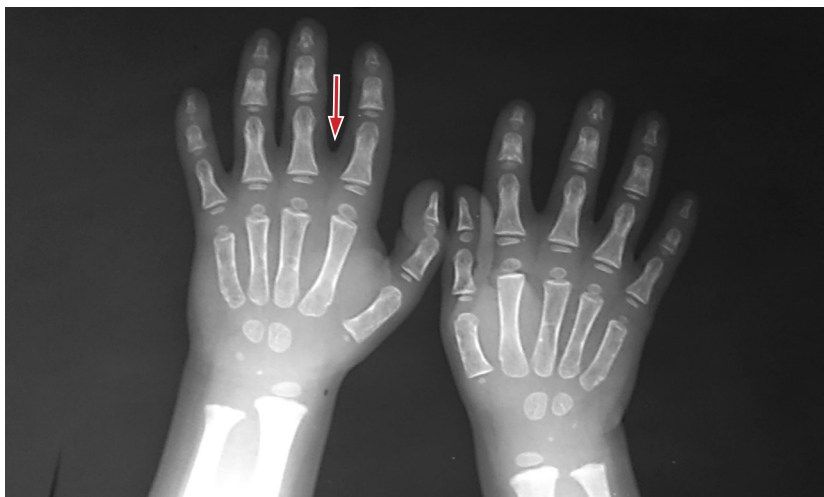
Quando la sinostosi della sutura coronale è invece unilaterale (*plagiocefalia*, dal greco πλάγιος <obliquo>) le alterazioni sono simili a quelle della sinostosi bilaterale con la differenza che sono appunto unilaterali: si avrà quindi un appiattimento



**Fig. 4.5. Rx cranio in laterale:** malattia di Crouzon. Spiccata acrocefalia con incremento del diametro verticale della scatola cranica. Suture coronariche e lambdoidea mal valutabili per precoce sinostosi. Sella deformata a "J". Prognatismo mandibolare con tendenza alla glossoretroptosi.

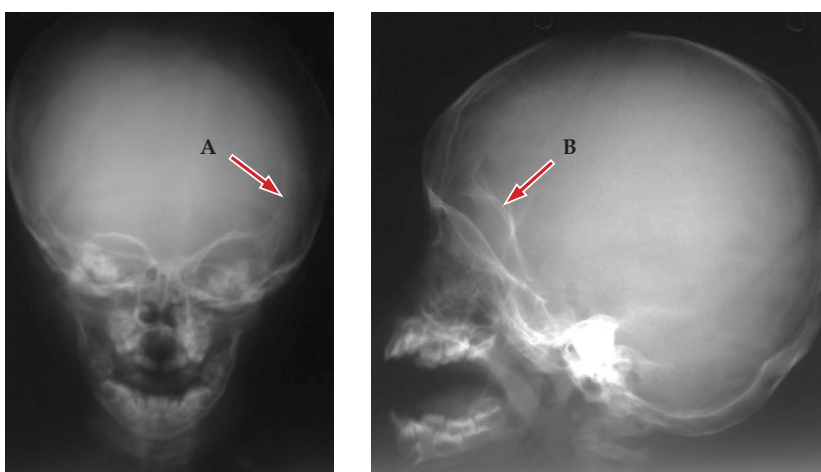


**Fig. 4.6. Rx cranio A.P. e L.L.:** sindrome di Apert. Marcata deformazione acrocefalica della volta cranica con sinostosi di svariate suture ed incremento delle impronte digitate nel tavolato cranico. Prognatismo mandibolare.



**Fig. 4.7. Rx mani a confronto:** sindrome di Apert. Sindattilia prossimale in entrambe le mani (freccia) con falangi distali piccole (brachitelefalangia); V metacarpo di lunghezza inferiore alla media.

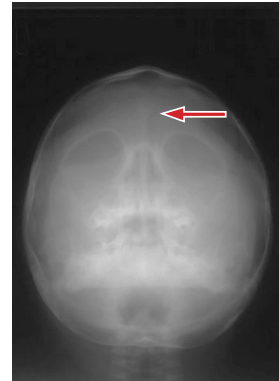
della regione fronto-temporale omolaterale, elevazione dell'ala dello sfenoide di questo lato ed aspetto ad Arlecchino della sola orbita interessata. La fontanella anteriore può essere ridotta unilateralmente ed il setto nasale è di solito obliquo. L'esoftalmo unilaterale secondario alla anomalia della fossa cranica anteriore e l'ingrandimento compensatorio della fossa cranica media e posteriore sono meno costanti (Figura 4.8.).



**Fig. 4.8. Rx cranio A.P. ed L.L.:** plagiocefalia. Sinostosi della sutura coronaria sinistra (freccia A). Evidente asimmetria della volta cranica per sinostosi precoce della sutura coronaria di sinistra, con relativo stiramento verso l'alto della volta orbitaria di questo lato (freccia B).

### Craniosinostosi lambdoidea

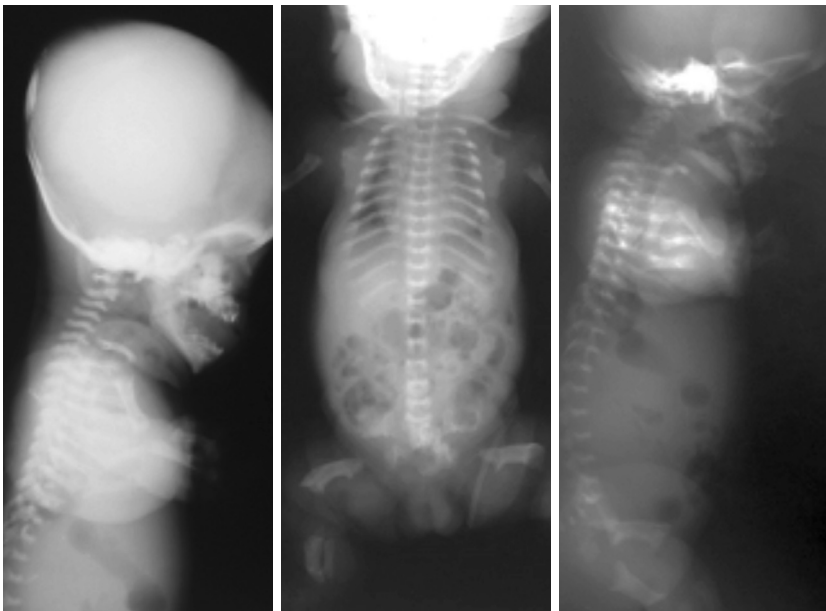
La sinostosi isolata della sutura lambdoidea è meno frequente di quella della sutura sagittale e coronaria. Causa notevole appiattimento ed ipoplasia della porzione bassa della fossa cranica posteriore. Il bregma può crescere molto in altezza. Ne consegue un cranio turricefalico. Se si chiude precocemente solo da un lato i reperti saranno evidenziabili, appunto, solo da un lato.



**Fig. 4.9.** Rx cranio AP: trigonocefalia. Marcato ipotelorismo con sinostosi precoce della sutura metopica che si presenta alquanto sclerotica (freccia).

### Craniosinostosi metopica

Quando si verifica la sinostosi isolata della sutura metopica la fronte diventa aguzza ed appuntita (la cosiddetta *trigonocefalia*, dal greco τρίγωνος «triangolare»). Si associa ipotelorismo (Figura 4.9.).



**Fig. 4.10.** Rx babygramma: nanismo tanatoforo. Cranio voluminoso con spiccata dolicocefalia e bozze frontali prominenti; fontanella bregmatica molto ampia e radice del naso insellata (simil acondroplasia). Spiccata micromelia con ossa lunghe degli arti di lunghezza alquanto ridotta, incurvate e con deformazioni metafisarie. Costole molto corte e deformi, associate ad ipoplasia polmonare. Platispondilia universale. Riduzione della distanza interpeduncolare. Ali iliache squadrate.

### Craniosinostosi miste o complesse

Le sinostosi miste delle suture danno luogo a combinazioni bizzarre come ad esempio il cranio a trifoglio (*clover leaf*): il cranio, con gravità variabile, appare trilobato con turricefalia frontale e fronte prominente, protuberanza temporale e appiattimento della porzione posteriore del cranio; a ciò si associano dismorfismi facciali rappresentati da grave esoftalmo, rime palpebrali oblique verso il basso, ipoplasia medio-facciale. Si può associare al nanismo tanatoforo (dal greco θάνατος <morte> e φέρω <portare>) (Figura 4.10.).

### Craniosinostosi universale

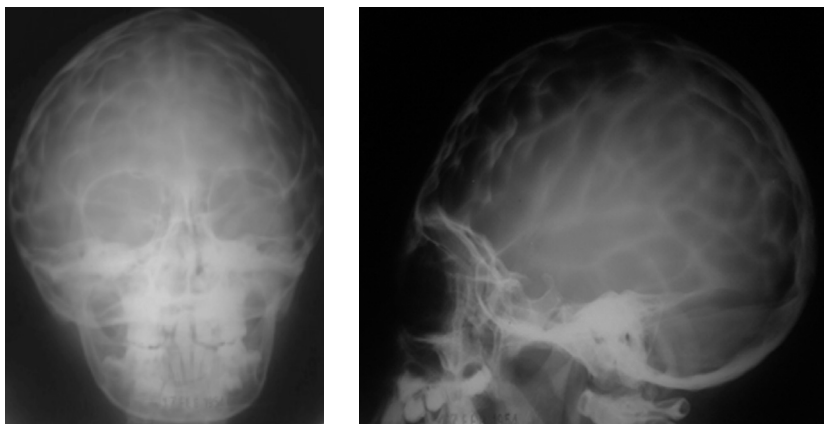
A volte tutte le suture si chiudono prematuramente: ne risulta una marcata microcefalia che, se non trattata, causa ritardo mentale. Saranno presenti marcate impronte digitate (Figura 4.11.).

## 4.4. I traumi da parto del cranio

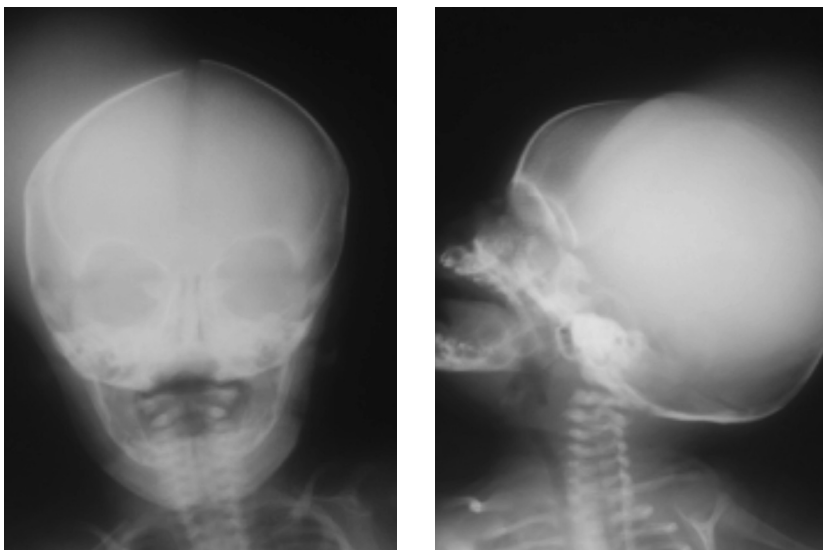
I più comuni traumi alla nascita sono:

### Tumore da parto

Il tumore da parto è un'importante tumefazione dei tessuti molli del capo del neonato che si può formare durante il passaggio del neonato nel canale del parto. È più frequente nei bambini nati con ventosa. La tumefazione in genere scompare spontaneamente nel giro di qualche giorno.




**Fig. 4.11.** Rx cranio A.P. ed L.L.: craniosinostosi universale. Sinostosi completa di tutte le suture, con aspetto "a rame sbalzato" della teca per incremento della pressione endocranica. Volume sellare superiore alla norma, con profilo conservato.



**Fig. 4.12.** Rx cranio A.P. ed L.L.: cefaloematoma di recente insorgenza. Vistosa tumefazione delle parti molli in corrispondenza del parietale destro che si presenta alquanto appiattito. Quadro radiografico tipico di cefaloematoma.

### Cefaloematoma

È una complicanza molto frequente ed è sempre secondario al trauma da parto. Si presenta come una massa soffice, fluttuante con rigonfiamento del cuoio capelluto. Nel 25 % dei casi si associa una frattura sottostante. Di solito compare in sede parietale (a volte bilaterale) od in sede occipitale. Si tratta di un'emorragia sottoperiostale; l'accumulo di sangue viene limitato dalle suture a cui il periostio è saldamente fissato. Man mano che guarisce spontaneamente si riassorbe e si riduce di volume e nel giro di due settimane possono comparire calcificazioni curvilinee periferiche al suo interno. Il risultato finale del cefaloematoma che guarisce è spesso un'area persistente di iperostosi localizzata (ispessimento del tavolato esterno ma spesso anche del tavolato interno che frequentemente permangono per diversi anni) (Figure 4.12., 4.13.).



**Fig. 4.13.** Rx cranio tangenziale parietale destro: cefaloematoma ossificato. Ossificazione periferica lenticolare del cefaloematoma esterno a distanza di un mese dalla nascita.

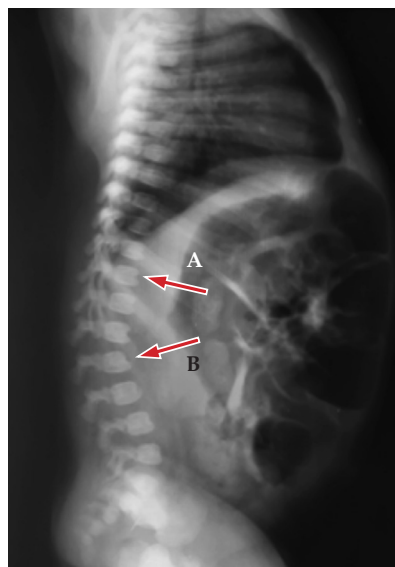
## 4.5. La colonna vertebrale

La colonna vertebrale si forma intorno alla corda dorsale con lo sviluppo delle vertebre e dei dischi.

Alla nascita l'ossificazione dei corpi vertebrali e degli archi neurali è piuttosto avanzata: si possono identificare per ogni vertebra tre centri di ossificazione (uno per il corpo ed uno per ogni emiarco) separati da sincondrosi. I corpi vertebrali sono piuttosto rettangolari nel tratto dorsale e di forma arrotondata nel tratto lombare alto. La *distanza interpeduncolare* (indice del diametro del canale spinale) è fisiologicamente aumentata nel tratto cervicale e lombare. In proiezione AP la porzione centrale del corpo vertebrale mostra due radi trasparenze che rappresentano i vasi nutritizi; in proiezione laterale questi vasi nutritizi appaiono come incisure sul profilo anteriore del corpo vertebrale (*fessure di Hahn*) (Figura 4.13. Bis.).

La prima e la seconda vertebra cervicale hanno un'ossificazione diversa da quella delle altre vertebre. C1 non ha corpo ma centri di ossificazione per le masse laterali e per la parte posteriore dell'arco neurale. Solo nel 20% dei neonati alla nascita si rileva l'ossificazione dell'arco anteriore di C1; a sei mesi o ad 1 anno di età tutti i bambini mostrano ossificazione di questa struttura.

C2 ossifica in maniera simile alle altre vertebre per quanto riguarda il corpo ma il dente si forma separatamente da due centri di ossificazione. Alla nascita di solito questi due centri sono fusi in una sola struttura. La distanza tra arco anteriore dell'atlante e dente dell'epistrofeo spesso appare abnormemente larga nei bambini: infatti mentre nell'adulto la massima distanza normale è 2-2.5 mm nel bambino piccolo è spesso di 3 mm e può raggiungere i 4-5 mm. Questa distanza può inoltre aumentare nel bambino normale durante la flessione forzata del collo a cui si associa un fisiologico aumento



**Fig. 4.13. Bis.** Rx laterale della colonna dorso-lombare: fessure di Hahn. Cifosi del tratto di passaggio dorso-lombare, con vertebra ad uncino in paziente ipotiroideo (corpo di L2) (freccia B). Presenza di fessure di Hahn nel tratto dorsale basso e lombare alto (freccia A).

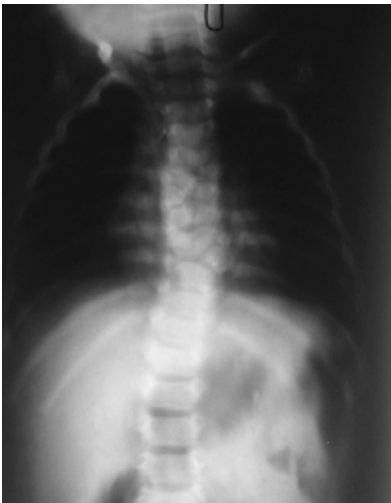

delle parti molli prevertebrali. La normale ipermobilità delle vertebre durante la flessione anteriore forzata del collo può a volte suggerire la diagnosi errata di una sublussazione anteriore della colonna cervicale superiore che invece è un fenomeno normale nei bambini piccoli dovuto alla generale lassità dei legamenti.

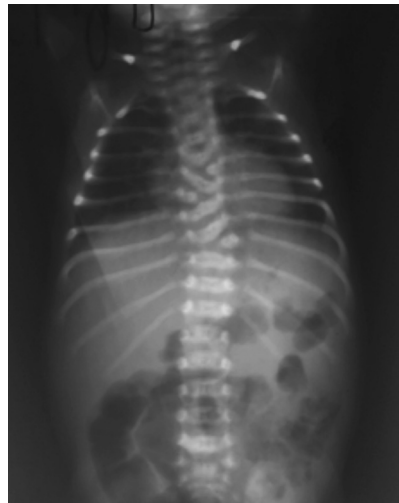Il midollo spinale nel neonato termina approssimativamente all'altezza del tratto lombare; quando il bambino cresce il midollo migra in senso craniale per terminare a livello di D12-L1.

#### 4.6. Anomalie congenite della colonna vertebrale

Per comprendere le varie anomalie congenite della colonna bisogna tenere presenti le fasi di sviluppo del corpo e degli archi. Come già detto, nello sviluppo dei corpi vertebrali sono presenti dapprima due centri cordali laterali, uno per ogni lato della colonna dorsale. Compiono anche due centri di ossificazione, uno anteriore ed uno posteriore. I centri condrali laterali successivamente si fondono per formare un centro singolo: se questa fusione è incompleta ne risulta una vertebra, chiamata *vertebra a farfalla*, che mostra una fessura sagittale. Se invece uno dei due centri laterali non si sviluppa, ne risulta un'emivertebra o



**Fig. 4.14.** Rx colonna dorso-lombare in A.P.: Evidente disturbo di segmentazione dei metameri dorsali, con svariati emispondili e somatoschisi (vertebra a farfalla). Secondaria scoliosi dorsale bassa sinistro-convessa a piccolo raggio.



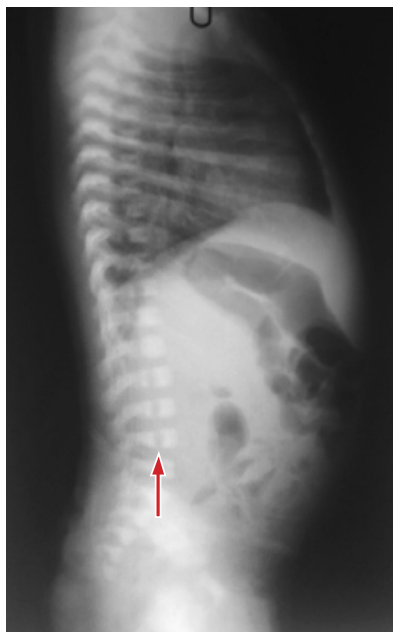
**Fig. 4.15.** Rx rachide dorso-lombare in A.P.: svariati emispondili e vertebre "a trapezio" nel tratto dorsale del rachide.

*emispondilo*. Gli emispondili possono essere singoli o multipli, con secondaria scoliosi abnorme della colonna. Meno frequenti sono le anomalie dei centri di ossificazione dorsale e ventrale. Se uno di questi centri non si sviluppa ne risulta un emispondilo dorsale (più frequente) o ventrale con conseguente comparsa di grave gibbo (Figure 4.14., 4.15).

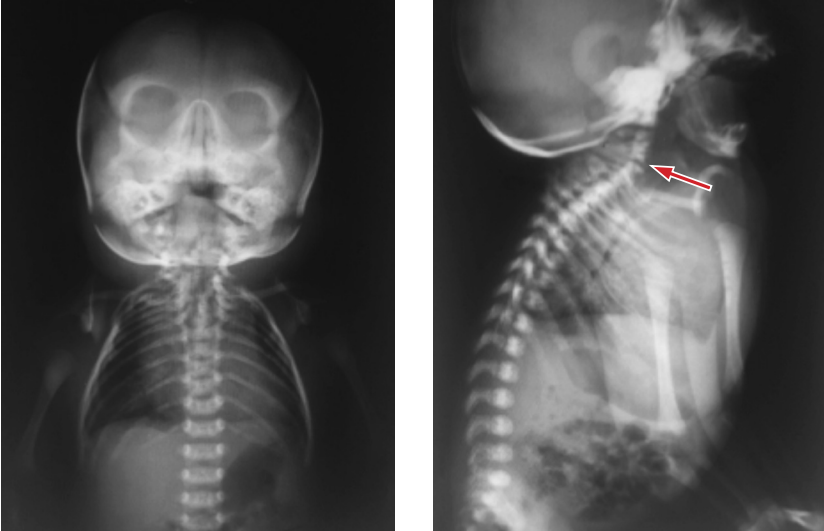Una frequente anomalia dei corpi vertebrali che di solito si riscontra casualmente in particolare nelle vertebre lombari, è la cosiddetta *fessura coronale* (coronal cleft vertebra). Essa può interessare una o più vertebre. Alcuni ritengono che sia dovuta alla persistenza della corda dorsale, altri ritengono che sia invece causata da una fusione tardiva dei centri di ossificazione anteriore e posteriore (ipotesi più accreditata). Queste fessure scompaiono quando il bambino cresce ed è molto raro trovarle dopo l'anno di vita (Figura 4.16.).

Quando più corpi vertebrali sono fusi tra di loro con aspetto rudimentale dei dischi interposti, si parla di "blocco vertebrale". Tale condizione, se localizzata a livello cervicale, si ritrova nella *anomalia di Klippel-Feil*: il bambino presenta un notevole accorciamento del collo ed i radiogrammi mostrano un'estesa fusione delle vertebre cervicali con anomalie di segmentazione e di curvatura della colonna cervicale. Si può associare uno spostamento verso l'alto con rotazione della scapola (*deformità di Sprengel*), anomalie del tratto dorsale superiore ed anomalie delle costole (Figura 4.17.).

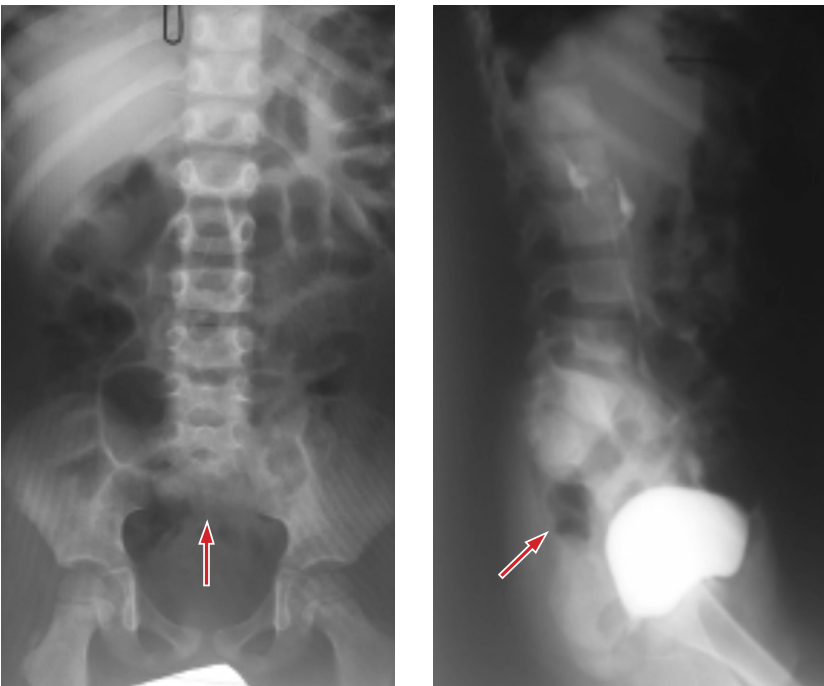
Le anomalie del tratto lombare inferiore e del sacro comprendono un'ampia varietà. L'assenza della colonna vertebrale al di sopra di D11 o D12 di solito è incompatibile con la vita; spesso in questi casi si associano gravi malformazioni genito-urinarie e gastro-intestinali. Ambedue le estremità inferiori sono assenti o iposviluppate con forte



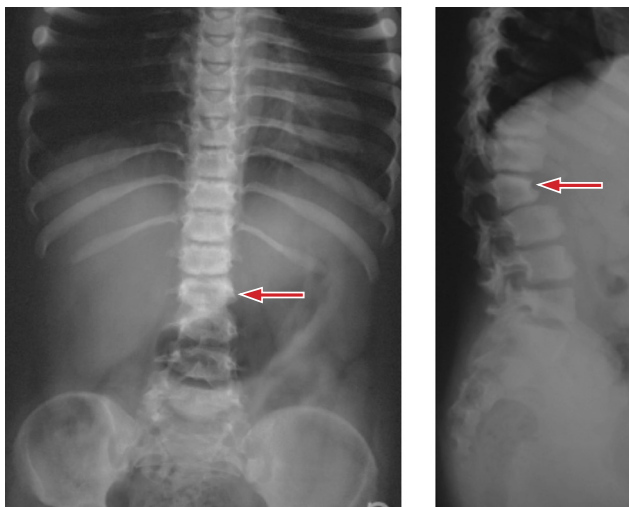
**Fig. 4.16.** Rx colonna dorso-lombare nella proiezione L.L.: coronal cleft vertebra. I metameri lombari mostrano difetto di ossificazione centrale per verosimile persistenza della notocorda (freccia).



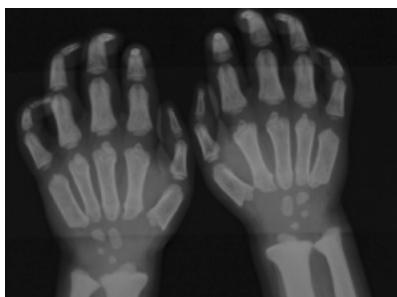
**Fig. 4.17.** Rx rachide cervico-dorsale nella proiezione A.P. e L.L.: sindrome di Klippel-Feil. Il rachide cervicale appare corto, con fusione di più metameri cervicali (vertebre a blocco; freccia). Si associano inoltre distorsioni degli archi neurali cervicali, dei primi corpi vertebrali dorsali e di svariate costole.



**Fig. 4.18.** Rx colonna lombo-sacrale A.P. e L.L.: agenesia di gran parte del sacro-coccige, con anomalie del tratto di passaggio lombo-sacrale (freccie).



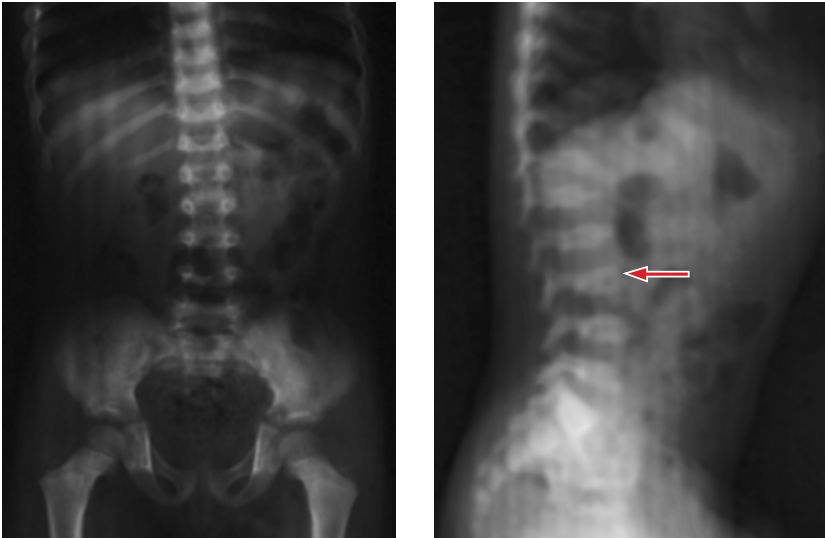
**Fig. 4.19.** Rx colonna dorso-lombare A.P. e L.L.: mucopolisaccaridosi tipo Hunter. Netta riduzione in altezza del corpo di L2 che appare deformato “ad uncino” (freccia), con aspetto alquanto spiovente della limitante somatica superiore e deformazione arciforme della porzione ventrale del soma. Secondaria cifosi a piccolo raggio dorso-lombare. Ingrandimento del fegato e della milza. Rigonfiamento delle costole deformate “a pagaia”.



**Fig. 4.20.** Rx mani a confronto: mucopolisaccaridosi tipo Hunter. Stesso paziente. Classico aspetto “ad artiglio” delle mani, con flessione forzata delle dita ed assottigliamento prossimale dei metacarpi (aspetto “a carota”). Deformazione delle metafisi distali del radio e dell’ulna che appaiono svasate.

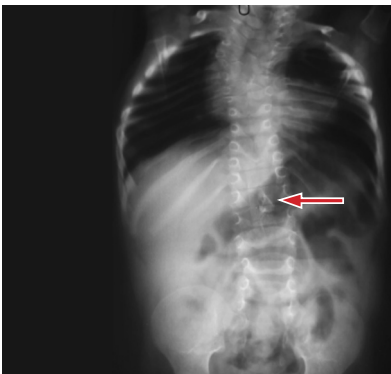
ipotrofia dei muscoli degli arti inferiori. L’intero complesso è stato indicato come *sindrome di regressione caudale* (Figura 4.18).

Il sacro può essere assente o ipoplasico. Quando l’ipoplasia è lieve può passare inosservata; più avanti negli anni può causare vari gradi di disfunzione dell’intestino, della vescica e dei muscoli motori. Quando il sacro è assente i deficit neurologici sono ovviamente più spiccati (incontinenza degli sfinteri uretrale ed anale). Radiologicamente le anomalie sacrali si rilevano facilmente riscontrando un ravvicinamento più di quello che è normale delle ossa pelviche con un aspetto “contratto” del bacino. Quando manca il normale carico verticale (ad esempio nei bambini con deficit neurologici e neuromuscolari che hanno difficoltà a mantenere la posizione eretta) i corpi vertebrali, specialmente quelli lombari, tendono a diventare più alti della norma (cosiddette vertebre *caniformi*).



**Fig. 4.21.** Rx colonna dorso-lombare A.P. e L.L.: mucopolisaccaridosi di Morquio. Platispondilia universale con deformazione "a proiettile" dei corpi vertebrali (freccia). Incremento della distanza interpeduncolare nel tratto lombare basso, con tendenza a scivolamento del corpo di L5 su S1 per ipoplasia degli istmi. Costole rigonfie. Ali iliache squadrate. Restringimento dei colli femorali.

La vertebra *ad uncino* o *a becco* si riscontra più spesso nella regione toraco-lombare (da D11 a L3), può osservarsi nei bambini normali (in questo caso probabilmente l'avvallamento è meccanico secondario ad un'esagerata cifosi locale con compressione) ma più spesso si osserva come conseguenza di un'ipotonia generalizzata che causa una esagerazione della curvatura cifotica (come ad esempio avviene nelle mucopolisaccaridosi, nell'ipotiroidismo e nei bambini ipotonici con deficit neuromuscolare) (Figure 4.19., 4.20.).



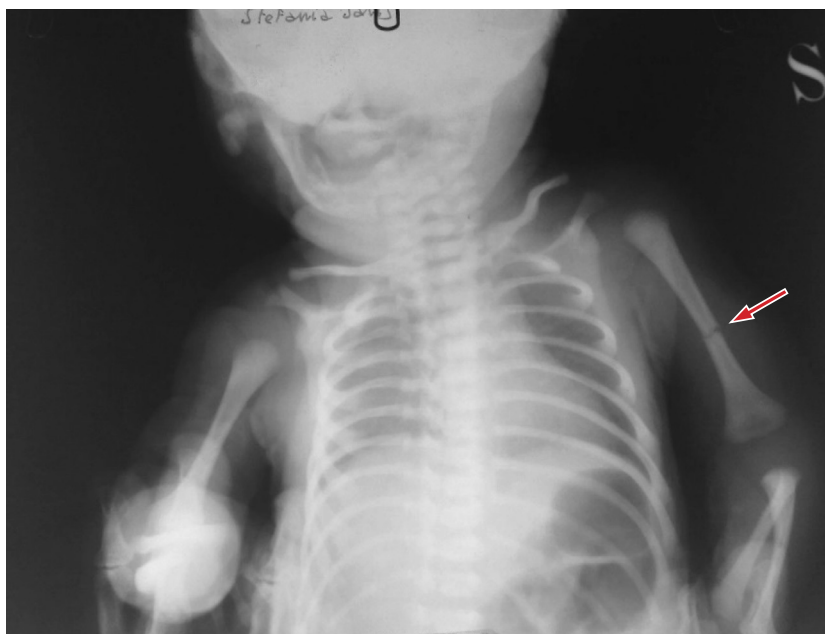**Fig. 4.22.** Rx colonna dorso-lombare A.P.: malformazioni vertebrali multiple con diastematomyelia. Presenza di svariate anomalie vertebrali medio-dorsali, con somatoschisi, incremento della distanza interpeduncolare e risultante secondaria scoliosi dorsale destro-convessa a piccolo raggio. Dismorfismi costali multipli. Presenza di "sperone" osseo triangolare proiettantesi al terzo medio del corpo vertebrale di L1, riferibile a condizione di diastematomyelia (freccia). Schisi degli archi neurali degli ultimi metameri lombari.

Quando uno o più corpi vertebrali sono appiattiti si parla di *platispondilia*. La platispondilia universale può osservarsi nelle condizioni in cui le ossa sono più plastiche della norma come l'osteogenesi imperfetta, il rachitismo, l'ipofosfatasia, l'iperparatiroidismo, la displasia spondilo-epifisaria, il Morquio, l'acondrogenesi etc. (Figura 4.21.)

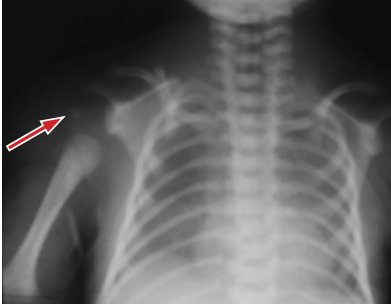
La *diastematomyelia* è una divisione, totale o parziale, talora asimmetrica, del midollo spinale ad opera di uno sperone osteo-cartilagineo, oppure da parte di una plica della dura madre. (Figura 4.22.)

#### 4.7. Fratture da parto

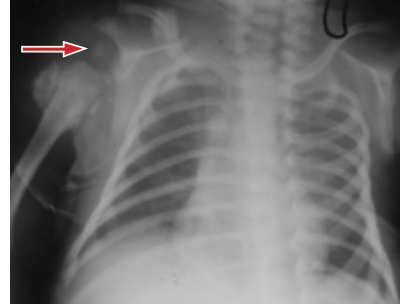
Nel neonato la maggior parte delle fratture avviene durante il parto, soprattutto in caso di presentazione podalica. L'osso più spesso colpito è la clavicola che di solito si frattura al terzo medio. Subito dopo la clavicola, in ordine di frequenza, ci sono le fratture delle ossa lunghe (Figura 4.23.) che possono verificarsi a livello della diafisi od a livello della giunzione metafiso-epifisaria (tipo 1 e 2 di Salter Harris). Di solito



**Fig. 4.23.** Rx torace-cingoli scapolo-omerale A.P sublussazione del collo omerale di sinistra, che appare risalito e lateralizzato come per verosimile versamento articolare, associata a paralisi di Erb. Coesiste irregolarità della linea metafisaria prossimale di accrescimento di questo lato. Frattura completa, composta al terzo medio della diafisi omerale sinistra (freccia).



**Fig. 4.24. Rx cingolo scapolo-omeroale dx:** distacco completo del nucleo di accrescimento della testa omerale di destra che si presenta alquanto esteriorizzato. Coesiste versamento all'interno della capsula articolare (paralisi tipo Erb).



**Fig. 4.25. Rx cingolo scapolo-omeroale dx:** controllo dopo tre settimane che mostra riallineamento della testa con l'asse omerale e vistosa calcificazione periarticolare verosimilmente in seno al pregresso ematoma.

avvengono a livello della estremità superiore od inferiore dell'omero e nelle epifisi distali dei femori. Poichè nel neonato le epifisi sono in gran parte radiotrasparenti in quanto non ossificano, il radiogramma spesso mostra solo una tumefazione delle parti molli.

A volte il neonato presenta un "apparente" ampliamento della rima articolare di un'articolazione che pone il sospetto di una lussazione. La lussazione vera di solito è rara nel neonato per cui quando si nota un ampliamento di una rima articolare compatibile con lussazione si deve pensare all'esistenza di una frattura metafiso-epifisaria sottostante con separazione dell'epifisi dalla metafisi e associato versamento articolare (Figure 4.24., 4.25.).

Occasionalmente si possono riscontrare fratture costali che a volte passano inosservate e delle quali ci si accorge solo per la fortuita osservazione di un callo osseo in fase di riparazione.

Le fratture da parto mostrano di solito calcificazione del callo tra il 7° ed il 12° giorno dopo la nascita.

#### 4.8. Osteomielite acuta ed artrite settica

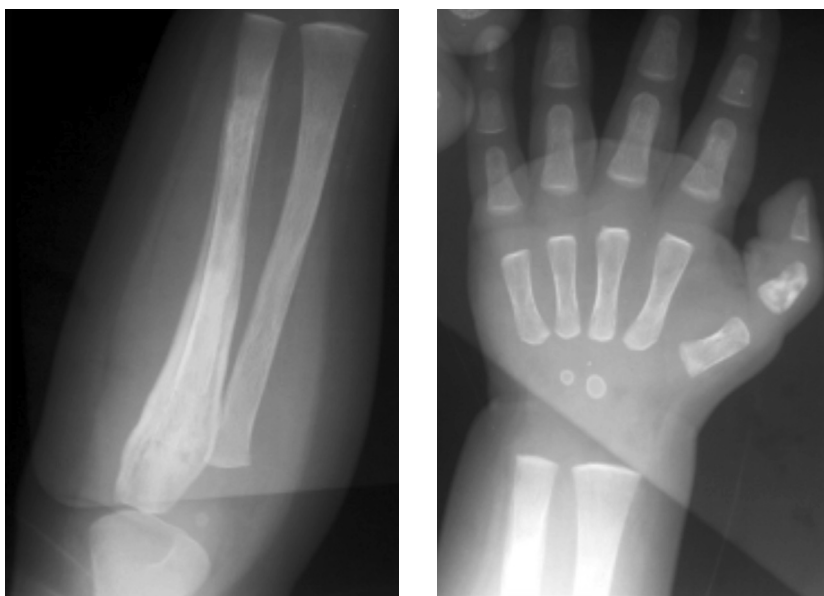
Nel neonato l'osteomielite è di solito la manifestazione di un'infezione estesa (quindi di una sepsi) che colpisce i visceri e le ossa. È molto spesso di origine batterica (stafilococco, streptococco, *Klebsiella Pneumoniae*, *Candida*, *Hemophilus influenzae* etc) mentre più raramente è di natura virale.



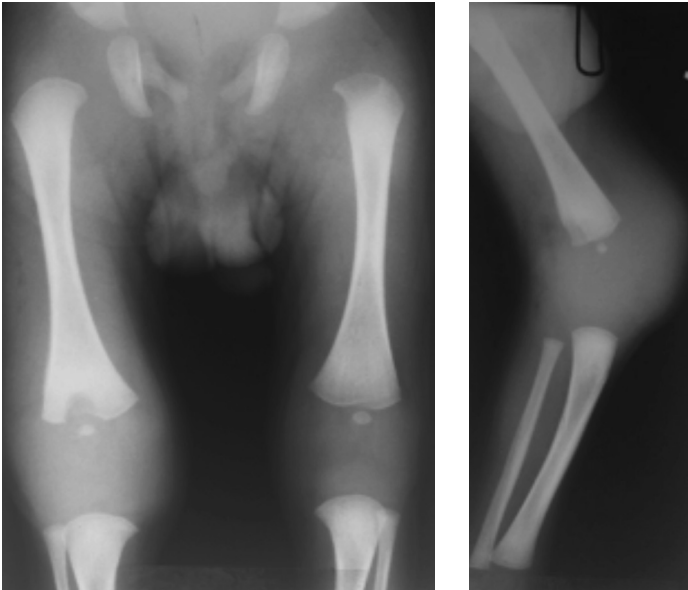
L'infezione può giungere all'osso per inoculazione diretta del germe (per es., attraverso una ferita, cateterismo etc.) o per via circolatoria da focolai settici lontani (es. polmoniti, faringiti, tonsilliti etc).

I segni radiologici di osteomielite ritardano, rispetto ai sintomi clinici, di 7-10 giorni. Essi consistono in rarefazione metafisaria a livello soprattutto delle metafisi fertili, osteolisi di osso corticale e spongioso e nella formazione di nuovo osso periostale. Spesso i processi distruttivi si estendono nella diafisi delle ossa lunghe con reazione periostale marcata.

Nel neonato e nel bimbo piccolo l'osteomielite si associa spesso all'artrite settica causata dallo stesso germe responsabile dell'osteomielite. Ciò si verifica perché, a differenza di quanto avviene nel bambino di seconda infanzia, nel neonato e nel bambino piccolo i circoli ematici dell'epifisi e della metafisi non sono separati ma esistono vasi che, attraversando la fisi, li mettono in comunicazione. Questi vasi si obliterano con la crescita. Pertanto è facile che un'infezione qualsiasi si estenda dalla metafisi all'epifisi e di qui al cavo articolare. Una possibile conseguenza dell'infezione che coinvolge la fisi è la necrosi della cartilagine di accrescimento con arresto della crescita dell'osso colpito.

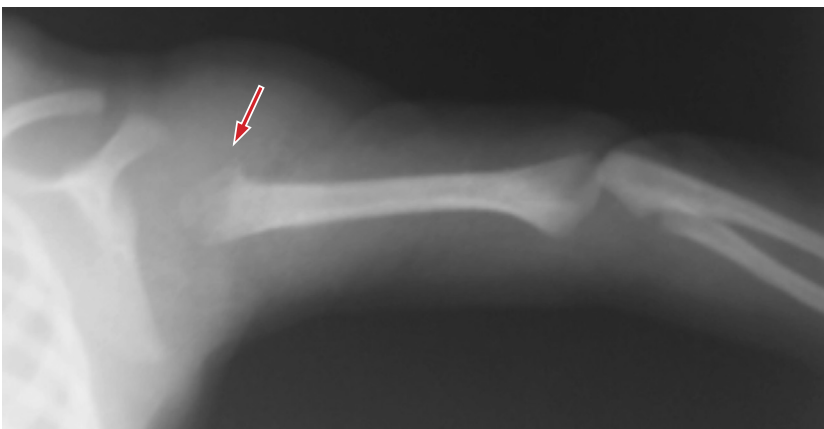

**Fig. 4.26. Rx avambraccio e mano sinistra:** osteomielite da Streptococco beta-emolitico. Lesioni osteolitiche a carico del terzo prossimale dell'ulna con abbondanti aree di sclerosi. Coesiste reazione periosotale lamellare stratificata. Lesioni osteolitiche, con fenomeni osteoadensanti, della falange prossimale del primo dito. Tumefazione delle parti molli limitrofe.



**Fig. 4.27. Rx ginocchia:** ampia lesione osteolitica in adiacenza alla linea di accrescimento della metafisi distale del femore di destra, con associato vistoso versamento articolare del ginocchio omolaterale. Lesione similare si osserva in corrispondenza della metafisi prossimale del femore di sinistra che appare alquanto lateralizzato per verosimile artrite consensuale.

Radiologicamente compare una notevole tumefazione delle parti molli intorno all'articolazione colpita dovuta alla presenza di versamento articolare ( spesso di natura purulenta) a cui si associano le lesioni osteomielitiche metafisarie. Si può anche osservare un ampliamento della rima articolare con possibile dislocazione dei capi articolari.



**Fig. 4.28. Rx assiale omerale sinistra:** lesione osteolitica prossimale omerale con vistosa tumefazione delle parti molli limitrofe come per verosimile versamento articolare (freccia).

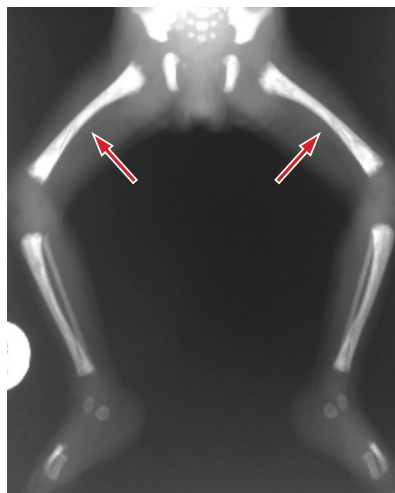
Nel bambino più grande le ossa più spesso colpite dall'osteomielite sono le ossa lunghe, sempre con netta predilezione per i tratti ove sono più vivaci i fenomeni di accrescimento e più ricca è la rete vasale. Nei primi giorni il processo è limitato al midollo osseo per cui si ha una medullite. Per effetto di questa infiammazione si instaura un processo di osteoporosi; contemporaneamente le trabecole ossee vengono distrutte (osteolisi) e nella rete arteriolare regionale si verificano fenomeni di endoarterite obliterante per cui un tratto di osso si necrotizza (Figura 4.26).

L'osso limitrofo al tratto necrotico svolge un processo di demarcazione per cercare di arrestare e circoscrivere la flogosi per mezzo di tessuto di granulazione. L'osso necrotico così demarcato costituisce il sequestro osteomielitico: esso si presenta come un tratto di osso isolato ed incluso in una specie di cavità. La cavità così formata (detta, secondo una vecchia denominazione, *sarcofago*), si mette in comunicazione con l'esterno mediante una fistola il cui orifizio interno è detto anche *cloaca ossea*.

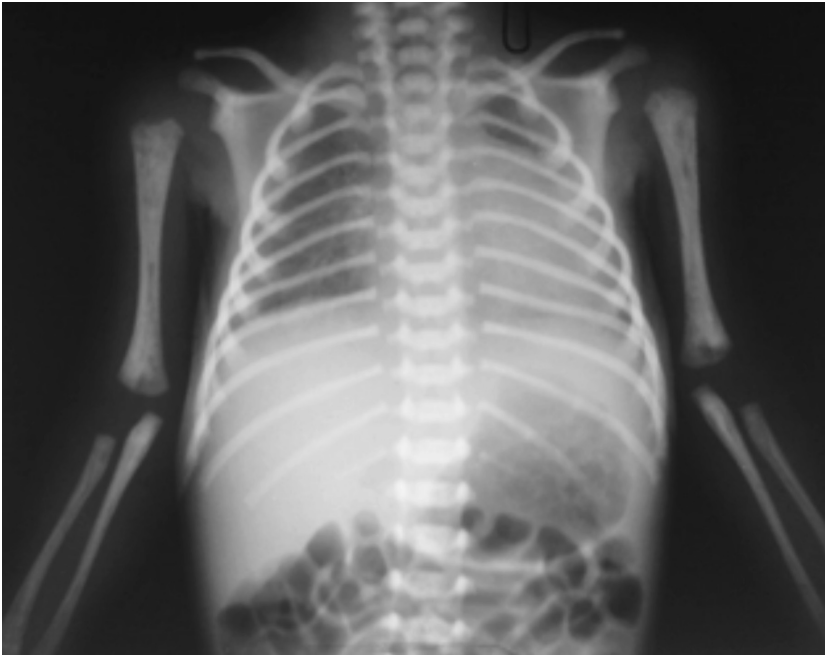Contemporaneamente il periostio e l'endostio cercano di resistere allo stimolo flogistico dando origine a fenomeni di endostosi e di periostosi attraverso cui si arriva poi gradualmente alla osteosclerosi ed alla iperostosi che sono le alterazioni tipiche delle osteomieliti in fase cronicizzata.

Il quadro radiologico è il compendio dell'associazione di quasi tutte le alterazioni fondamentali dell'osso che di solito si svolgono con una certa successione cronologica: osteoporosi, osteolisi (con aspetto a tarlatura sparsa), osteonecrosi, periostosi, endostosi, osteosclerosi ed iperostosi.

Con il sopraggiungere della guarigione si può assistere ad una lenta e progressiva ricostruzione delle macrostrutture ossee ma di solito l'osso colpito da una osteomielite mantiene per tutta la vita i segni di iperostosi e di sclerosi (Figure 4.27., 4.28.).



**Fig. 4.29. Rx arti inferiori:** rosolia. Abbondante sclerosi delle ossa lunghe degli arti inferiori con bande di rarefazione longitudinale (aspetto "a gambo di sedano") e profilo "dentellato" delle metafisi.



**Fig. 4.30. Rx arti superiori:** rosolia. Si apprezzano lesioni simili a quelle degli arti inferiori, con manifestazioni di sclerosi e di tunnelizzazione longitudinali.

#### 4.9. Localizzazione scheletrica da rosolia

La *sindrome della rosolia congenita* consiste in deficit della crescita intrauterina, porpora trombocitopenica, difetti oculari, cataratta, sordità, alterazioni cerebrali con microcefalia, anemia, epatosplenomegalia, disturbi cardiocircolatori ed alcune alterazioni scheletriche. Queste ultime rappresentano probabilmente disturbi trofici non specifici della crescita dell'osso endondrale secondari all'infezione. Le alterazioni radiologiche specifiche consistono nella irregolarità dell'architettura delle metafisi delle ossa lunghe che presentano spesso strie radiotrasparenti longitudinali che conferiscono all'osso il cosiddetto aspetto "a gambo di sedano", dovuto alla presenza di fenomeni di microescavazione endolamellare dissecante. A livello metafisario si verifica una dentellatura dei margini dell'osso (Figure 4.29., 4.30.).

In alcuni casi le ossa lunghe possono apparire maculate ed anche distrutte. Tali lesioni predispongono alle fratture patologiche. In altri casi ancora le ossa appaiono molto dense in tutta la loro lunghezza; ciò è dovuto al fatto che si verifica un mancato riassorbimento

dell'osso situato accanto al canale midollare. Di conseguenza il canale midollare non si allarga in modo normale ed il risultato finale è che paradossalmente presentano un buon accrescimento scheletrico e staturo-ponderale. Le lesioni scheletriche di solito guariscono rapidamente tanto che a tre/sei mesi di età esse sono appena visibili. Altre volte possono non evolvere verso la guarigione completa o addirittura peggiorare; ciò si verifica di solito nei neonati che non crescono bene.

#### 4.10. Localizzazione scheletrica da Candida

La sepsi da Candida rappresenta una importante causa di mortalità e morbilità in una Terapia Intensiva Neonatale, in particolare per i neonati di basso peso alla nascita.

L'osteomielite e l'artrite settica sono un importante fattore di morbilità con un decorso generalmente cronico che tende a protrarsi per mesi; possono residuare delle malformazioni responsabili, soprattutto in fase di crescita, di anomalie nello sviluppo scheletrico.

Le lesioni scheletriche sono spesso multiple, con interessamento delle ossa lunghe, di solito femori ed omeri; seguono poi per frequenza le lesioni costali e vertebrali.

Radiologicamente si presentano come lesioni osteolitiche a stampo, a margini ben definiti, localizzate comunemente a livello delle metafisi delle ossa lunghe che nel complesso risultano rarefatte; inoltre, a seconda della virulenza del patogeno, le lesioni possono presentare margine sclerotico o, nei casi più aggressivi, interruzione della corticale e segni di reazione periostale.

Le lesioni osteolitiche si manifestano anche in corso di *sifilide congenita* ma in questi casi i neonati sono generalmente a termine e presentano una panosteite con abbondante reazione periostale. Nelle infezioni batteriche invece il carattere delle lesioni osteolitiche è più distruttiva, con coinvolgimento dei tessuti molli attigui. Anche le infezioni virali possono dare alterazioni scheletriche che devono essere differenziate da quelle da Candida; infatti Cytomegalovirus, Virus della Rosolia e Herpes Virus causano alterazioni radiografiche a livello delle ossa lunghe come le bande di rarefazione metafisaria, tuttavia in questo caso mancano i segni di reazione periostale (lesioni trofiche).

### 4.11. Displasia congenita dell'anca

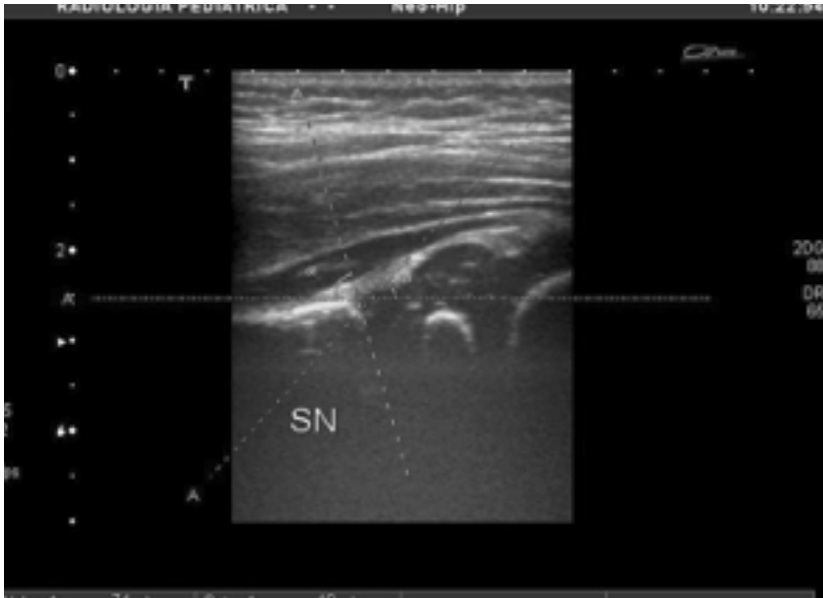
È una deformità congenita caratterizzata da un'alterazione di sviluppo che, dei vari componenti dell'anca, interessa prevalentemente l'acetabolo per cui dopo la nascita la porzione prossimale del femore, non potendo essere accolta nella cavità acetabolare ipoplasica, se ne allontana sotto l'azione di fattori statici e dinamici e tende a portarsi verso l'alto.

È un'affezione molto frequente con una prevalenza che varia dall'1 al 10% o dei nati vivi. Molto rara nella razza nera, in Italia si osserva maggiormente in val Padana, in Ciociaria e nel Tirolo. Colpisce in modo nettamente prevalente il sesso femminile con un rapporto M/F=1:6 e più spesso l'anca sinistra.

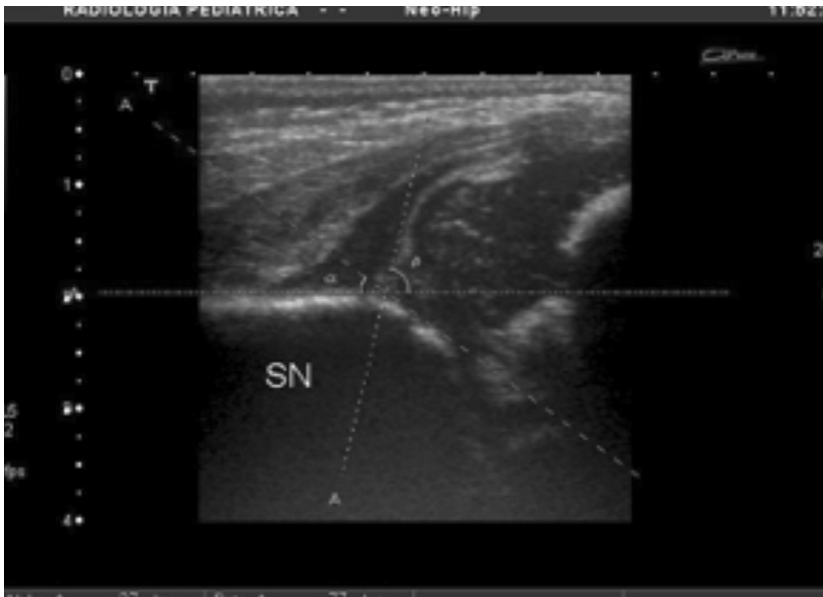Nella sua etiopatogenesi sono stati chiamati in causa numerosi fattori tra cui ricordiamo:

1. *fattori meccanici*: presentazione podalica, primiparità (l'utero è più tonico), posizioni viziate in utero, macrosomia, parto gemellare;
2. *lassità capsulo-legamentosa*: legata in gran parte a fattori ormonali ed in particolare ad aumento degli estrogeni;
3. *displasia muscolare*: ipertono dei flessori e degli adduttori;
4. *fattori ereditari*: la familiarità positiva per displasia dell'anca è molto frequente.

Il quadro clinico alla nascita è povero: l'asimmetria delle pliche cutanee di glutei e cosce ha scarso valore semeiologico né si apprezzano l'accorciamento dell'arto e/o atteggiamenti anormali. Grande importanza assumono invece la manovra di Ortolani e quella di Barlow. Sono manovre di facile esecuzione ed andrebbero sempre effettuate nel corso del primo esame obiettivo del neonato. La manovra di Barlow dimostra che l'anca è instabile; l'anca è instabile quando si perde l'aderenza tra la testa del femore e l'acetabolo e quindi la testa del femore si può muovere all'interno o all'esterno dei confini dell'acetabolo. La manovra di Ortolani dimostra che l'anca, oltre che instabile, è sublussata o lussata. Queste manovre sono attendibili solo nelle primissime settimane di vita. Successivamente i segni clinici più significativi sono rappresentati dalla limitazione dell'abduzione della coscia, dal *segno di Galeazzi* (a neonato supino, si flettono anche e ginocchia ad arti paralleli; il test è positivo se l'altezza raggiunta dalle ginocchia è diversa), dall'incontinenza dell'articolazione (è possibile allungare ed accorciare la coscia con trazione assiale), dall'ipotrofia muscolare ed extrarotazione del lato colpito.



**Fig. 4.31. Ecografia delle anche:** anca normale, matura. Buona conformazione acetabolare ossea, ciglio cotiloideo angolato, cartilagine acetabolare avvolgente e sottile. Presenza del nucleo di ossificazione della testa del femore. Angolo alfa:  $74^\circ$ ; angolo beta:  $48^\circ$ . Anca di tipo 1 secondo Graf.



**Fig. 4.32. Ecografia delle anche:** anca displasica. Conformazione acetabolare insufficiente, ciglio cotiloideo appiattito, cartilagine acetabolare dislocata con alterazioni strutturali. Angolo alfa:  $37^\circ$ . Angolo beta:  $77^\circ$ . Anca di tipo 3 secondo Graf, decentrata.



Quando poi il bambino inizia a camminare e l'anca viene quindi sottoposta al carico, compaiono:

- il *segno di Trendelenburg* (manovra clinica che si esegue osservando il paziente da dietro mentre cammina. Normalmente un soggetto sano in piedi su una gamba sola ha il bacino non slivellato. In presenza di displasia dell'anca, quando il paziente è in appoggio monopodalico sul lato affetto, il bacino scende verso il lato opposto alla gamba appoggiata a causa dell'insufficienza degli abduuttori dell'anca; per non cadere il paziente inclina le spalle dal lato lussato);
- la zoppia secondaria all'insufficienza muscolare ed all'accorciamento dell'arto.

Se la displasia è bilaterale, l'andatura diventa anserina (dal latino *anser-anseris*: papera), vale a dire oscillante, come appunto quella di una papera.

Attualmente la diagnosi si basa, oltre che sull'esame clinico, sull'ecografia (da effettuare sistematicamente nei pazienti a rischio) e sull'esame radiografico.

L'esame ecografico, grazie ai suoi vantaggi di innocuità, attendibilità e ripetibilità, rappresenta oggi il primo strumento diagnostico. La tecnica di esame più utilizzata nei paesi dell'Europa Continentale è quella ideata nel 1985 dal Prof. Reinard Graf, ortopedico austriaco. Essa prevede l'esecuzione di una precisa sezione ecotomografica condotta con taglio coronale centrato nel fondo dell'acetabolo (il cosiddetto "piano standard"). Con questa sezione è possibile descrivere i rapporti articolari e la morfologia della componente ossea e cartilaginea del tetto acetabolare. La tecnica di Graf prevede la misurazione dell'inclinazione del tetto acetabolare osseo (angolo  $\alpha$ ) e di quello cartilagineo (angolo  $\beta$ ). In base ai valori di questi angoli è possibile tipizzare le anche in 10 classi (Figure 4.31., 4.32.).

L'esame radiografico viene eseguito più tardivamente (di solito verso il quinto mese) quando la maturazione dell'anca (pur patologica) è avanzata. La radiografia, in caso di displasia, mostra la cosiddetta *triade di Putti*:

- pronunciata obliquità del tetto cotiloideo: "tetto sfuggente";
- ritardo di comparsa del nucleo di ossificazione della testa del femore rispetto all'epoca normale (6°-7° mese);
- ipoplasia dell'emibacino corrispondente al lato della deformità, in particolar modo a livello della branca ischiopubica.

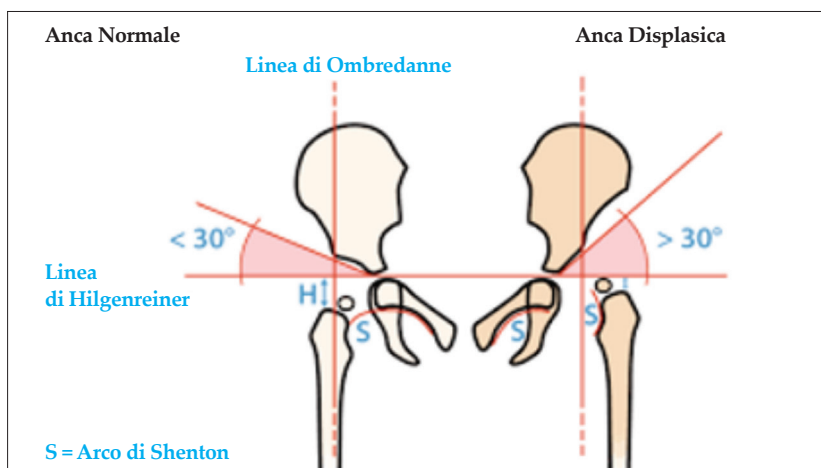


Fig. 4.33. Metodo d'Ombredanne.

I gradi di spostamento verso l'esterno e verso l'alto della testa femorale vengono rilevati radiologicamente con vari metodi di misurazione tra cui ricordiamo il *metodo di Ombredanne*. Nella radiografia di un bambino di pochi mesi si possono tracciare alcune linee:

- *linea di Hilgenreiner*: linea orizzontale che passa per la cartilagine "Y";
- *linea verticale di Ombredanne*: linea perpendicolare alla prima che passa per il bordo esterno dell'acetabolo;
- *diagramma di Ombredanne*: deriva dall'intersezione delle due precedenti linee che descrivono 4 quadranti; in condizioni di normalità la testa del femore deve essere posizionata nel quadrante inferiore interno.

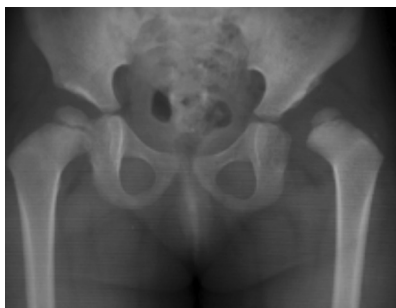

Fig. 4.34. RX bacino A.P.: lussazione congenita del capo femorale prossimale di sinistra con risalita e lateralizzazione. Il nucleo della testa del femore di questo lato è di dimensioni ridotte ed il collo di lunghezza inferiore. Tetto acetabolare di sinistra molto sfuggente.

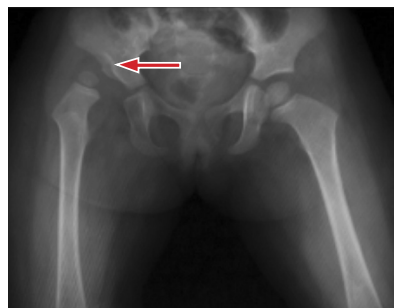
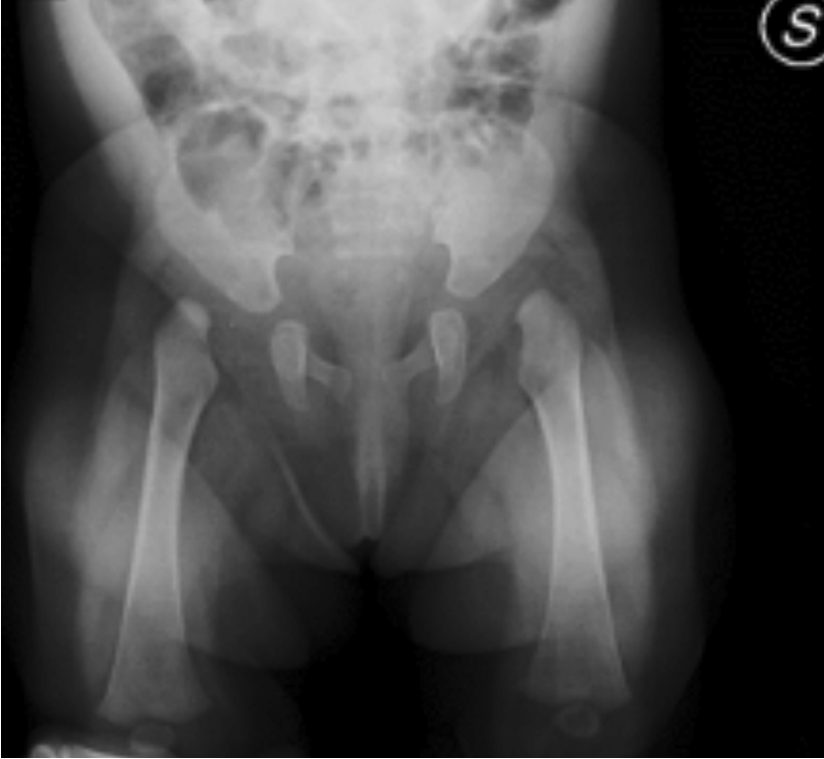
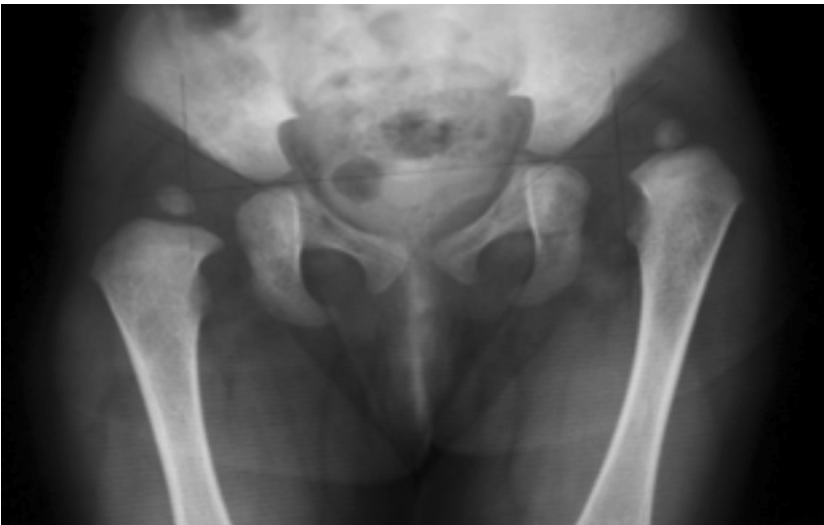
Fig. 4.35. Rx bacino A.P.: lussazione congenita a destra con neocotile (freccia).



**Fig. 4.36.** Rx bacino A.P.: lussazione bilaterale delle anche con ipoplasia dei colli femorali ali iliache di dimensioni ridotte, con tetti acetabolari del tutto assenti.



**Fig. 4.37.** Rx bacino A.P.: lussazione bilaterale delle anche, più evidente a sinistra con spiccata risalita e lateralizzazione del capo femorale prossimale.

Tutte le volte che la testa del femore si trova esternamente o superiormente a questo quadrante l'anca è patologica (sublussata o lussata).

Nelle lussazioni conclamate è positivo anche il *segno di Shenton* ovvero l'interruzione della linea di Shenton. La linea di Shenton è un arco continuo disegnato dal bordo interno del collo del femore al margine superiore del forame dell'otturatore. In condizioni di normalità questo arco è regolare e non mostra interruzioni; se è interrotto è segno di lussazione (Figura 4.33.). Con il tempo la cavità acetabolare dell'anca lussata si oblitera, si accentua l'ipoplasia dell'emibacino dal lato affetto e la branca ischiopubica salda in ritardo (di solito salda tra i 5-9 anni). La risalita della testa del femore sull'ala iliaca esterna determina un'impronta visibile nei radiogrammi detta "*neocotile*" (Figure 4.34., 4.35., 4.36., 4.37.).



PARTE II

## IL LATTANTE ED IL DIVEZZO





## 5. Apparato respiratorio

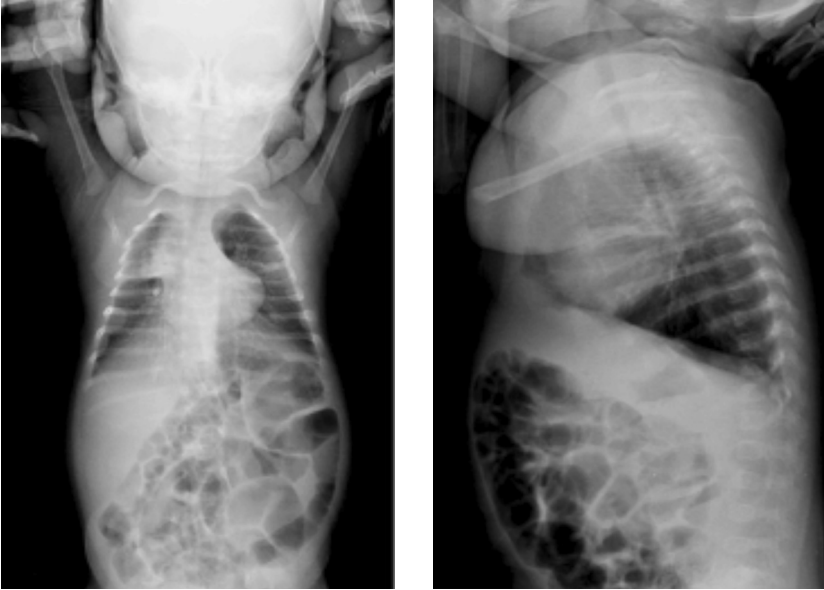
### 5.1. Bronchiolite

È una patologia molto frequente nel periodo invernale poiché è causata da virus (Virus Influenzale, Mixovirus, Paramixovirus, Rinovirus, Adenovirus etc) che hanno un tropismo particolare per le alte e le basse vie aeree. Di solito il germe si localizza prima a livello del naso, poi del faringe e successivamente a livello laringeo-tracheale per arrivare poi ancora nei bronchi ove provoca una bronchite. Quando vengono interessati i bronchi più piccoli (i bronchioli) compare la bronchiolite.

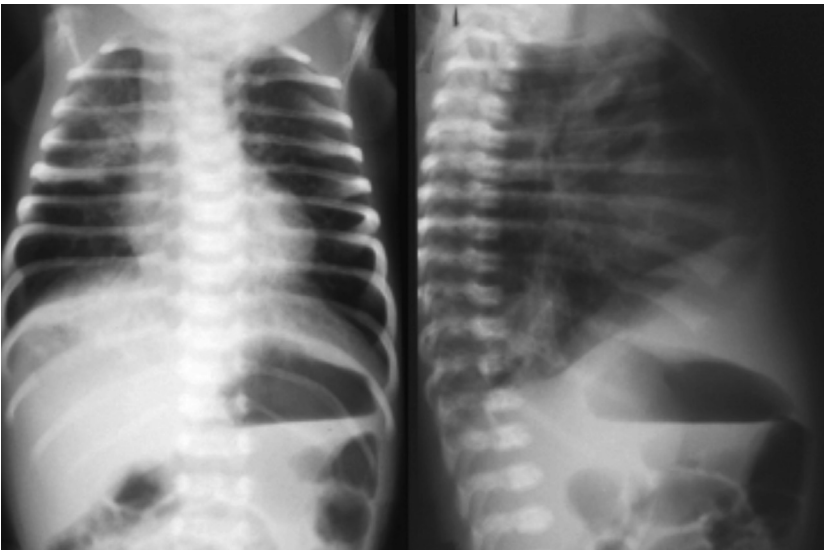
Sono colpiti tipicamente i bambini al di sotto dell'anno di età; per questo motivo viene chiamata anche "l'asma dei piccolini" dove però l'"asma" non è in rapporto ad una componente allergica ma secondaria ad una infezione virale.

Negli anni passati la bronchiolite causava la morte nel 20-25% dei bambini; oggi la mortalità è di circa l'1-2%.

I sintomi sono rappresentati da un aumento della frequenza respiratoria fino ad arrivare alla dispnea con rientramenti al giugulo ed intercostali. L'infiammazione dei bronchioli si manifesta sia come edema ed infiltrato infiammatorio della mucosa bronchiale con aumento delle secrezioni bronchiali (e conseguente formazione di tappi di muco) ma soprattutto con un broncospasmo o più esattamente un bronchiolospasmo per la tendenza ad intrappolare l'aria. Infatti l'elemento di spicco della bronchiolite è l'air trapping (che differisce dall'enfisema dell'adulto per il fatto che nell'enfisema l'overinflation è irreversibile poiché causata da un danno irreparabile delle pareti alveolari mentre nell'air trapping l'insufflazione è reversibile).



**Fig. 5.1.** Rx torace A.P. e L.L.: bronchiolite. Spiccato intrappolamento aereo con emidiaframmi alquanto scoscesi. Fitta infiltrazione peribronchiale. Assenza di addensamenti parenchimali. Aia cardiaca in asse, volumetricamente nei limiti con slargamento del mediastino superiore a destra in rapporto ad ipertrofia timica (con la gentile collaborazione del Prof. F. Midulla).



**Fig. 5.2.** Rx torace A.P. e L.L.: bronchiolite da Virus Respiratorio Sinciziale. Notevole intrappolamento aereo con cupola diaframmatica abbassata. Sfumata ipodiafania nel lobo superiore di destra con aspetto a vetro smeriglio. Ili congesti con strie di peribronchite ilifughe. Aia cardiaca nei limiti. Non versamento pleurico.

I segni radiologici sono rappresentati da air trapping associato ad una diffusa compromissione dell'interstizio e congestione vasale; possono a volte comparire aree di atelettasia dovute alla presenza di tappi di muco che possono poi andare incontro a superinfezione batterica (Figure 5.1., 5.2.).

Questi segni non sono patognomici della bronchiolite ma sono in comune con altre malattie come ad esempio la fibrosi cistica, i deficit immunitari congeniti od anche la polmonite da *Clamidia* e la bronco-polmonite ab ingestis.

Per fare una corretta diagnosi differenziale è molto importante il dato anamnestico di quanti episodi di bronchiolite il bambino patisce perché un episodio isolato orienta su un'etiologia virale mentre numerosi episodi subentranti devono far pensare alla possibile presenza di deficit immunitari o di mucoviscidosi.

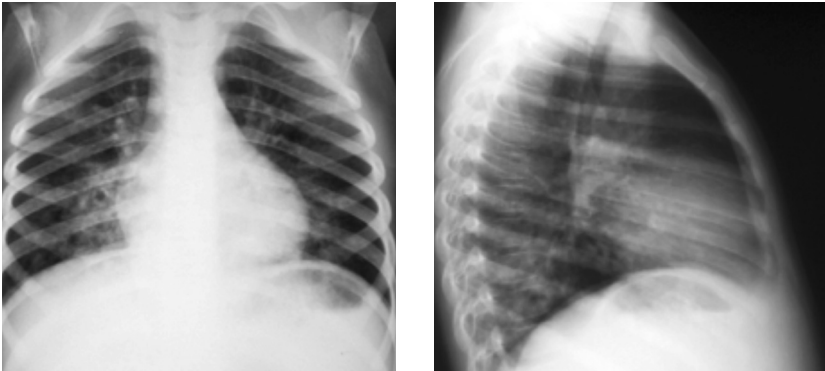
La terapia consiste essenzialmente in somministrazione di O<sub>2</sub>, umidificazione dell'aria e impiego di broncodilatatori.

## 5.2. Polmoniti interstiziali

Le polmoniti interstiziali sono quelle affezioni in cui viene maggiormente colpito l'interstizio polmonare rispetto agli spazi alveolari. L'interstizio è l'area che si trova tra i capillari polmonari e lo spazio alveolare. Questo spazio, in condizioni normali, contiene la giusta quantità di matrice del tessuto connettivo, fibroblasti e cellule infiammatorie come i macrofagi, mettendo in delicato rapporto alveoli e capillari e consentendo un efficace scambio gassoso. Quando l'interstizio è infiammato, si ispessisce; di conseguenza gli scambi gassosi sono compromessi e si altera così il normale rapporto ventilazione/perfusione.

A differenza delle polmoniti alveolari che sono di solito causate da batteri (soprattutto *S.pneumoniae*, *S. aureus*, *H. influenzae*, *K. Pneumoniae*), le polmoniti interstiziali riconoscono sovente un'etiologia virale in età prescolare (4 mesi-5 anni) e sono invece spesso provocate dai batteri defettivi (come *Mycoplasma*, *Chlamydia*, *Coxiella*) in età scolare (5-15 anni).

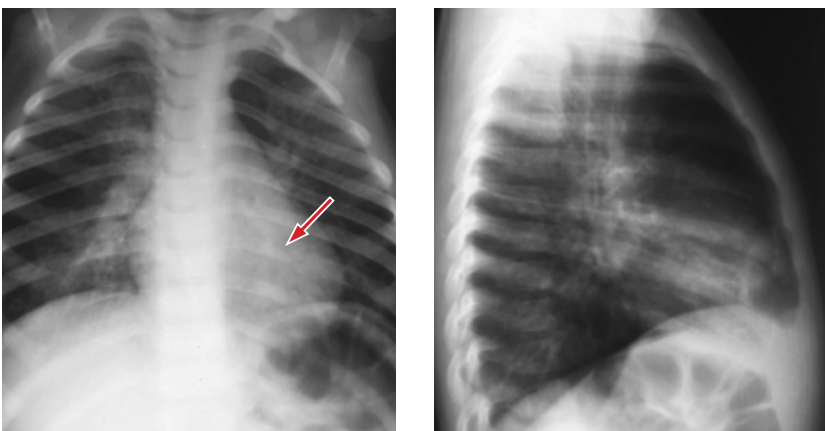
I virus più spesso chiamati in causa sono i Rhinovirus, i Virus Influenzali, i Virus Parainfluenzali, i Virus Respiratori Sinciziali, gli Enterovirus, i Coronavirus, alcuni ceppi di Adenovirus e i Coxackie virus di tipo A e B. La maggiore incidenza si ha durante l'autunno, l'inverno e l'inizio della primavera quando i bambini passano più tempo al chiuso ed a stretto contatto con gli altri. Oltretutto spesso succede che all'infezione virale,



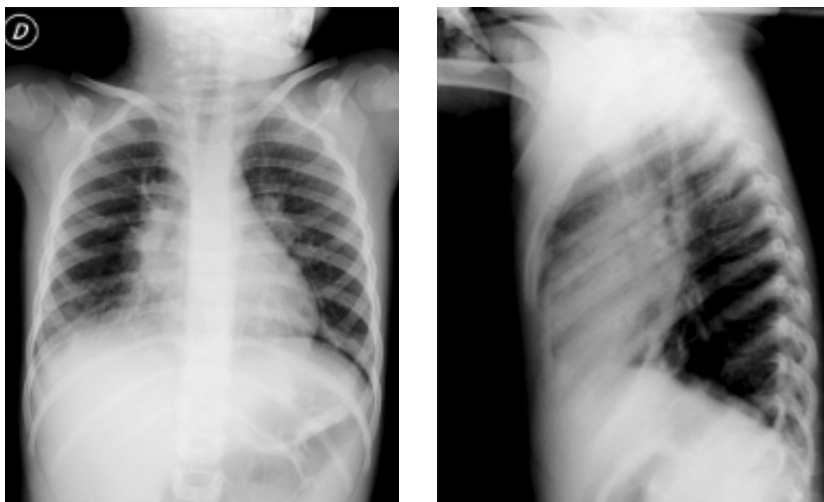
**Fig. 5.3.** Rx torace A.P. e L.L.: broncopolmonite da virus dell'influenza. Sfumata ipodiafanica in sede parailare destra, con parziale interessamento del lobo medio. Infiltrazione peribronchiale. Ombre ilari iperemiche. Intrappolamento aereo con incremento del diametro AP della gabbia toracica. Aia cardiaca nei limiti. Non lesioni pleuriche.

che ha già indebolito il sistema immunitario, si sovrapponga un'infezione batterica: si creano così le forme più severe di polmoniti.

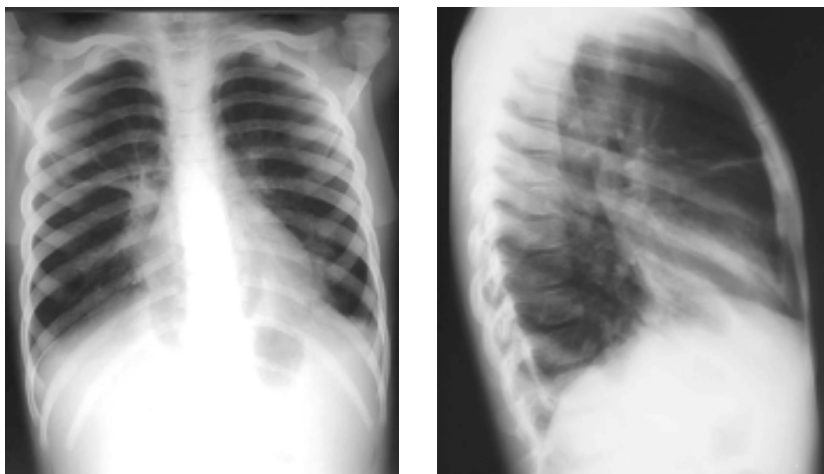
La polmonite interstiziale è di solito preceduta da un'infezione delle vie aeree superiori. L'esordio clinico è graduale: compare una febbre remittente ed irregolare associata a malessere generale, difficoltà respiratoria con tachipnea, cefalea anche molto intensa, artromialgie. La tosse è di tipo stizzoso con scarso o assente espettorato. Il dolore, se presente, è di solito retrosternale ed accentuato dai colpi di tosse. L'esame obiettivo del torace non evidenzia i classici segni clinici della polmonite quali



**Fig. 5.4.** Rx torace in 2P: broncopolmonite virale. Addensamenti a margini indistinti su entrambi gli ambiti polmonari, più evidenti in corrispondenza del lobo medio ed in sede retrocardiaca basale sinistra (freccia). Fine reticolazione della trama. Ombra ilare destra congesta e tumefatta. Aia cardiaca nei limiti.

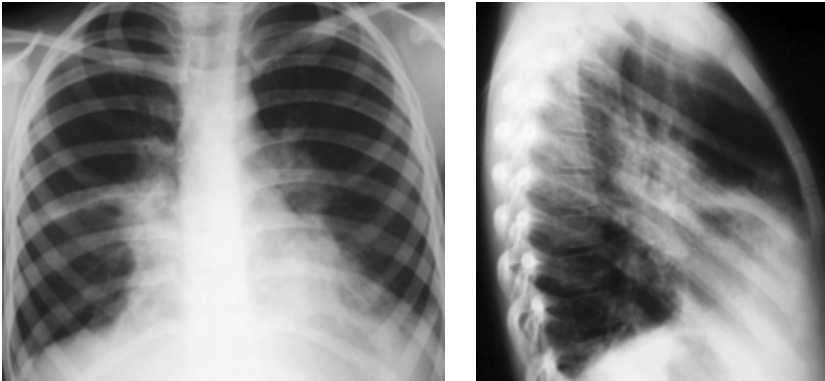


**Fig. 5.5. Rx torace in 2P:** polmonite da Mycoplasma. Addensamenti paracardiaci bilateralmente, più evidenti a destra, ove si nota parziale compromissione del lobo medio. Grosse-lane strie di peribronchite. Adenopatia ilare bilateralmente. Aia cardiaca in asse, nei limiti



**Fig. 5.6. Rx torace in 2P:** polmonite da Mycoplasma. Intrappolamento aereo con iperluminosità retrosternale. Diaframma abbassato. Addensamenti confluenti in prossimità del mediastino, con adenopatie ilari ed ispessimento della piccola scissura. Velatura di entrambi i seni costo-frenici. Addome globoso.

l'aumento del fremito vocale tattile alla palpazione, suono ottuso alla percussione, soffio tubarico o rantoli a piccole bolle all'ascoltazione, ma anzi può essere anche negativo. Le indagini di laboratorio non evidenziano leucocitosi neutrofila e la PCR risulta poco alterata (nelle forme da Chlamydia, Coxiella, Micoplasma) o anche normale (nelle forme virali).



**Fig. 5.7. Rx torace in 2P:** polmonite da *Mycoplasma*. Evidente irregolarità del profilo cardiaco, come per verosimile aree disventilanti limitrofe. Parziale interessamento del lobo medio. Fitta infiltrazione peribronchiale. Vistosa adenopatia ilare destra. Iperluminosità dei campi polmonari periferici. Velatura del seno costo-frenico laterale sinistro.

Un altro elemento diagnostico caratteristico di questo tipo di polmonite è la discrepanza tra i reperti radiologici, che dimostrano un evidente impegno polmonare, ed i reperti scarsi o assenti dell'esame obiettivo (la cosiddetta "dissociazione clinico-radiologica").

Il miglior strumento diagnostico è la radiografia del torace eseguita nelle due proiezioni. Essa mostra una diffusa compromissione dell'interstizio polmonare tendenzialmente bilaterale (aspetto reticolare della trama) con grossolane strie di peribronchite ilifughe associato ad intrappolamento aereo. Non ci sono zone consolidate, né c'è versamento pleurico. Quando esiste un coinvolgimento parenchimale le opacità appaiono "a vetro smeriglio". A ciò si associa un tipico incremento del meteorismo intestinale dovuto alla ingestione di aria da parte del piccolo paziente (Figure 5.3., 5.4.).

Come già detto, in età scolare le polmoniti interstiziali sono spesso causate da batteri come il *Mycoplasma pneumoniae*, la *Coxiella burnetii*, la *Chlamydia pneumoniae* e *Legionella pneumophila*.

Il *Mycoplasma* in particolare provoca una interstiziopatia diffusa, non "pura" in quanto ci può essere associata, in minor grado, anche una componente essudativa alveolare. Il quadro clinico è subdolo con tosse stizzosa e febbre di modesta entità. Se non adeguatamente curata, l'infezione da *Mycoplasma* si protrae a lungo poiché il germe rimane nelle vie aeree causando alla lunga la comparsa di bronchiectasie cilindriche soprattutto basali. Radiologicamente l'infezione si manifesta con una interstiziopatia diffusa e con addensamenti che

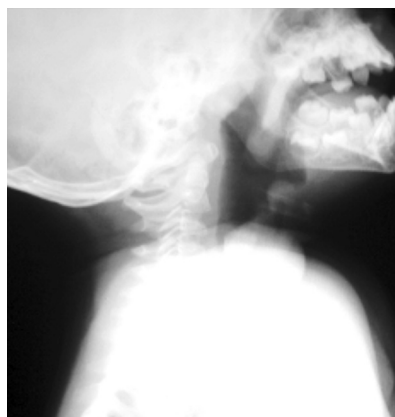
sono squisitamente a localizzazione parailare e paracardiaca bilaterale e che sfumano quindi i profili del cuore (il cosiddetto *cuore spinoso* o *shaggy heart*). Spesso si associano adenopatie ilari e un piccolo versamento pleurico (Figure 5.5., 5.6., 5.7.). Attenzione al fatto che anche l'edema polmonare dà tipicamente addensamenti paracardiaci ma nell'edema polmonare il cuore è ingrandito mentre nell'infezione da *Mycoplasma* il cuore è normale.

Esiste infine un altro germe che provoca classicamente il quadro radiologico del "cuore spinoso": la *Bordetella pertussis*, responsabile della *pertosse*. L'epidemiologia di questa malattia è stata oggi decisamente modificata dall'introduzione di programmi di vaccinazione con elevata efficacia protettiva e scarsa incidenza di effetti collaterali in età pediatrica. Va tuttavia segnalato che, sebbene la pertosse sia diventata meno frequente rispetto al passato, quadri clinici similari appaiono oggi sostenuti da *Bordetella parapertussis*.

### 5.3. Round pneumonia (polmonite rotonda)

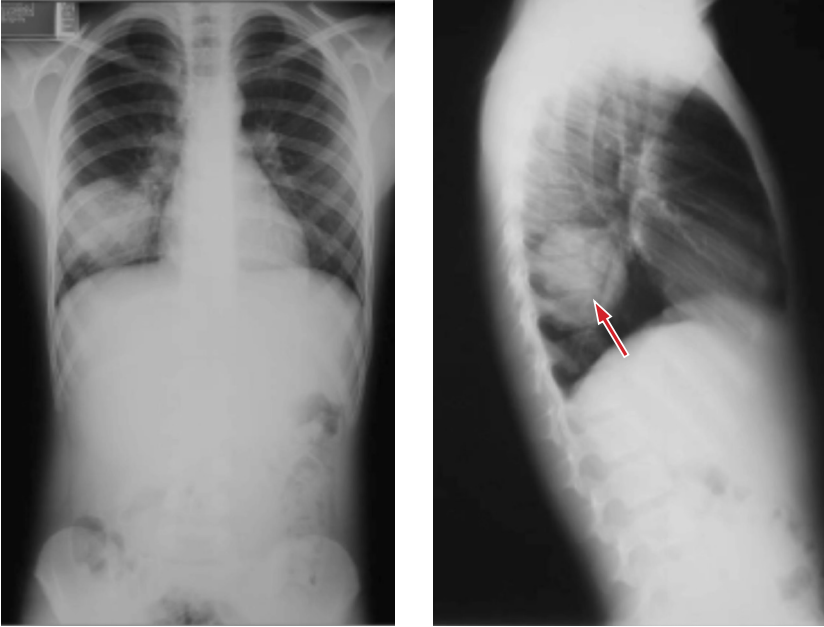È un tipo di polmonite che si vede spesso in età pediatrica e di rado in età adulta. Di solito colpisce la prima infanzia (intorno ai 5 anni); è inusuale dopo gli 8 anni poiché dopo questa età le vie aeree collaterali sono ben sviluppate.

La teoria proposta sul perché i bambini, a differenza degli adulti, vanno incontro ad una polmonite rotonda riguarda lo sviluppo delle comunicazioni interalveolari e delle vie aeree collaterali (i pori di Kohn ed i canali di Lambert) che, quando si sviluppano, consentono il passaggio di aria tra i segmenti e sottosegmenti parenchimali. Negli adulti essi consentono la diffusione laterale dell'infezione attraverso un lobo causando la polmonite lobare; nei bambini queste vie aeree collaterali invece non si sono ancora pienamente sviluppate e di conseguenza la diffusione dell'infezione rimane limitata dando luogo alla polmonite rotondeggiante (Figure 5.9., 5.10., 5.11.).

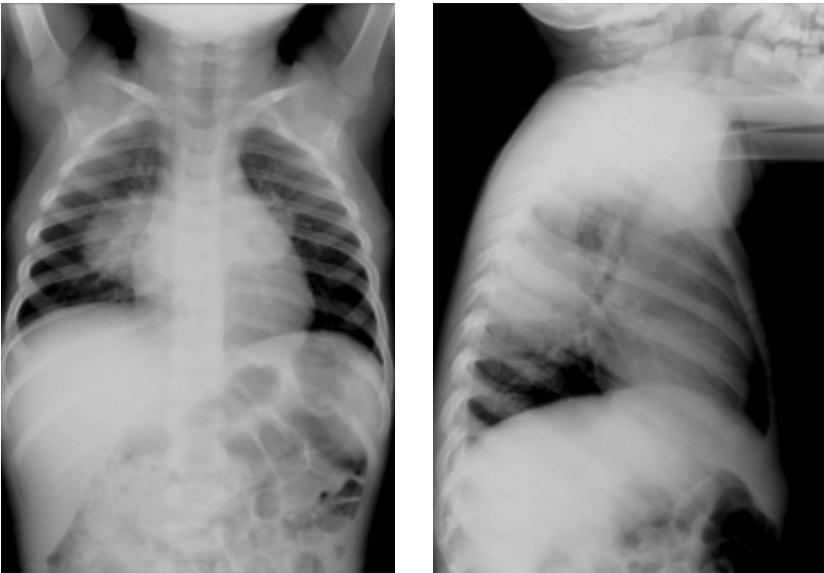


**Fig. 5.8. Rx laterale del collo:** epiglottite. Vistosa tumefazione dell'epiglottide (freccia) che assume aspetto rotondeggiante con morfologia "a ciliegia". Dilatazione aerea dell'ipofaringe.

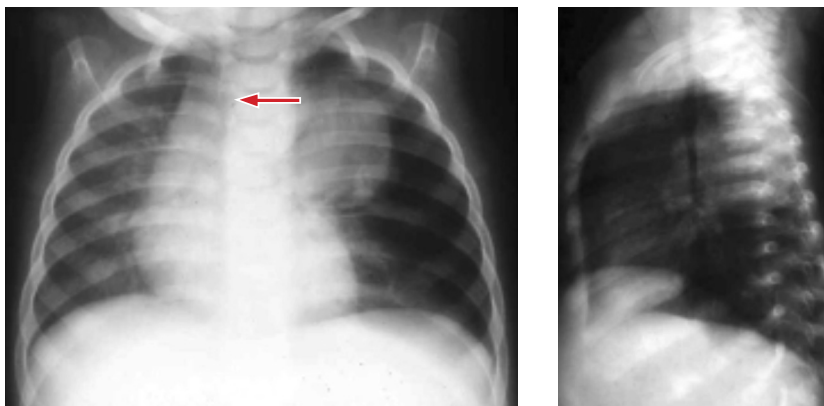




**Fig. 5.9. Rx torace in 2P:** round pneumonia. Opacità tondeggianti omogenea, a margini netti e regolari, alla base polmonare di destra, con broncogramma aereo (freccia). Aia cardiaca nei limiti. Non versamento pleurico. Ingrandimento del fegato.



**Fig. 5.10. Rx torace in 2P:** round pneumonia bilaterale. Presenza di opacità tondeggianti in corrispondenza di entrambi gli ili, con maggiore evidenza a destra, a localizzazione posteriore. Aia cardiaca nei limiti. Non versamento pleurico.



**Fig. 5.11. Rx torace in 2P:** diagnosi differenziale tra round pneumonia e cisti broncogena. Opacità tondeggiante, a margini netti e regolari, in prossimità dell'angolo tracheo-bronchiale sinistro, con lieve deviazione della trachea (freccia) e del mediastino verso destra.

L'agente infettivo è un batterio, di solito *L'Hemophilus influenzae*, che più spesso determina nel bambino un'otite media catarrale e purulenta ed un'epiglottite (con rigonfiamento "a ciliegia" dell'epiglottide, febbre alta, tirage e cornage) (Figura 5.8.). Un altro agente spesso responsabile è lo *Streptococcus pneumoniae*.

Il quadro clinico della polmonite rotonda è quello tipico di un'affezione delle basse vie respiratorie: febbre elevata, dispnea, tosse, leucocitosi etc.

Radiograficamente questo tipo di polmonite appare tondeggiante (anziché di forma segmentaria o subsegmentaria) e tende ad avere margini regolari. Si verifica più comunemente nei segmenti superiori dei lobi inferiori e nella maggior parte dei casi (98%) è solitaria.

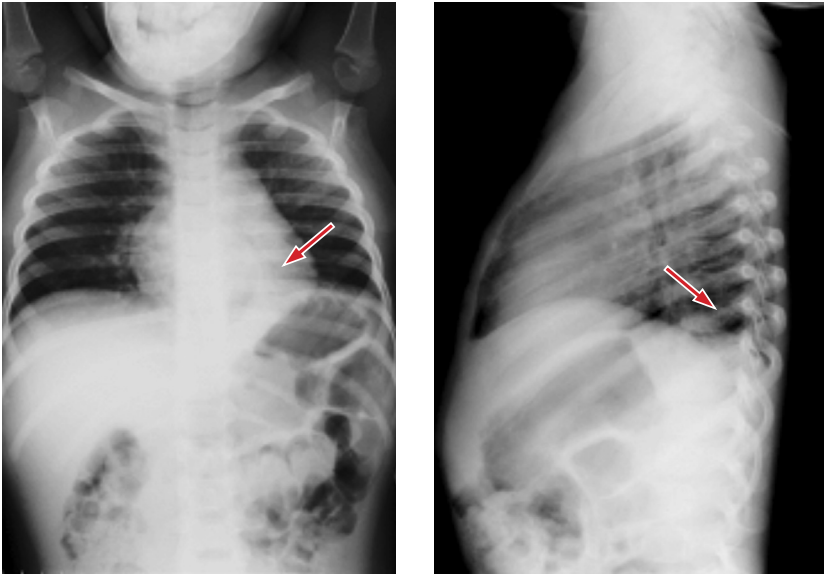
È spesso presente broncogramma aereo.

Se la polmonite rotonda viene diagnosticata con sicurezza, non richiede ulteriori indagini. Con la terapia antibiotica e la risoluzione dei sintomi non richiede neanche follow-up.

Se viene eseguita una radiografia di follow-up, il 95% dei casi si risolve di solito dopo circa 10 giorni. Solo una minoranza di casi (5%) progredisce verso la polmonite lobare.

L'aspetto rotondo della opacità pone ovviamente dei problemi di diagnosi differenziale.

In particolare nei bambini va posta la diagnosi differenziale con le masse polmonari, le cisti broncogene, il neuroblastoma, la adenomatosi cistica polmonare, le metastasi polmonari, i micetomi, l'atelettasia rotondeggiante (Figura 5.11.).



**Fig. 5.12.** Rx torace in 2P: polmonite retrocardiaca basale sinistra. Addensamento omogeneo in sede retrocardiaca basale sinistra (segmento posteriore del lobo inferiore). Importanza della proiezione laterale nella visualizzazione degli addensamenti posteriori (freccie).

#### 5.4. Polmonite retrocardiaca basale sinistra

Un tipo di polmonite molto insidiosa che può sfuggire all'occhio del radiologo è la polmonite che si localizza in sede retrocardiaca basale sinistra. In questo caso l'opacità si proietta, nella proiezione AP, esattamente dietro l'ombra cardiaca, senza debordare da essa, facendo solo apparire il cuore più opaco. Ci si accorge dell'addensamento del lobo inferiore di sinistra anche per la presenza di broncogramma aereo retrocardiaco (attenzione: la presenza di broncogramma aereo retrocardiaco nel neonato è normale mentre nel lattante e nel bambino della prima infanzia è segno di un consolidamento polmonare). L'esecuzione dell'esame radiografico nelle due proiezioni aiuta a fare la diagnosi (Figura 5.12.).

#### 5.5. Tubercolosi

La tubercolosi è un'infezione micobatterica cronica, progressiva, spesso con un periodo di latenza che segue l'infezione iniziale. Di solito è causata da *Mycobacterium tuberculosis* (per la quale gli esseri umani rappresentano il principale serbatoio) ma talvolta può essere causata

da specie differenti di micobatteri (ad esempio *M. bovis*, *M. avium*, *M. africanum*, e *M. microti*, che insieme al *M. tuberculosis* vengono definiti come *Mycobacterium tuberculosis complex*). Essa interessa più frequentemente i polmoni (con sintomi rappresentati da tosse, febbre, calo ponderale e malessere) ma colpisce anche lo scheletro, gli organi addominali ed il sistema nervoso centrale.

La tubercolosi si acquisisce quasi esclusivamente per via aerea attraverso l'inalazione di particelle sospese nell'aria (*droplet nuclei*) contenenti *M. tuberculosis*. Queste particelle vengono diffuse da persone affette da tubercolosi polmonare o laringea attiva il cui escreato contiene un numero significativo di microrganismi. La diffusione di droplet avviene durante tutte le manovre di espirazione forzata come per esempio la tosse o il canto. Le persone con lesioni polmonari escavate sono particolarmente contagiose a causa dell'alto numero di batteri contenuti nella lesione.

Il nucleo della gocciolina (particelle di diametro  $< 5 \mu$ ) contenente i bacilli tubercolari può rimanere sospeso nell'aria di un locale per diverse ore, aumentando la probabilità di trasmissione. Tuttavia, una volta che le goccioline raggiungono una superficie, è difficile che i microrganismi ritornino in sospensione nell'aria (p. es., spazzando il pavimento, scuotendo lenzuola) come particelle respirabili. Anche se queste azioni sono in grado di riportare nell'aria delle particelle contenenti micobatteri, queste particelle acquisiscono dimensioni troppo grandi per raggiungere le superfici alveolari, sede in cui inizia l'infezione. Il contatto con il cibo o con attrezzature contaminate (p. es., superfici di apparecchiature, respiratori etc.) non sembrano agevolare la diffusione.

La tubercolosi può manifestarsi in 3 fasi:

- Infezione primaria
- Infezione latente
- Malattia attiva

I bacilli del *M. tuberculosis* inizialmente causano un'infezione primaria che solo raramente provoca una malattia acuta. La maggior parte (circa il 95%) delle infezioni primarie è asintomatica ed è seguita da un'infezione latente. Una percentuale di infezione latente si può riattivare manifestando la sintomatologia della malattia.

L'infezione generalmente non è trasmissibile nella fase primaria e non è mai contagiosa nella fase latente.

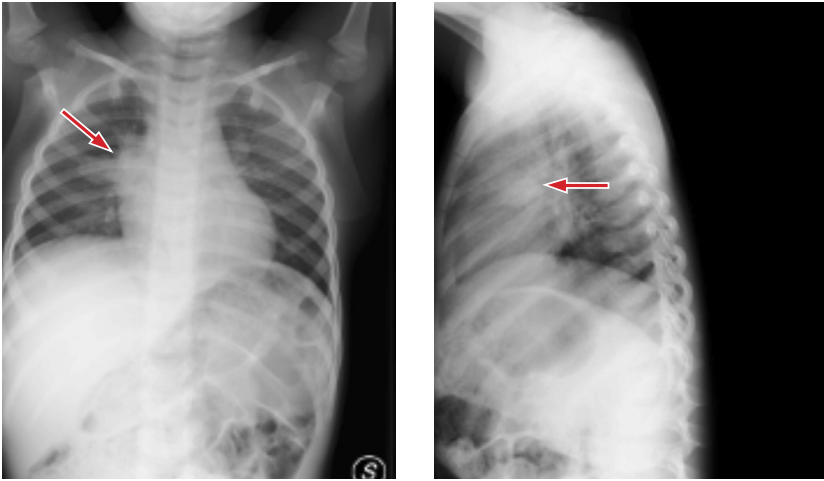


Fig. 5.13. Rx torace in A.P. e L.L.: complesso primario con adenite. Circostritto addensamento, a margini sfumati, in sede paravolare destra con ingrandimento adenopatico ilare omolaterale (freccie). Aia cardiaca nei limiti. Non lesioni pleuriche.

### 5.5.1. Infezione primaria e latente

Per contrarre l'infezione è necessaria l'inalazione di particelle sufficientemente piccole in grado di attraversare le barriere di difesa delle vie respiratorie superiori sino alle diramazioni bronchiali più periferiche, solitamente negli spazi aerei subpleurici del lobo medio o dei lobi inferiori. Le goccioline di dimensioni più grandi tendono a depositarsi nelle prime vie aeree e di solito non provocano infezione.

Per iniziare l'infezione, i bacilli di *M. tuberculosis* devono essere ingeriti dai macrofagi alveolari. I bacilli che non vengono uccisi dai macrofagi si replicano al loro interno, e in ultima fase, uccidono il macrofago (con l'aiuto di linfociti CD8); le cellule infiammatorie sono attratte dal focolaio causando un infiltrato polmonare che dà origine ai caratteristici tubercoli riscontrabili all'esame istologico.

Il quadro radiografico mostra generalmente un piccolo addensamento a margini sfumati con coinvolgimento adenopatico alquanto rilevante. Raramente si apprezza la stria linfangitica del complesso primario (Figura 5.13.).

Nelle prime settimane di infezione, alcuni macrofagi infetti migrano verso i linfonodi regionali (p. es., ilari, mediastinici) da dove accedono al flusso sanguigno. I microrganismi possono così diffondersi per via ematogena in particolare nella porzione apicale-posteriore dei polmoni, nelle ossa lunghe, nei reni, nei corpi vertebrali, nelle meningi etc.

L'infezione latente si verifica dopo la maggior parte delle infezioni primarie. Nel circa 95% dei casi, dopo circa 3 settimane di diffusione incontrollata, il sistema immunitario controlla la replicazione batterica, solitamente prima che si sviluppino sintomi o segni. I focolai di bacilli nel polmone o nelle altre sedi si trasformano in granulomi a cellule epitelioidi che possono avere centri caseosi o necrotici. I bacilli tubercolari possono sopravvivere in queste lesioni per anni; ed è l'equilibrio tra il sistema immunitario dell'ospite e la virulenza microbica che determina l'esito dell'infezione ovvero la risoluzione senza trattamento oppure lo sviluppo di un'infezione quiescente o attiva. I focolai infettivi possono lasciare noduli di tessuto cicatriziale agli apici di uno o di entrambi i polmoni (foci di *Simon*). Questi, solitamente, si formano dopo una diffusione per via ematogena da un altro sito dell'infezione o da piccole aree di consolidazione (foci di *Ghon*). Un focus di Ghon con coinvolgimento linfonodale viene definito *complesso di Ghon*; se calcificato, viene chiamato *complesso di Ranke*.

La **tubercolosi primaria extrapolmonare**, qualunque sia il sito, può talvolta manifestarsi senza evidenza di coinvolgimento polmonare. La più frequente manifestazione extrapolmonare è la linfadenopatia; tuttavia la più temuta è la meningite per la sua elevata mortalità nei soggetti molto giovani e molto anziani.

### 5.5.2. Malattia attiva

Le persone sane che vengono infettate dalla tubercolosi hanno circa il 5-10% di rischio nel corso della vita di sviluppare la malattia attiva, sebbene la percentuale vari in modo significativo in base all'età e alla presenza di altri fattori di rischio.

Nel 50-80% di coloro che sviluppano malattia attiva, la tubercolosi si riattiva entro i primi 2 anni ma ciò può avvenire anche decenni più tardi.

Ogni organo inizialmente raggiunto per via ematogena può essere un sito di riattivazione, ma gli apici polmonari rappresentano il sito più frequente, verosimilmente per la presenza di una maggiore tensione di O<sub>2</sub>. I focolai di Ghon e i linfonodi ilari sono siti di riattivazione molto meno frequenti.

Le condizioni che compromettono l'immunità cellulare (essenziale per la difesa contro la tubercolosi), come ad esempio l'infezione da HIV, facilitano notevolmente la riattivazione.

In alcuni pazienti la malattia attiva si sviluppa in seguito a una reinfezione piuttosto che per la riattivazione di una malattia latente. La reinfezione è il meccanismo più probabile nelle aree dove la tubercolosi è endemica, dove i pazienti sono soggetti a una sovraesposizione di carica infettiva. La riattivazione di un'infezione latente predomina nelle zone a bassa prevalenza. In un dato paziente, è difficile discriminare se la malattia attiva sia il risultato di una reinfezione o di una riattivazione.

La tubercolosi danneggia i tessuti attraverso un meccanismo di ipersensibilità ritardata, provocando tipicamente una necrosi granulomatosa con aspetto caseoso all'esame istologico.

Le lesioni polmonari post-primarie sono tipicamente ma non necessariamente cavitari, specialmente in pazienti immunodepressi con una ridotta ipersensibilità ritardata.

Per quanto riguarda la sintomatologia, nella tubercolosi polmonare attiva, anche in caso di malattia moderata o grave, i pazienti possono non avere sintomi eccetto "una sensazione di malessere", insieme ad anoressia, inappetenza, perdita di peso e astenia che progrediscono gradualmente nell'arco di diverse settimane; possono anche lamentare sintomi più specifici. La tosse è il sintomo più frequente. Dapprima può essere scarsamente produttiva con espettorato giallo o verde, generalmente al risveglio mattutino; in seguito, con la progressione della malattia, può diventare più produttiva. L'emottisi si verifica solo nella tubercolosi cavitaria (causata da danneggiamento dei granulomi sulla parete dei vasi sanguigni ma a volte causata dalla crescita di funghi in una lesione cavitaria).

Una febbre è frequente, ma non costantemente osservata. Le sudorazioni notturne profuse sono un sintomo classico, ma non sono né frequenti né specifiche della tubercolosi. La dispnea può derivare da interessamento parenchimale del polmone, da pneumotorace spontaneo, oppure da una pleurite tubercolare.

Le anomalie radiologiche sono variabili e sono rappresentate da un variegato spettro di lesioni che, se vengono descritte come entità patologiche distinte, comprendono: focolaio parenchimale, stria di linfangite, coinvolgimento dei linfonodi, epatizzazione, tubercoloma, tubercolosi miliare, escavazione, pleurite/pericardite, fibrosi/necrosi (Figura 5.14.).

Come già detto nell'infezione primaria il focolaio parenchimale non sempre si identifica sul radiogramma; le linfoadenomegalie sono ilari e mediastiniche e di solito prevalgono da un lato; più raramente possono causare compressione sulle vie aeree limitrofe a cui segue erosione, ulcerazione, infiltrazione, passaggio intrabronchiale del materiale caseoso e formazione di tessuto di granulazione. Il versamento pleurico è comune negli adulti.



Nell'infezione post-primaria il quadro polmonare di solito è caratterizzato da un infiltrato "a chiazze", disomogeneo, nei segmenti apicali o posteriori dei lobi superiori o nel segmento superiore dei lobi inferiori. Sono rari il versamento pleurico e l'ingrandimento linfonodale. Vi è cavitazione che può evolvere in diffusione broncogena caratterizzata da infiltrati "a chiazze" multiple.

La disseminazione ematogena intrapolmonare dei bacilli determina invece il pattern miliare.

La miliare può essere :

- a noduli fini (da 1 mm a 3 mm), con aspetto a "a tempesta di neve" (Figure 5.15., 5.16.)
- a noduli grossolani o macronodulare (da 3 mm a 10 mm)

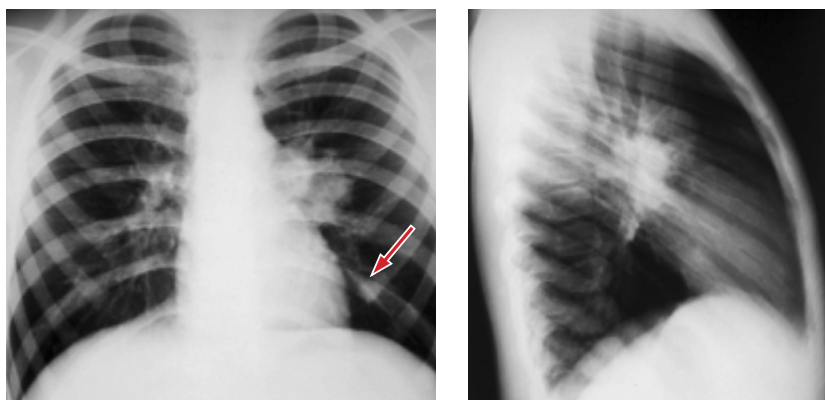
I noduli fini sono tipici della disseminazione acuta, immediata. I noduli più grossolani compaiono quando la miliare evolve più lentamente.

Un quadro similmiarico può essere causato anche da altre affezioni come ad esempio la Candida, l'Istiocitosi X od una infiltrazione leucemica.

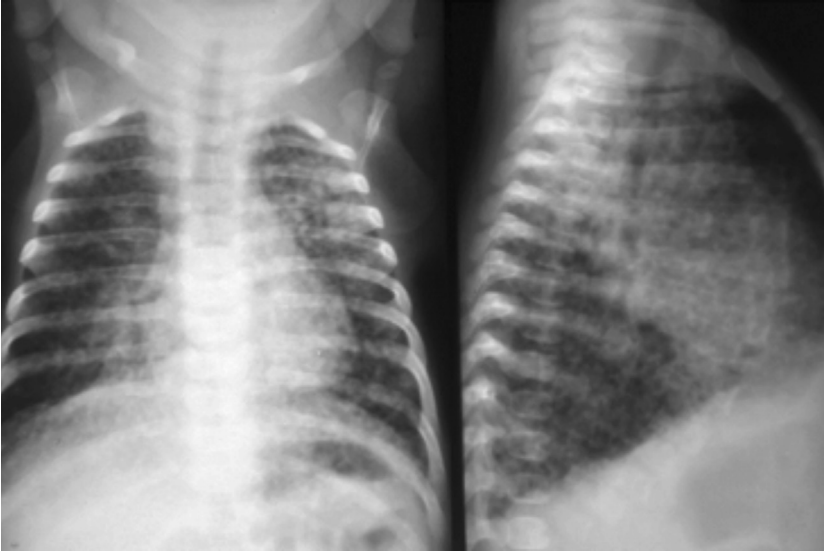
Le epatizzazioni parenchimali possono, già all'esordio, andare incontro a cavitazione. Sedi tipiche sono i segmenti apicale e posteriore del lobo superiore ed il segmento apicale del lobo inferiore. Le cavità "vere" vanno distinte dalle bronchiectasie da trazione.

Si associa anche in una percentuale di casi il versamento pleurico.

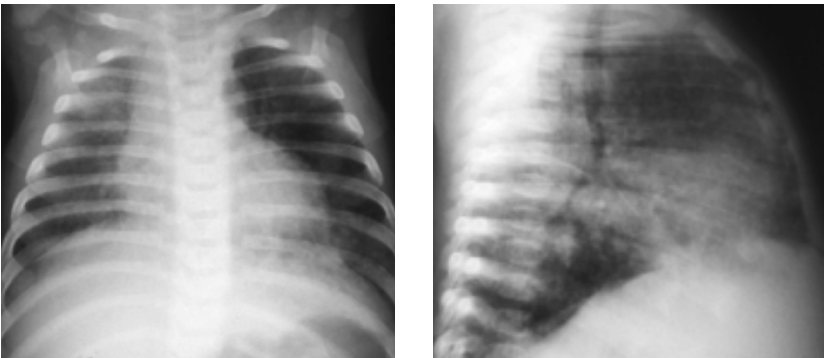
I tubercolomi sono granulomi più grandi di un centimetro e nel 20-30% dei casi presentano calcificazioni all'esame radiografico.



**Fig. 5.14. Rx torace in 2P:** adenopatia ilare sn da tbc. Grossolana adenopatia ilare sinistra, con opacità limitrofe e nodulo periferico parzialmente calcifico alla base polmonare omolaterale (freccia). Aia cardiaca nei limiti. Non versamento pleurico.

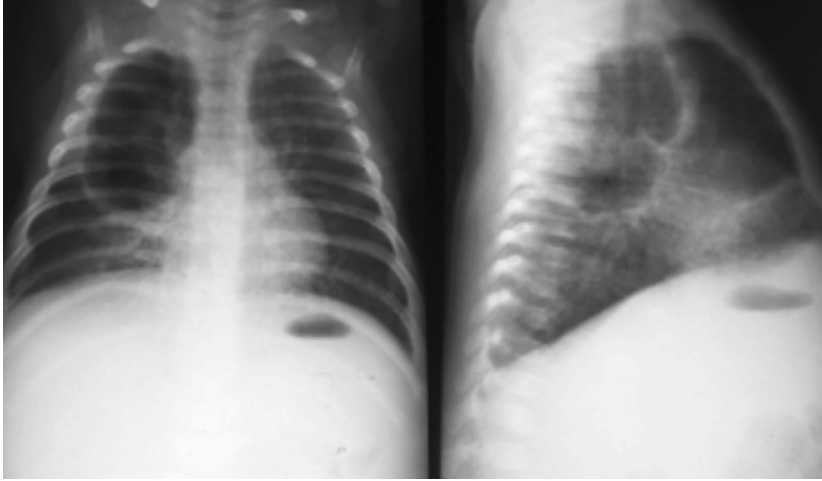


**Fig. 5.15. Rx torace in 2P: tbc miliare classica.** Nodulazione diffusa su entrambi gli ambiti polmonari, confluyente alla base polmonare di destra e nel lobo superiore di sinistro con aspetto “a tempesta di neve”. Intrappolamento aereo. Ili congesti. Aia cardiaca in asse, normale per forma e volume. Non lesioni pleuriche.

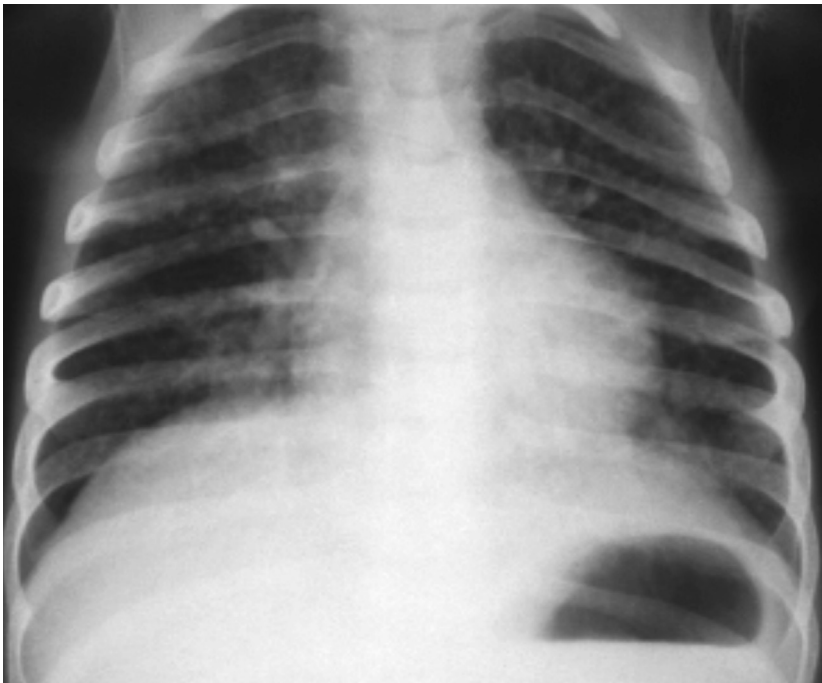


**Fig. 5.16. Rx torace in 2P: tbc miliare discreta.** Nodulazione circoscritta prevalentemente alla base polmonare sinistra. Fine reticolazione della trama. Intrappolamento aereo. Aia cardiaca nei limiti.

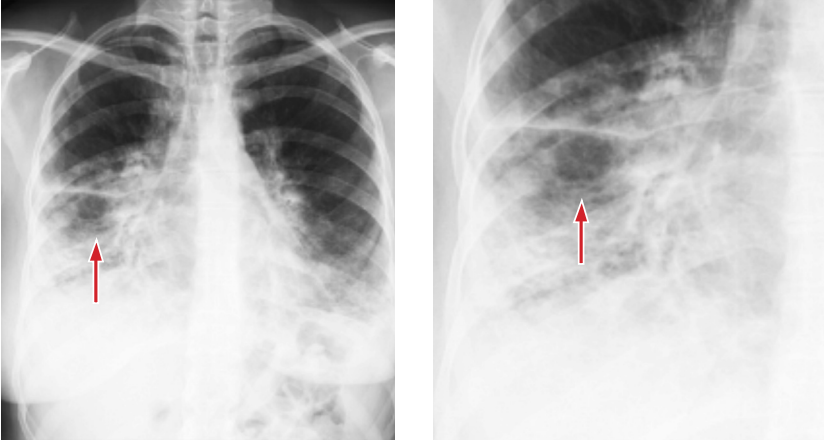
La tubercolosi primaria è comunemente osservata nei bambini. Negli adulti la tubercolosi può essere da riattivazione di un vecchio focolaio, dopo vaccino BCG, per reinfezione esogena (rara) o per diretta continuazione dell'infezione primaria (Figure 5.17., 5.18., 5.19., 5.20.). Complicanza delle lesioni tubercolari disseminate sono le lesioni scheletriche ed osteoarticolari. (Figure 5.21., 5.22.).



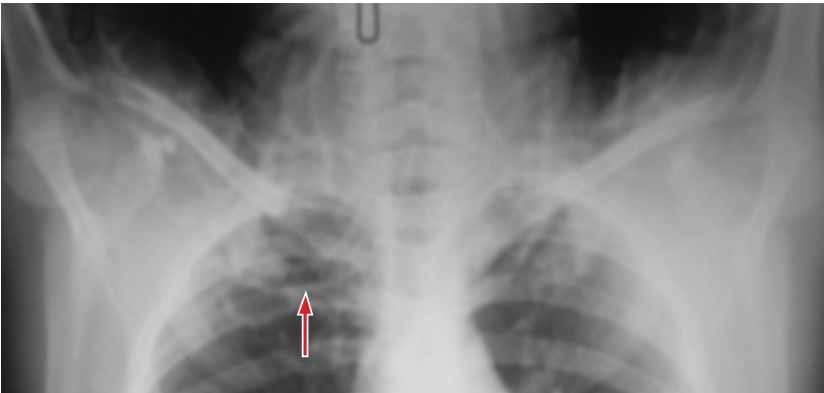
**Fig. 5.17. Rx torace in 2P:** tbc miliare con formazione bollosa successiva a manifestazioni bronchiolo-ostruttive. Nodulazione diffusa su entrambi gli ambiti polmonari con formazione bollosa biloculata (vedi proiezione L.L.) nel lobo superiore di destra. Intrappolamento aereo. Addensamento parziale del lobo medio. Diffusa reticolazione della trama. Aia cardiaca nei limiti. Addome gliboso.



**Fig. 5.18. Rx torace AP:** miliare macronodulare. Nodulazione grossolana, con aspetto fioccoso, più evidente in sede basale destra. Fine reticolazione della trama. Ili congesti. Cuore nei limiti. Non lesioni pleuriche. Epatomegalia.

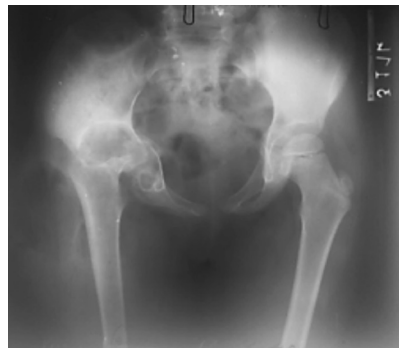

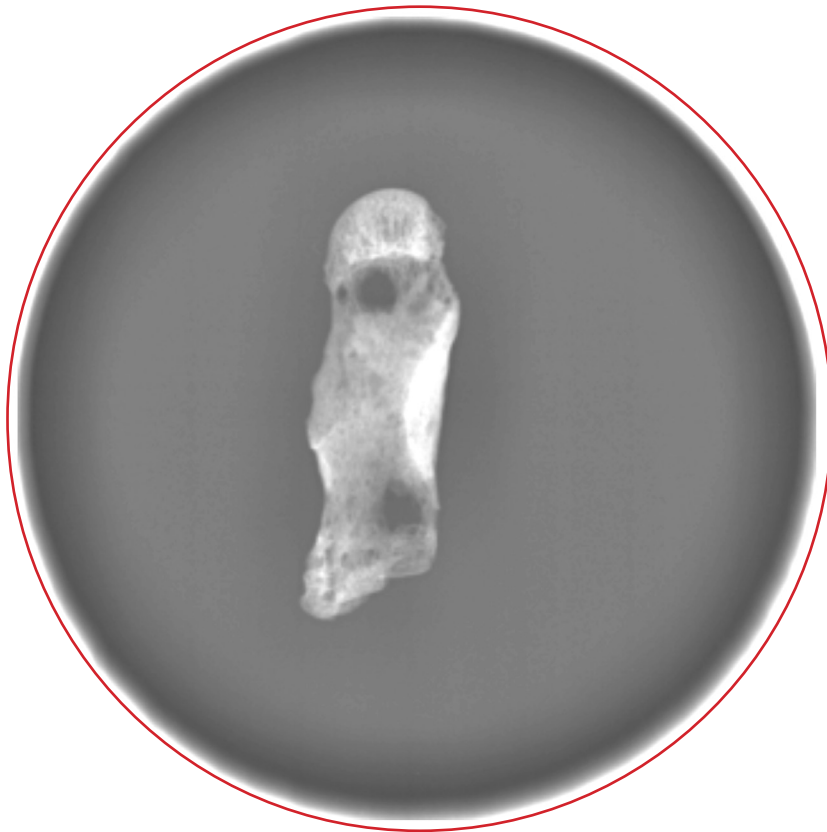
**Fig. 5.19. Rx torace A.P. con dettaglio della regione basale destra:** tbc lesione basale destra escavata (freccie) nella giovane madre del precedente paziente con miliare. Coesiste vistosa adenopatia ilare destra ed ispessimento della piccola scissura e della pleura parietale omolaterale.



**Fig. 5.20. Rx apici polmonari:** false immagini di escavazione in entrambe le regioni apicali per sovrapposizione delle trecce dei capelli (freccia).

**Fig. 5.21. Rx bacino AP:** coxite da tbc. Esiti di coxite tubercolare, con risalita e lateralizzazione del collo femorale di destra. Frammentazione della testa femorale di questo lato e formazione di neocotile centrale con "protrusio acetabuli".





**Fig. 5.22.** Rx ingrandimento IV metacarpo in reperto scheletrico di giovane adulto del II sec d.C. (scavo archeologico area sepolcrale presso follonica di Casal Bertone - Roma): spina ventosa tubercolare. Diffuso rigonfiamento dell'osso, con aspetto "soffiato". Zone di sclerosi in prossimità delle corticali alternate ad aree di assottigliamento. All'interno dell'osso si evidenziano manifestazioni osteolitiche multiple tondeggianti (per gentile concessione della dott.ssa P. Catalano).

## 5.6. Deficit immunitari

I disturbi da immunodeficienza determinano una disfunzione del sistema immunitario che provoca la comparsa di infezioni ricorrenti, di solito più gravi del normale e con una durata più lunga del solito.

Le immunodeficienze possono essere *primitive* o *secondarie*. Nelle forme primitive i disturbi si manifestano generalmente durante la prima o la seconda infanzia anche se alcuni disturbi da immunodeficienza primaria possono non essere riconosciute fino all'età adulta.

Nelle forme secondarie i disturbi si sviluppano generalmente più avanti nel corso della vita e spesso derivano dall'uso di certi farmaci

o conseguono ad un'altra malattia, come il diabete o l'infezione da virus dell'immunodeficienza umana (HIV). Sono più diffusi rispetto ai disturbi da immunodeficienza primaria.

Le immunodeficienze vengono anche distinte in forme *umoral*i (che coinvolgono i linfociti B), *cellulari* (che coinvolgono i linfociti T) e *miste*. Il componente interessato del sistema immunitario può essere mancante, ridotto o alterato e malfunzionante.

Ne esistono circa 100 tipi; le forme più frequenti sono la agammaglobulinemia (*sindrome di Bruton*) e le ipogammaglobulinemie. I bambini con disturbi da immunodeficienza tendono a sviluppare, come già detto, infezioni ricorrenti. Generalmente le prime a comparire sono sinusiti, bronchiti, otiti che si ripresentano con alta frequenza. La maggior parte dei soggetti sviluppa infine infezioni batteriche gravi che persistono, ricorrono o portano a complicanze. Ad esempio, mal di gola e sindromi da raffreddamento possono complicarsi sfociando in una polmonite a volte causata da un organismo che normalmente, in soggetti immunocompetenti,

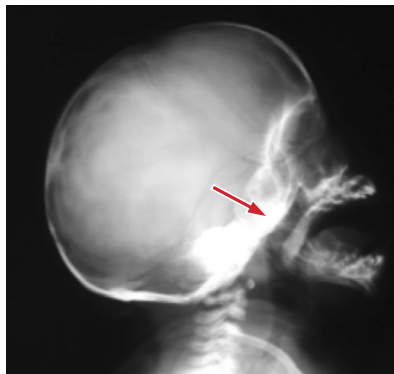


Fig. 5.23. Rx cranio in laterale: agammaglobulinemia. Assenza completa del tessuto adenoideo (freccia), con canale rino-faringeo alquanto ampio per l'età.

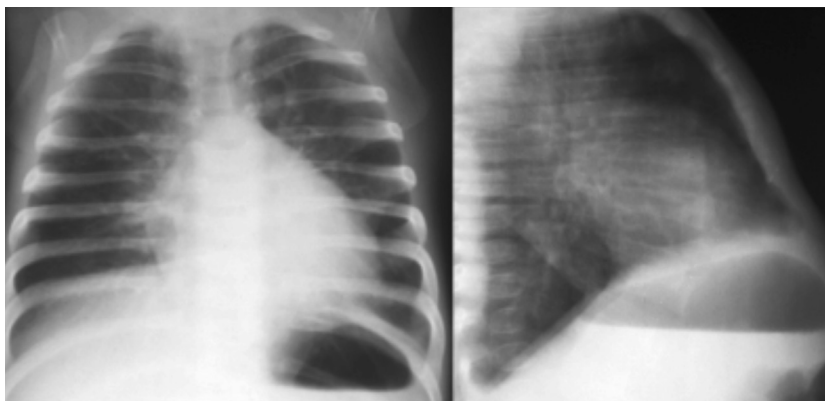
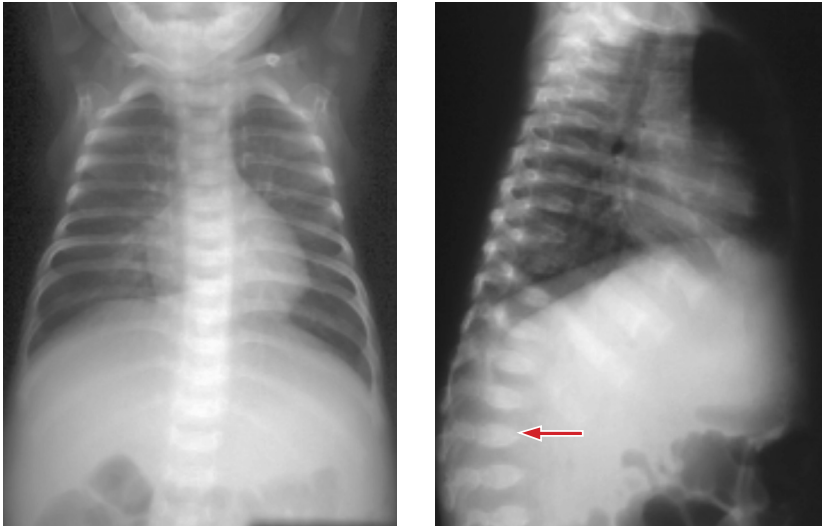
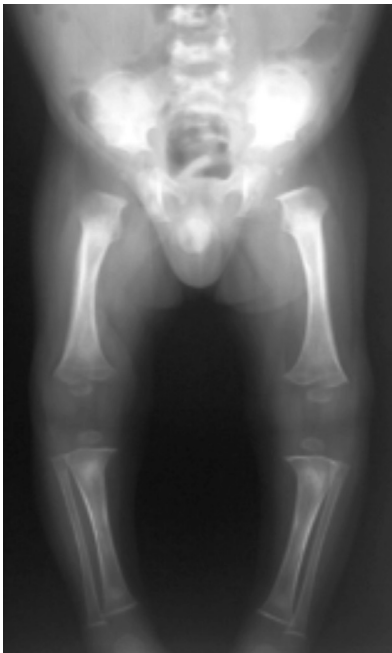

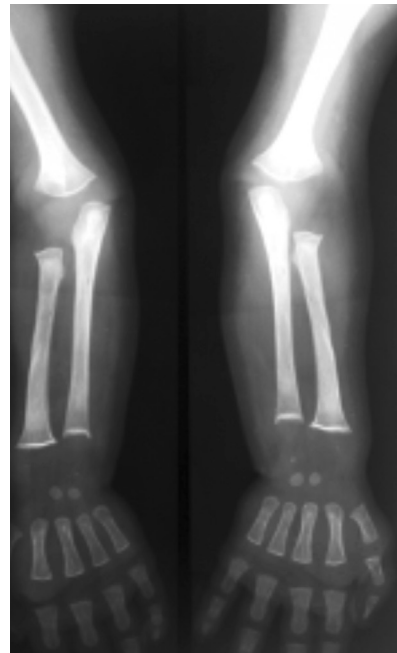
Fig. 5.24. Rx torace in 2P: agammaglobulinemia. Peduncolo vascolare molto stretto per mancata rappresentazione della ghiandola timica; i due lobi superiori sono a contatto diretto sulla linea mediana. Sfumato addensamento del lobo medio. Peribronchite. Aia cardiaca nei limiti.



**Fig. 5.25. Rx torace in 2P:** deficit di adenosina deaminasi (ADA). Corpo vertebrale di forma ovoidale nella proiezione L.L. (aspetto "a proiettile"; freccia). Riduzione della distanza interpeduncolare. Costole di lunghezza inferiore alla norma con metafisi svasate.



**Fig. 5.26. Rx bacino arti inferiori A.P.:** deficit di ADA. Ali iliache squadrate con tetti acetabolari orizzontali. Femori e tibie di lunghezza inferiore alla norma con metafisi svasate.



**Fig. 5.27. Rx arti superiori:** deficit di ADA. Le ossa lunghe degli arti superiori mostrano alterazioni simili a quelle degli arti inferiori, con metafisi svasate e lunghezza inferiore alla norma.



non provoca infezioni gravi (come *Pneumocystis*, miceti o Citomegalovirus). Di solito i bambini con deficit immunitari presentano una ipotrofia del tessuto linfatico e quindi non hanno le adenoidi, reperto evidenziabile eseguendo una radiografia del cranio in laterale con valutazione dell'epifaringe (Figura 5.23.).

All'esame radiografico del torace si osserva la presenza di broncopolmoniti ricorrenti che, ledendo la parete dei bronchi, causano la comparsa di bronchiectasie che arrivano anche ad essere suppuranti con broncorrea ed espettorazione di una grande quantità di materiale purulento spesso giallo-verdastro. In questo caso si deve fare la diagnosi differenziale con la fibrosi cistica (Figure 5.24., 5.25., 5.26., 5.27.).

## 5.7. Infezioni polmonari da funghi: aspergillosi

L'aspergillosi broncopolmonare allergica è una reazione polmonare allergica a un tipo di micete (più comunemente *Aspergillus fumigatus*) rara nei soggetti sani (aspergillosi primaria) ma non rara nei soggetti defedati, nei pazienti con asma o con fibrosi cistica.

Il fungo *Aspergillus fumigatus* prolifera nel terreno, nella vegetazione in decomposizione, nei cibi, nelle polveri e nell'acqua. Alcuni soggetti che inalano il fungo potrebbero diventare sensibili e sviluppare una reazione allergica cronica. Altri funghi, compresi *Penicillium*, *Candida*, *Curvularia* e *Helminthosporium*, possono dar luogo a una malattia identica. In alcuni pazienti, gli effetti della reazione allergica si combinano agli effetti del micete danneggiando le vie aeree e i polmoni.

L'aspergillosi broncopolmonare allergica differisce dalla polmonite. Le polmoniti infatti sono infezioni polmonari solitamente causate da batteri, virus e da gran parte dei miceti. Per contro, nell'aspergillosi broncopolmonare allergica il micete in realtà non invade e distrugge direttamente il tessuto polmonare, bensì colonizza il muco presente nelle vie aeree di soggetti affetti da asma o fibrosi cistica (patologie in cui sono spesso presenti grandi quantità di muco) e causa un'inflammazione allergica ricorrente. Gli alveoli polmonari sono riempiti soprattutto da ammassi di eosinofili. Inoltre si può verificare un incremento delle cellule mucosecarnenti. Se la malattia ha causato una lesione estesa, l'inflammazione può provocare una dilatazione permanente delle vie aeree centrali con bronchiectasie. Infine è probabile che i polmoni vadano incontro a fenomeni cicatriziali.

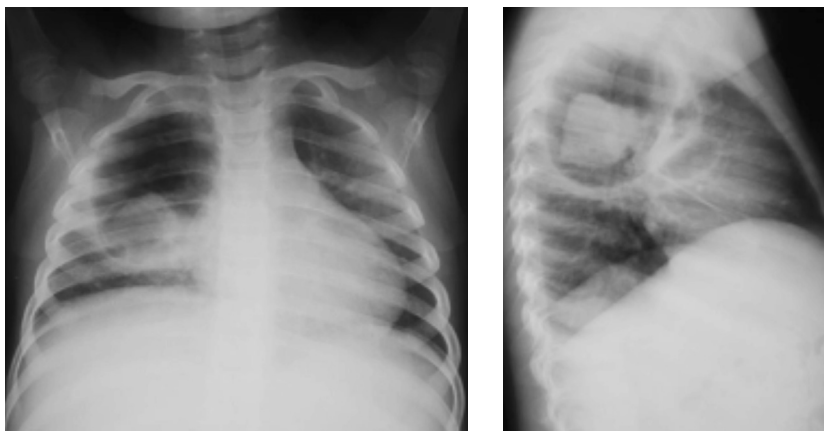


Fig. 5.28. Rx torace in 2P: aspergilloma in polmonite bollosa. Grossolana formazione pneumatocelica nel lobo superiore di destra con spesso cerchione periferico. Ispessimento della pleura parietale e scissurale di destra. Micetoma all'interno della bolla.

I sintomi dell'aspergillosi broncopolmonare allergica sono analoghi a quelli dell'asma o della riacutizzazione della fibrosi cistica, con l'aggiunta di tosse produttiva, emissione di tappi di muco verde sporco o marroni e, occasionalmente, emottisi. La febbre, la cefalea, l'anoressia e un senso di malessere generalizzato sono sintomi sistemici frequenti nelle forme gravi.

I segni sono quelli dell'ostruzione delle vie aeree, specificatamente sibili ed espirazione prolungata, indistinguibili dagli attacchi d'asma.

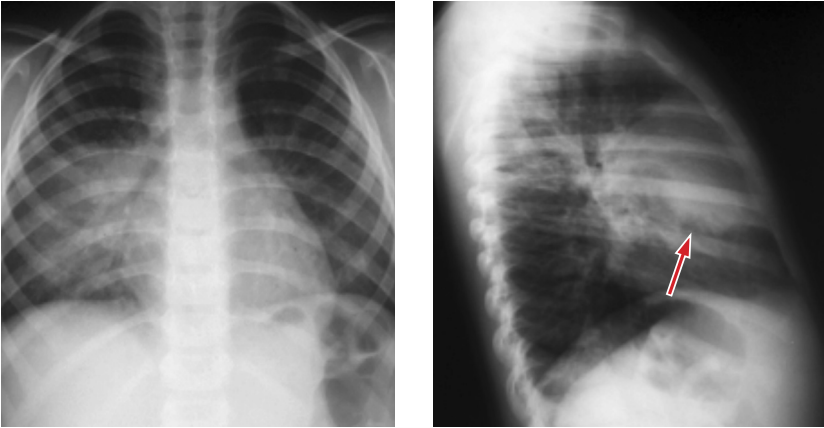
La diagnosi si effettua tramite l'esame di un campione di espettorato, esami del sangue, radiografia del torace ed eventuale TC del torace.

Gli esami del sangue rivelano elevati livelli di eosinofili ed anticorpi anti-*Aspergillus*. Si misura anche il livello di IgE ematico: elevati livelli di IgE spesso sono indicativi di una risposta allergica. Gli esami del sangue tuttavia non riescono a distinguere tra aspergillosi polmonare allergica e semplice allergia all'*Aspergillus*.

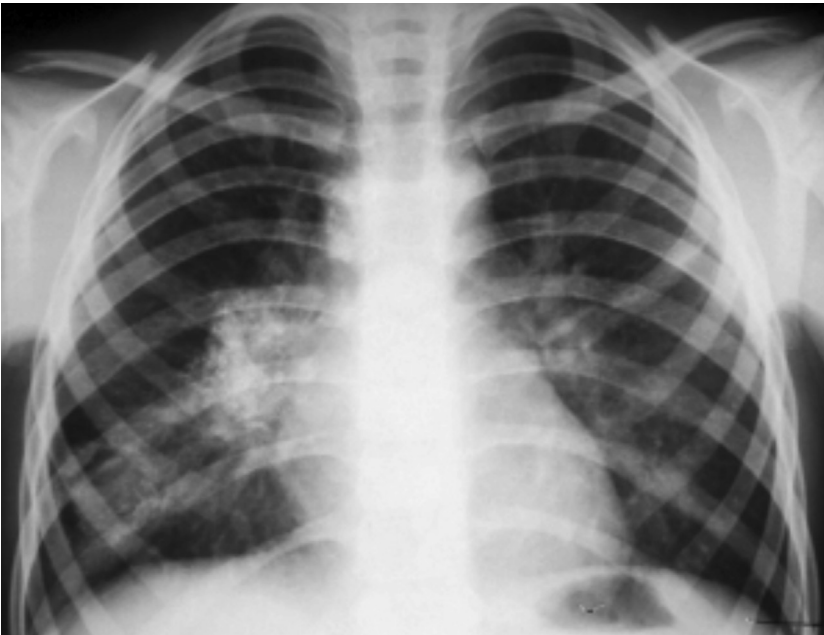
Alle ripetute radiografie del torace si osservano infiltrati migranti o persistenti spesso dovuti ad atelettasia conseguente ad ostruzione mucosa e bronchiale.

In caso di aspergillosi broncopolmonare allergica di lunga durata, le radiografie possono mostrare bronchiectasie (per ostruzione delle vie aeree da parte del muco), ascessi e la comparsa dell'*aspergilloma*. L'aspergilloma consiste in un agglomerato di funghi (*micetoma*) che si forma in una cavità preesistente del polmone (cisti, caverne tubercolari, bronchiectasie). Il fungo raggiunge la cavità ed è in grado di accrescersi

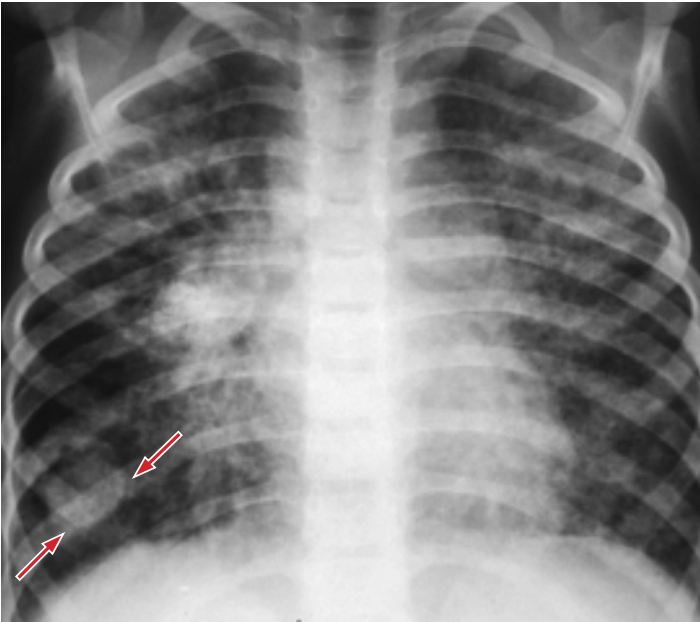
libero da interferenze perché le cellule del sistema immunitario sono incapaci di raggiungerlo; il fungo quindi si moltiplica e si forma così una piccola sfera che incorpora tessuto morto dal polmone circostante,



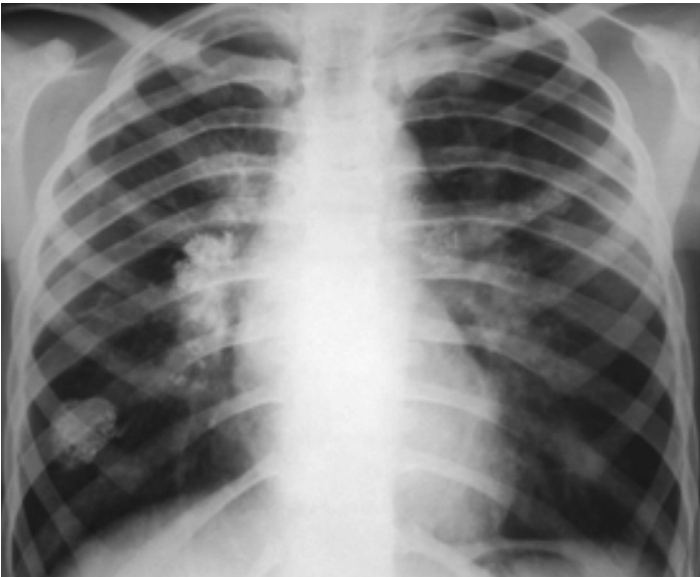
**Fig. 5.29. Rx torace in 2P:** granulomatosi cronica. Addensamento in sede parailare destra con parziale interessamento del lobo superiore omolaterale (segmento ventrale e dorsale); opacità tondeggiante in corrispondenza del lobo medio (freccia) ed adenopatie ilari omolaterali. Bronchiectasie basali. Aia cardiaca nei limiti.



**Fig. 5.30. Rx torace A.P.:** controllo a distanza di 1 anno. Vistosa adenopatia ilare destra con numerose calcificazioni ilari confluenti. Parziale interessamento del lobo medio. Bronchiectasie.



**Fig. 5.31. Rx torace A.P.:** controllo a distanza di 2 anni. Macronodulazione in entrambi gli ambiti polmonari con vistose adenopatie bilaterali, calcifiche a destra. Bronchiectasie diffuse. Opacità tondeggianti a margini netti e regolari alla base polmonare di destra da riferire a micetoma (freccia).



**Fig. 5.32. Rx torace A.P.:** controllo a distanza di 5 anni. Riduzione parziale delle adenopatie ilari. Micetoma alla base polmonare di destra nel cui interno si visualizzano piccole calcificazioni.

muco e altri frammenti. Radiologicamente gli aspergillomi si presentano tipicamente come masse opache arrotondate o ovoidali, situate all'interno di una cavità e delimitate da una mezzaluna d'aria. Modificando la posizione del paziente di solito dimostra che la massa è mobile, confermando così la diagnosi (Figure 5.28., 5.29. 5.30., 5.31., 5.32.).

## 5.8. Fibrosi cistica

È la malattia cronica dell'apparato respiratorio più frequente in età pediatrica. È geneticamente determinata in modo autosomico recessivo e sembra essere legata ad una anomalia del braccio lungo del cromosoma 7. Ha un'espressione genetica molto varia quindi anche la sua espressività clinica è molto variabile. A volte ci si accorge di avere la fibrosi cistica in età adulta dopo aver fatto accertamenti diagnostici per, ad esempio, un problema di sterilità in un paziente di sesso maschile.

Il problema centrale della malattia è che le tutte le secrezioni dell'organismo sono più dense e concentrate del normale. Gli organi e i sistemi che sono principalmente interessati dalla fibrosi cistica comprendono le alte e basse vie respiratorie, le ghiandole sudoripare, il tratto gastrointestinale, il pancreas, il fegato e l'apparato riproduttivo nel maschio.

I segni e sintomi della malattia possono esordire alla nascita o in età più avanzata.

La più comune manifestazione della fibrosi cistica alla nascita è l'*ileo da meconio* ovvero un quadro di occlusione intestinale dovuto alla presenza di un tappo di meconio. Si può associare la *peritonite meconiale* conseguente alla perforazione in utero di un'ansa intestinale dilatata con successivo passaggio di meconio in peritoneo che, subendo fenomeni di metaplasia calcarea, esita in bratte calcaree endoaddominali di solito localizzate in sede sottodiaframmatica. Molti neonati tuttavia mostrano già nelle prime settimane di vita dei disturbi polmonari. Spesso la sintomatologia esordisce con notevole distress respiratorio ed aspetti clinici simili alla bronchiolite: il muco iperviscoso blocca i bronchioli terminali con secondario air trapping diffuso. Di conseguenza i polmoni risultano iperaerati, con frequenti aree di atelettasia focale o di polmonite. La maggior parte di neonati con una storia di tappi di muco recidivanti nell'albero respiratorio risulta affetto da fibrosi cistica (Figura 5.33.).

Con il susseguirsi di infezioni respiratorie ricorrenti, dovute alla presenza di muco denso, si formano le bronchiectasie, inizialmente di tipo cilindrico e poi di tipo cistico; quello che all'inizio è un intrappo-

lamento aereo lascia spazio all'enfisema vero e proprio con rottura dei setti interalveolari che porta, con il passare del tempo, alla formazione di bolle per lo più a localizzazione apicale. Poiché questi pazienti tossiscono in continuazione nel tentativo di liberare le vie aeree dal muco, vanno spesso incontro ad una temibile complicanza che è il pneumotorace (Figure 5.34., 5.35.).

I segni e sintomi della malattia in età maggiore sono rappresentati da scarso accrescimento, fenomeni di malassorbimento, feci grasse ed untuose, pancreatiti ricorrenti, bronchiti e/o polmoniti ricorrenti, sterilità.

La radiografia del torace di un paziente con fibrosi cistica viene valutata seguendo il *punteggio di Chrispin*. Tale punteggio è stato inventato negli anni '60 da un radiologo, il Dott. Chrispin, assieme ad un pediatra, Il Dott. Norman, attivi presso il Great Ormond Street Children Hospital di Londra, per quantificare sulla radiografia del torace il danno broncopolmonare. Ha il pregio della semplicità.

Occorre innanzitutto eseguire il radiogramma nelle due proiezioni, anteroposteriore e laterale.

Sulla proiezione antero-posteriore si divide l'area toracica in 4 quadranti e su ciascun quadrante si individuano 4 tipi di alterazioni:

1. ombre lineari ("bronchial line"): sono ispessimenti dei bronchi o rinforzi della trama connettivale, per fibrosi, o sottili strie di atelettasia;
2. ombre a chiazze ("mottled shadow"): piccoli addensamenti a chiazze, espressione di solito di piccoli infiltrati polmonari o piccoli focolai di infiammazione;
3. ombre ad anello ("ring shadow"): sono cerchi di varie dimensioni a parete spessa, espressione di dilatazioni bronchiali o bronchiectasie, sezionate trasversalmente nel radiogramma;
4. grosse opacità ("large shadow"): densità massicce di più di 1 cm di diametro, espressione in genere di atelettasie o di focolai importanti di broncopolmonite.

A ciascun quadrante si attribuisce per ciascun tipo di ombra un punteggio compreso tra 0 e 2 in rapporto alla numerosità o all'intensità ed estensione delle ombre stesse (ogni quadrante avrà così un punteggio che va da 0 a 8).

Sul radiogramma assunto in posizione laterale poi si valuta l'entità della protrusione in avanti dello sterno e dell'iperluminosità retrosternale e si considera anche quanto sono appiattiti i due emidiaframmi: questi elementi servono a valutare l'entità dell'enfisema ostruttivo. Il punteggio

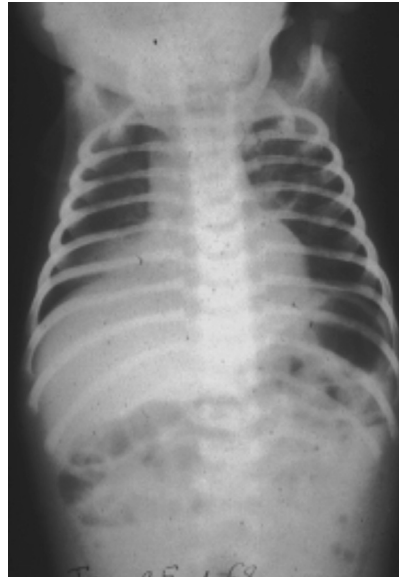
complessivo attribuito va da 0 a 2. La somma di tutti i punteggi parziali di settore costituisce il punteggio secondo Chrispin e Norman: esso può quindi oscillare tra 0 e 34. È uno strumento utile per valutare nel tempo l'evolvere del danno broncopolmonare, anche se richiede abilità ed esperienza e non è scevro da qualche soggettività dell'esaminatore. Il punteggio di Chrispin è stato ed è ancora impiegato largamente in Europa, ma non nel Nord America.

Le lesioni polmonari, come già detto, espongono i pazienti con fibrosi cistica a severe complicanze quali ad esempio un pneumotorace per rottura di bolle enfisematose oppure superinfezioni da tubercolosi (*Mycobacterium avium*) o micotiche (tipicamente l'*Aspergillo*).

Il coinvolgimento delle vie respiratorie riguarda, oltre le basse vie, anche le alte vie con sinusiti e poliposi nasale. L'ostruzione delle alte vie naturalmente peggiora la dinamica delle basse vie.

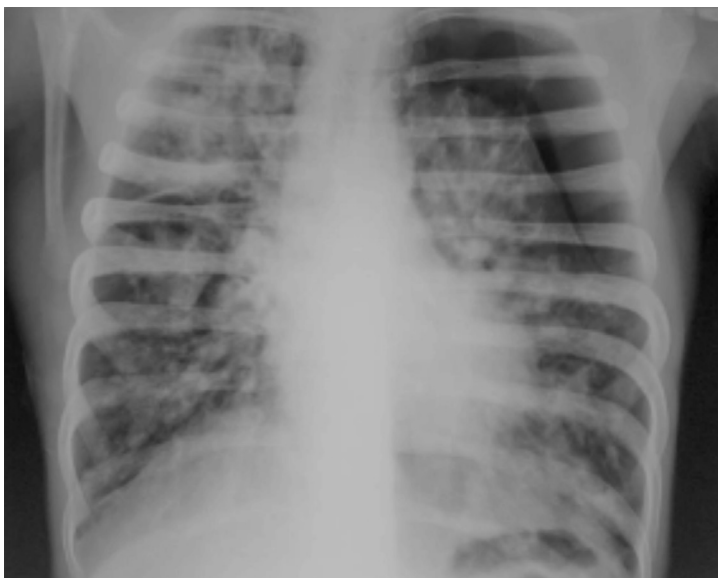
Un segno caratteristico dei pazienti con fibrosi cistica in forma grave è l'*Ippocratism* digitale caratterizzato da un ingrossamento delle estremità delle dita delle mani o dei piedi con perdita dell'angolo presente sul letto ungueale. Alla base di tale deformazione ossea vi è una periostite conseguente alla condizione di ipossia ed ipercapnia.

Un'altra complicanza scheletrica della fibrosi cistica è la *malattia di Pierre Marie-Bamberger*, descritta nel 1890, a cui fu dato anche il nome di *osteo-artropatia ipertrofizzante pneumica*. È una sindrome generalmente secondaria ad affezioni croniche endotoraciche, molto spesso di origine tumorale, a patogenesi tuttora sconosciuta benché l'attenzione degli studiosi sia sempre più orientata verso la partecipazione dell'ipofisi anteriore mediata dal sistema neuro-vegetativo. È caratterizzata da un elemento tipico rappresentato da alterazioni a tipo iperproduttivo del periostio diafisario delle parti più

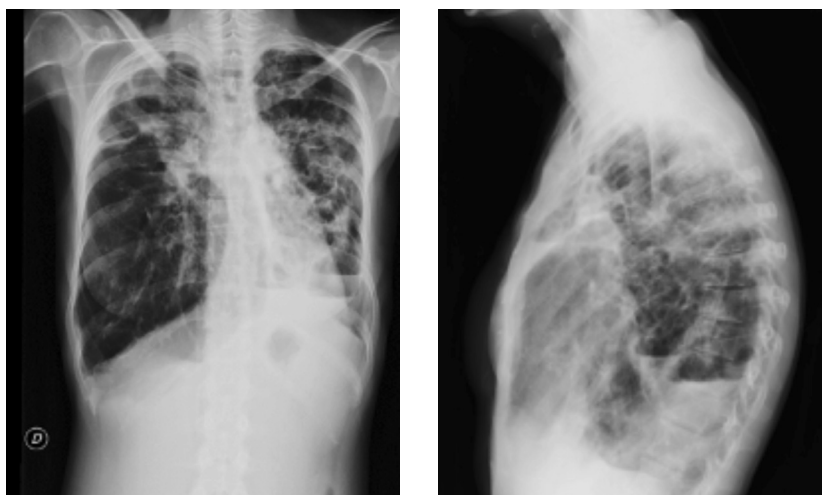


**Fig. 5.33.** Rx torace A.P.: fibrosi cistica nel neonato. Addensamento a margini sfumati a carico del lobo medio di probabile natura atelettasica con sollevamento dell'emidiaframma di destra. Intrappolamento aereo. Fine infiltrazione peribronchiale. Non lesioni pleuriche.





**Fig. 5.34.** Rx torace A.P.: fibrosi cistica. Ampia falda di pneumotorace a sinistra, con scarso collasso del polmone omolaterale (*stiff lung*) e spostamento controlaterale del mediastino. Addensamenti sparsi in entrambi gli ambiti polmonari con svariate bronchiectasie cilindrico-cistiche. Ombre ilari molto congeste e prominenti.



**Fig. 5.35.** Rx torace in 2P: mucoviscidosi in paziente adulta. Grave enfisema con emidiaframma destro molto scosceso e forte incremento del diametro AP della gabbia toracica. Sono presenti bronchiectasie cilindro-cistiche su entrambi gli ambiti polmonari, ascessualizzate, con vistosi livelli idro-aerei alla base polmonare sinistra. Il polmone di sinistra è in gran parte fibrotico ed addensato con maggiore espansione del polmone del polmone controlaterale. Addensamenti "a chiazze" in sede infraclaveare destra con piccola scissura ispessita. Ombre ilari "stirate" verso l'alto, particolarmente congeste e prominenti. Ombra cardiaca deviata a sinistra, volumetricamente nei limiti.

distali degli arti e da elementi secondari quali le alterazioni articolari, l'ipertrofia delle parti molli delle mani e dei piedi con deformazione delle dita a bacchetta di tamburo e da turbe neuro-simpatiche.

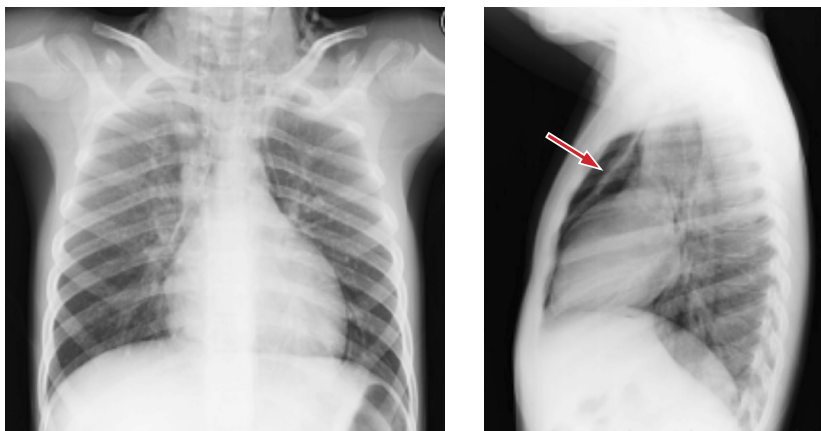
## 5.9. Attacco d'asma

L'asma bronchiale (dal lat. *asthma*, gr. ἄσθμα «affanno») è una malattia respiratoria cronica dovuta ad un'inflammazione dei bronchi con broncospasmo. Capita spesso che nel linguaggio comune la parola "asma" venga utilizzata come sinonimo di "dispnea" o "mancanza di respiro", anche quando di origine completamente diversa dal vero asma bronchiale: ad esempio nella vecchia definizione dello scompenso cardiaco acuto si parlava appunto di "asma cardiaco" che nulla ha a che fare con l'inflammazione dei bronchi.

L'asma bronchiale si presenta in forma accessuale, con periodi asintomatici alternati a periodi di crisi; il più delle volte si sviluppa quando un soggetto predisposto entra in contatto con sostanze a cui è allergico (ad esempio l'erba, gli alberi, il polline, le fragole, le sostanze irritanti presenti nell'aria come il fumo o gli odori pungenti). A volte anche le malattie (come l'influenza), lo stress, le condizioni climatiche estreme (ad esempio un caldo torrido) o lo sforzo fisico legato ad attività sportive provocano la crisi d'asma. La predisposizione può essere dovuta a fattori diversi. Alcuni di questi non sono modificabili, come la componente genetica (la presenza di asma in un familiare stretto come padre, madre, fratello o sorella), l'essere un soggetto allergico, il sesso femminile, l'etnia; altri sono modificabili come l'obesità, l'esposizione in età infantile a fumo e l'esposizione a inquinanti. Tuttavia ci sono situazioni in cui, per motivi non ancora del tutto chiari, l'asma si sviluppa in soggetti senza riconoscibili fattori di rischio. Infatti quasi la metà dei soggetti asmatici non presenta allergie né risulta esposto ad agenti irritanti nella vita comune.

Nel paziente con asma non controllata i bronchi presentano una parete ispessita ed imbibita di liquidi e tendono più facilmente a chiudersi. In aggiunta a questo, le ghiandole della parete dei bronchi producono muco il cui accumulo contribuisce a ridurre lo spazio di passaggio per l'aria. Tutto questo si manifesta con sibili, tosse e catarro, senso di oppressione sul petto e difficoltà respiratoria.

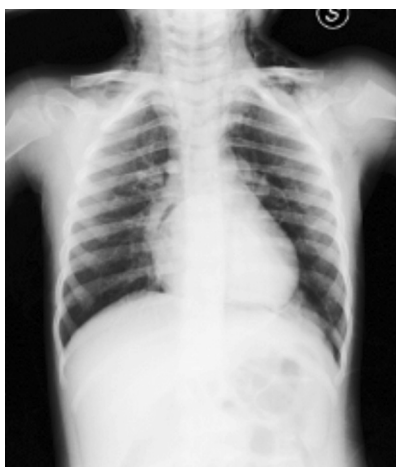La presenza di asma non controllata rende inoltre più facile il verificarsi del cosiddetto "attacco d'asma". L'attacco d'asma è una emergenza molto frequente in un Pronto Soccorso Pediatrico. Durante l'attacco asmatico la



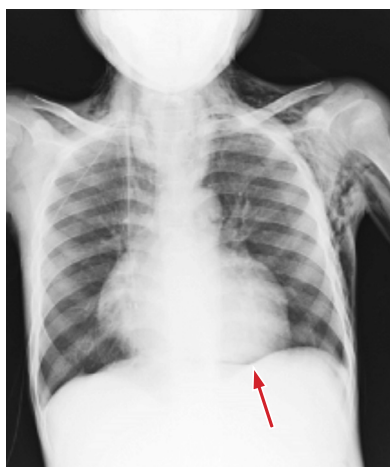
**Fig. 5.36. Rx torace in 2P:** attacco d'asma. Spiccato intrappolamento aereo con fitta infiltrazione peribronchiale. Ili congesti. Presenza di pneumomediastino con timo circondato da aria, visibile nella proiezione laterale (freccia). Aia cardiaca nei limiti. Enfisema sottocutaneo.

bronco-ostruzione avviene nell'arco di brevissimo tempo e all'improvviso compare una progressiva fatica respiratoria, polipnea, dispnea, tosse, respiro sibilante (wheezing) e la saturazione dell'ossigeno scende.

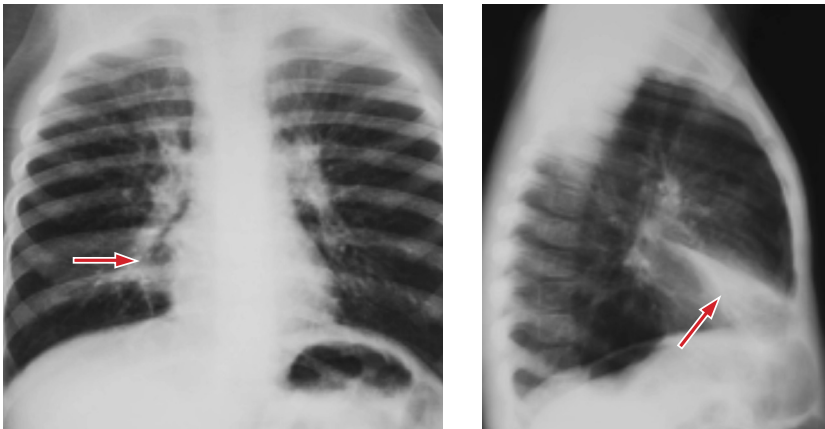
La diagnosi differenziale va fatta con varie patologie tra cui la fibrosi cistica (dove è colpito più spesso il lobo superiore), la tracheobroncomalacia, la fistola tracheo-esofagea, l'inalazione di corpo estraneo (dove



**Fig. 5.37. Rx torace A.P.:** attacco d'asma. Iperluminosità dei campi polmonari periferici con strie di peribronchite ilifughe. Falda di pneumomediastino. Enfisema sottocutaneo.



**Fig. 5.38. Rx torace A.P.:** attacco d'asma. Intrappolamento aereo con spiccata infiltrazione peribronchiale. Pneumomediastino con associata a piccola falda di pneumopericardio (aria lungo la faccia diaframmatica del cuore; freccia).



**Fig. 5.39. Rx torace in 2P.:** attacco d'asma. Addensamento completo del lobo medio, come per verosimile atelettasia da tappo di muco (frecce). Spiccata iperlucentezza di entrambi i polmoni con incremento del diametro AP della gabbia toracica. Ili congesti con tralci di peribronchite. Aia cardiaca ai limiti bassi della norma.

l'anomalia è spesso unilaterale), le pneumopatie batteriche e virali (dove di solito c'è febbre), la bronchiolite, gli anelli vascolari (dove non c'è risposta alla terapia con broncodilatatori), l'aspergillosi broncopolmonare allergica, la laringotracheobronchite (che causa tosse abbaiante e stridore piuttosto che respiro sibilante), l'insufficienza cardiaca.

I segni radiografici sono rappresentati da un quadro di iperluminosità polmonare bilaterale (dovuta all'intrappolamento aereo), incremento del diametro AP del torace e dello spazio chiaro restrosternale, abbassamento del diaframma, ispessimento delle cuffie peribronchiali, zone di atelettasia, cuore spinoso ("shaggy heart"), oligoemia periferica. Le complicanze sono più frequenti nei piccoli pazienti a causa del ridotto calibro delle vie aeree e sono rappresentate da atelettasia segmentale e subsegmentale e da "air leak" (pneumomediastino, enfisema sottocutaneo e più di rado pneumotorace) (Figure 5.36., 5.37., 5.38., 5.39.).

## 5.10. Corpi estranei

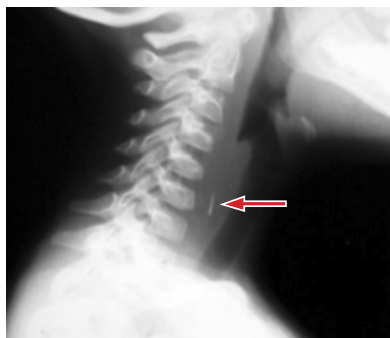
L'inalazione di corpo estraneo è un evento potenzialmente fatale che rappresenta una delle più importanti indicazioni alla broncoscopia operativa in urgenza, in modo particolare in soggetti in età pediatrica. La massima incidenza si ha tra i 6 mesi e i 4 anni di età. Fattori predisponenti sono l'incompleta dentizione, la curiosità verso il mondo esterno che porta il bimbo a introdurre oggetti in bocca, la tendenza a compiere

movimenti avendo cibo in bocca etc. A queste situazioni si possono aggiungere poi la disattenzione e l'imprudenza dei familiari che non controllano adeguatamente ciò che il bimbo porta alla bocca.

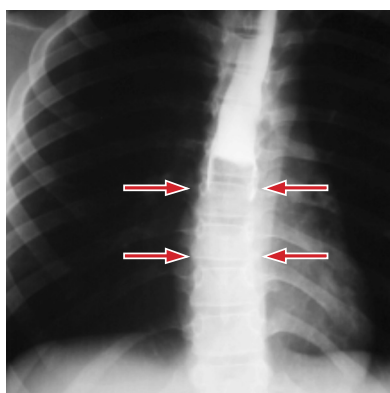
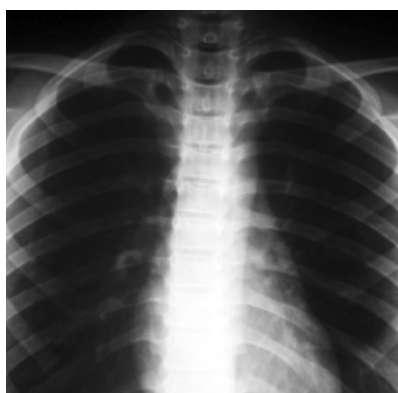A volte è sufficiente un colpo di tosse, il pianto, una risata, uno starnuto (eventi che causano una profonda, brusca ed involontaria inspirazione) perché l'oggetto venga inalato. La natura, la sede di arresto ed il grado di ostruzione indotto dal corpo estraneo condizionano il quadro clinico e le complicanze. Il corpo estraneo può essere eliminato subito con la tosse oppure può bloc-

carsi in ipofaringe-laringe causando crisi di soffocamento, perdita fonatoria, cianosi, perdita di coscienza e morte a volte in pochi minuti. Caratteristica è la posizione assunta dal paziente che spesso è estremamente sofferente e porta le mani alla regione anteriore del collo (Figure 5.40., 5.41.).

In alternativa il corpo estraneo può bloccarsi in trachea causando tosse parossistica, raucedine, dispnea con sibili, cianosi; oppure può arrestarsi in un bronco principale (Figure 5.42., 5.43., 5.44.), (più facilmente



**Fig. 5.40.** Rx diretta laterale del collo: osso di pollo in ipofaringe. Paziente con disturbi deglutitori e crisi asmatiche subentranti secondarie a corpo estraneo. Immagine radiopaca antistante il corpo di C6 (freccia), con tumefazione delle parti molli prevertebrali e lieve spostamento della trachea in avanti (con la gentile collaborazione del Prof. F. Macrì).



**Fig. 5.41.** Rx torace A.P.- esofagogramma: sintomatologia asmatica in paziente non allergico. Dato anamnestico di ingestione di wurstel intero. Notevole intrappolamento aereo, con iperluminosità di entrambi i campi polmonari. L'esofagogramma mostra arresto completo del contrasto nel terzo medio dell'esofago toracico, con difetto di riempimento centrale riferibile al wurstel ingerito (frecce).

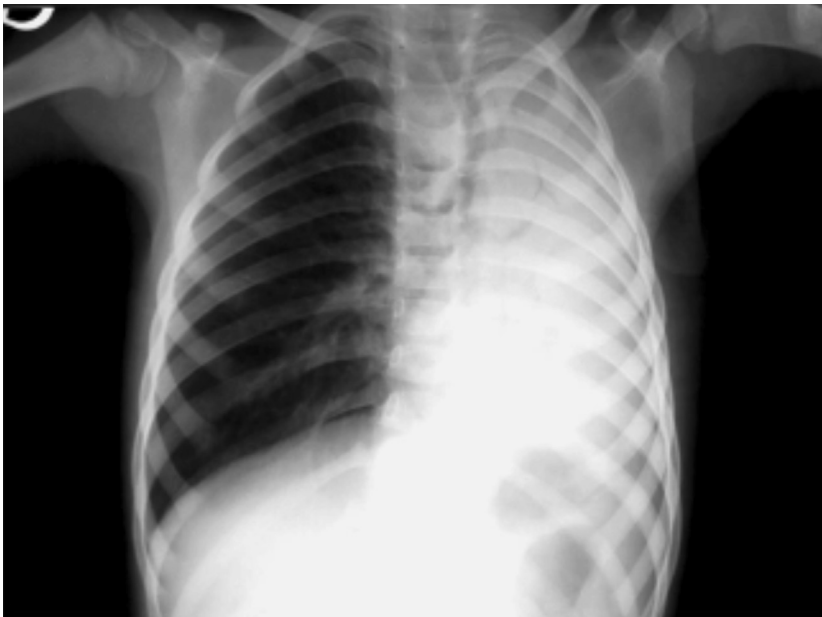

Fig. 5.42. Rx torace A.P.: inalazione di corpo estraneo. Atelettasia completa del polmone di sinistra per ostruzione da corpo estraneo nel bronco principale di sinistra (tappo di penna inalato). Attrazione della trachea e del mediastino da questo lato.

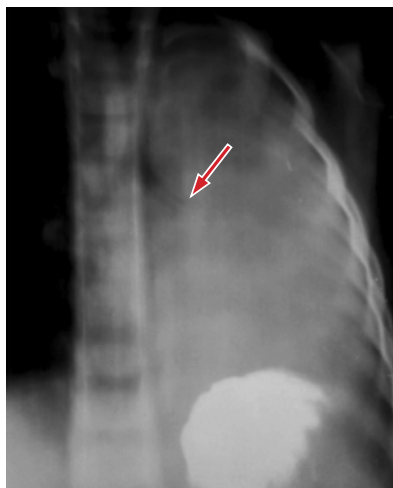il destro a causa della sua posizione più declive e per il maggior calibro del suo lume) oppure bloccarsi in un bronco lobare o segmentario causando tosse, crisi di soffocamento, respiro stertoroso. È possibile anche che, quando il corpo estraneo migra nelle piccole vie aeree, la sintomatologia si attenui o scompaia infondendo una falsa sensazione di tranquillità. A volte il corpo estraneo non determina un'ostruzione di tale entità da indurre una sintomatologia respiratoria acuta ma provoca un quadro di broncopneumopatia chimica prolungata o recidivante che ne renderà oltretutto più complessa l'estrazione. Il corpo estraneo infatti può avere due tipi di comportamento sulla mucosa bronchiale:

- *inerte*: non modifica la propria forma e non interagisce chimicamente con la mucosa bronchiale.
- *irritante*: spesso ha proprietà igroscopiche ( per cui si idrata e si rigonfia) ed ha anche un'azione allergizzante sulla mucosa bronchiale. Di solito si tratta di semi (es. arachidi) od olii (polmonite lipoidea).

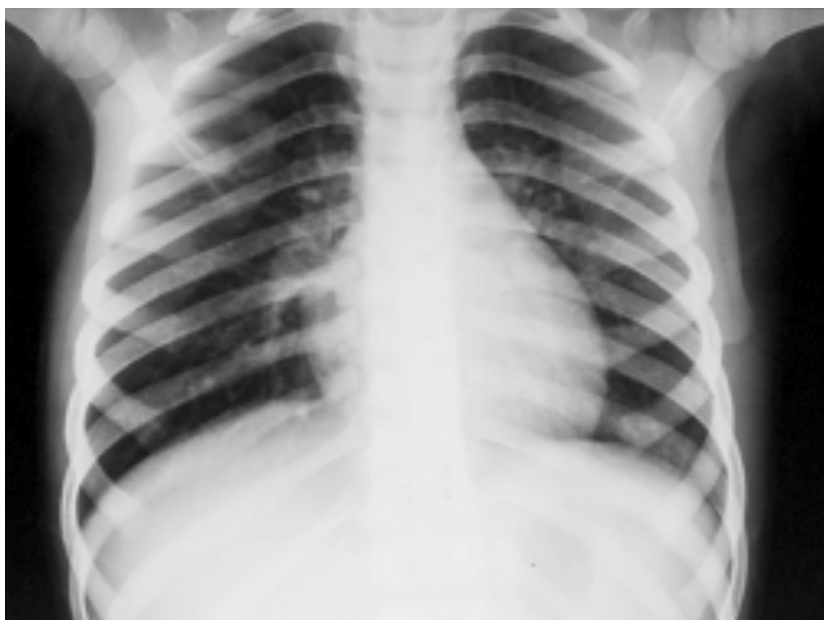
Radiologicamente se il corpo estraneo è radiopaco lo si vede direttamente. Tuttavia la maggior parte dei corpi estranei non è radiopaca. Il valore predittivo positivo della radiografia è del 100% per oggetti metallici, 43% per il vetro, 26% per le spine di pesce; il legno è completa-

mente radiotrasparente. Quando il corpo estraneo non è radiopaco si ricercano i segni indiretti della sua presenza. Il radiogramma deve essere acquisito, laddove possibile, in ortostasi e deve essere comprensivo di collo e torace nelle due proiezioni. Le radiografie, se il paziente è collaborante, vanno acquisite in massima inspirazione ed espirazione oppure effettuate sotto controllo fluoroscopico per poter valutare in modo "dinamico" l'espansione dei polmoni.

Se il corpo estraneo chiude completamente una piccola via aerea si avrà atelettasia a valle (Figura 5.43., 5.44., 5.45.). Se esso invece la chiude parzialmente si creerà un meccanismo a valvola. La radiografia mostra in questo caso i segni dell'intrappolamento aereo asimmetrico: emidaframma abbassato con orizzontalizzazione delle

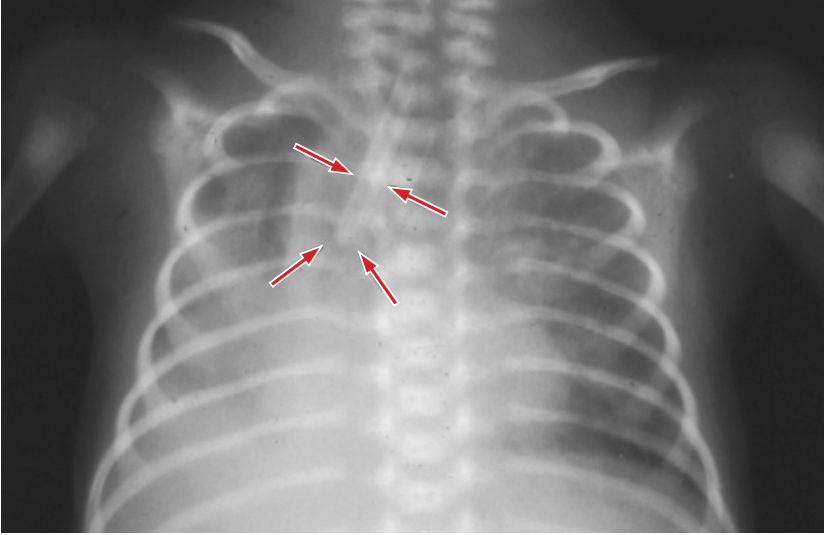


**Fig. 5.43. Dettaglio tomografico della trachea-bronco principale di sinistra: presenza di corpo estraneo nel bronco principale di sinistra.**

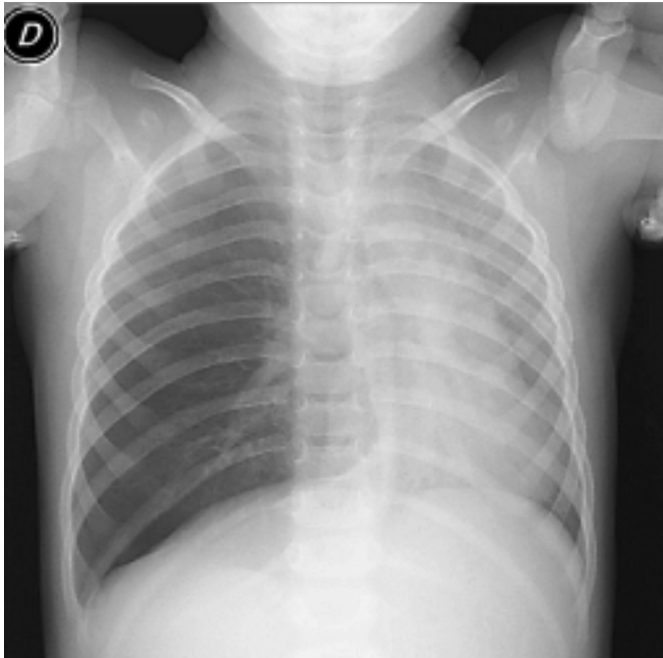


**Fig. 5.44. Rx torace A.P.:** stesso paziente Fig. 5.43. controllo dopo asportazione endoscopica del corpo estraneo. Completa riespansione del polmone sinistro.





**Fig. 5.45.** Rx torace A.P.: Frammento di sondino in trachea-bronco principale destro (freccie) (con la gentile collaborazione del prof. C. Moretti).



**Fig. 5.46.** Rx torace A.P.: inalazione di noccioline. Spiccato intrappolamento aereo nel polmone di destra in rapporto alla presenza di corpo estraneo (noccioline) nel bronco principale di questo lato. Mediastino deviato verso sinistra con movimento pendolare del mediastino al controllo fluoroscopico (con la gentile collaborazione della dott.ssa Valeria Tromba).

costole ed oligoemia dal lato colpito, spostamento delle strutture mediastiniche verso il lato sano (Figura 5.46.). Inoltre al controllo fluoroscopico si nota come il volume del polmone dal lato affetto non cambia durante le diverse fasi del ciclo respiratorio con mancata mobilità del relativo emidiaframma e contemporaneo movimento “pendolare” del mediastino.



## 6. Apparato locomotore

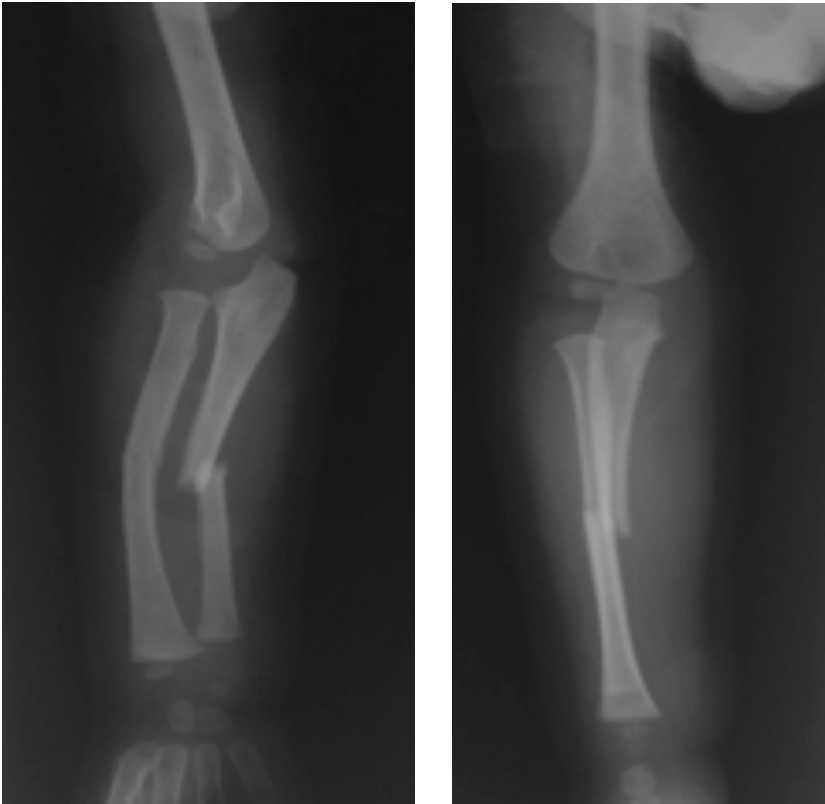
### 6.1. Fratture

Contrariamente a quanto spesso ritenuto e condensato nell'affermazione "...i bambini non si fanno mai male...", le statistiche riportano che la maggior parte dei bambini subisce almeno una lesione traumatica nel corso dei loro primi 10 anni di vita.

Sicuramente le ossa di un bambino sono più elastiche rispetto a quelle di un adulto per cui hanno una grande capacità di incurvarsi o di piegarsi prima di rompersi. Inoltre nel bambino il periostio è più spesso, più resistente e più attivo dal punto di vista metabolico di quello di un adulto tanto che esso spesso rimane parzialmente intatto permettendo di stabilizzare la frattura e di guidarne la riparazione. Fortunatamente l'osso di un bambino guarisce molto più velocemente rispetto all'osso di un adulto.

Nei bambini le fratture sono spesso causate da un trauma a bassa energia (cadute, incidenti domestici) ed i politraumi sono relativamente rari. Per quanto riguarda la sede, l'arto superiore è colpito nei 3/4 dei casi; le localizzazioni più frequenti sono il polso (per lo più con interessamento del radio, 23%), la mano (20%), il gomito (con intervento chirurgico spesso necessario, 12%), la spalla (clavicola, 6%), la gamba (tibia, 6%), la caviglia (articolazione tibio-tarsica, 4%) e la coscia (femore, 2%).

La diagnosi di una frattura si basa ovviamente innanzitutto su un attento esame clinico, spesso di difficile od impossibile esecuzione in un bambino. L'esame clinico deve ricercare i segni ed i sintomi di una frattura: dolore, funzionalità limitata, atteggiamento antalgico, deformità, edema, gonfiore, lesioni cutanee e problemi neuro-vascolari. L'e-



**Fig. 6.1. Rx avambraccio destro in duplice proiezione:** frattura del terzo medio della diafisi ulnare di destra, con parziale angolazione dei monconi e secondario incurvamento della diafisi radiale al terzo medio con piccola infrazione (*frattura tipo Monteggia*).

same clinico rivela, talvolta, la presenza di una pseudoparalisi (tipica nei neonati e nei bambini in tenera età) ed il rifiuto al carico (soprattutto nei bambini in età pre-scolare).

L'esame radiografico va eseguito, quando possibile, almeno nelle due proiezioni standard ed in comparativa con il lato sano.

Nel bambino alcune fratture sono simili a quelle dell'adulto, altre, invece, sono tipiche dell'infanzia (Figure 6.1., 6.7.). Le fratture tipiche del bambino sono quelle di tipo "incompleto", quelle cioè che non coinvolgono l'intera circonferenza dell'osso. Esse sono rappresentate da:

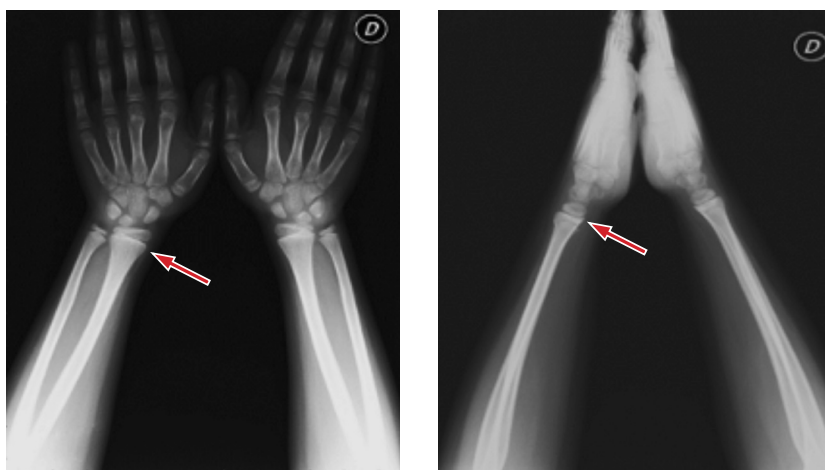
1. **frattura tipo buckle:** è più spesso localizzata a livello della metadiafisi distale. Sul lato della compressione la corticale dell'osso rientra oppure sporge all'esterno. Se ne distinguono infatti due forme:
  - a) "*buckled in*": il profilo della corticale appare concavo. È chiamata anche "*angle buckled fracture*"

- b) *"buckled out"*: il profilo della corticale appare convesso e rigonfio. È chiamata anche *"torus fracture"* anche se il termine *"torus"* (parola latina che indicava la particolare modanatura nelle basi delle colonne ioniche) non viene più molto utilizzato perché implica un rigonfiamento circonferenziale (Figura 6.2.).

Si riscontra più spesso nell'omero, radio, ulna, scafoide del carpo, metacarpi, falangi, tibia, perone, alluce.

È una frattura con ottima prognosi, tuttavia in presenza di una buckle fracture bisogna cercare con attenzione se è presente una rima di frattura estesa alla fisi che trasforma la buckle fracture in una frattura di Salter-Harris tipo II con prognosi molto diversa.

2. **deformità plastica** (*bowing fracture*): provoca un incurvamento della diafisi senza una rima di frattura visibile. È più frequente nel radio, ulna, clavicola, perone. In questo caso bisogna fare la diagnosi differenziale con gli incurvamenti ossei dovuti a malattie dello scheletro quali le osteodisplasie (ad es. osteogenesi imperfetta, displasia fibrosa, neurofibromatosi) e le malattie metaboliche (ad es. iperparatiroidismo, iperfosfatemia, ipofosfatasia, rachitismo).
3. **frattura a legno verde** (*greenstick fracture*): è una variante della frattura plastica in cui la linea di frattura sul lato della tensione non raggiunge necessariamente la corticale sul lato opposto (Figura



**Fig. 6.2.** Rx avambraccio-mani a confronto: frattura tipo torus. Piccolo sollevamento della corticale in prossimità dell'estremo distale della diafisi radiale sinistra, maggiormente rilevabile nella proiezione laterale.

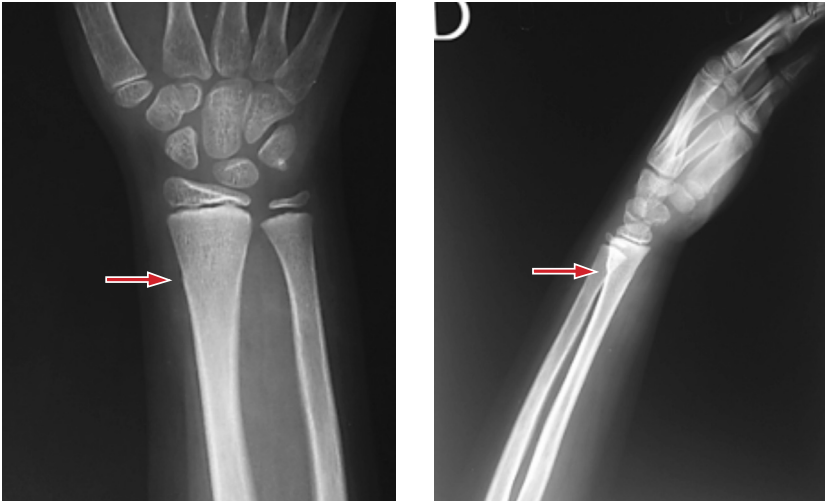


Fig. 6.3. Rx avambraccio destro in 2P: frattura a legno verde. Frattura incompleta della diafisi distale del radio, maggiormente evidente nella proiezione laterale (freccie).

6.3.). È simile al comportamento dei rami verdi che, anche quando vengono particolarmente sollecitati, si piegano e si incrinano ma non si rompono mai del tutto. Si può dire, in modo un po' grossolano, che l'osso si "crepa" (Figura 6.4.).

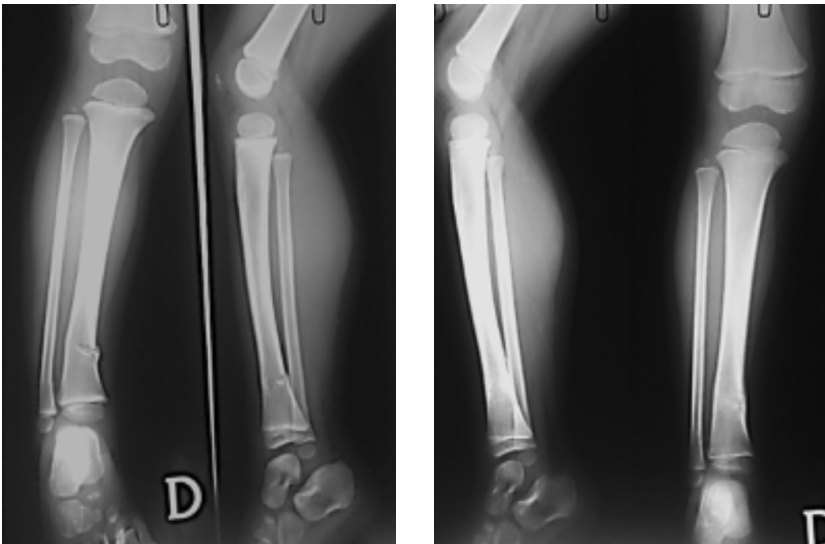


Fig. 6.4. Rx gamba destra in 2 P e controllo radiografico a distanza: rima di frattura incompleta, tipo legno verde, a carico del terzo distale della tibia con modesta angolazione dell'osso tibiale. Nel controllo a distanza di un mese si osserva buon consolidamento della lesione traumatica.



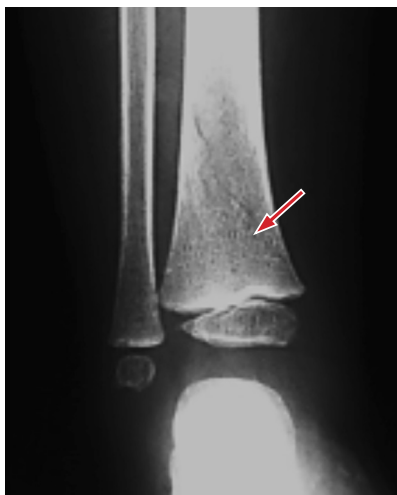

Fig. 6.5. Rx gamba in A.P.: toddler's fracture. Rima di trasparenza filiforme verticale, con aspetto ondulare, a carico della diafisi distale della tibia senza diastasi, nè angolazione dei frammenti (freccia).

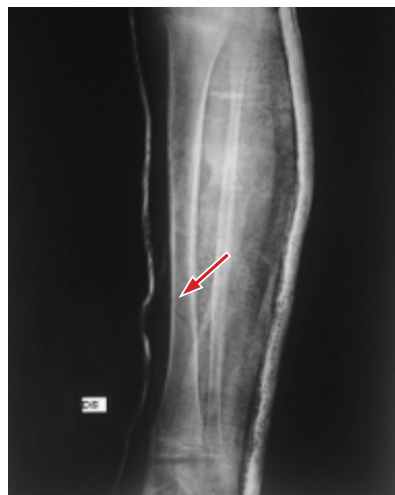

Fig. 6.6. Rx gamba dx in gesso in proiezione laterale: toddler's fracture. Si rileva sottile rima di trasparenza spiroidale a carico della diafisi tibiale, senza diastasi e/o angolazione dei monconi (freccia).

4. **toddler's fracture:** l'età compresa tra i 10 mesi ed i 3 anni è denominata *toddler age*, in relazione alla tipica andatura saltellante ed incerta con la quale il bambino cammina, muovendosi autonomamente, senza il controllo diretto di un adulto. In questo periodo è frequente il riscontro di particolari fratture degli arti inferiori conseguenti a cadute che sottopongono le ossa dell'arto a traumatismi torsionali, da

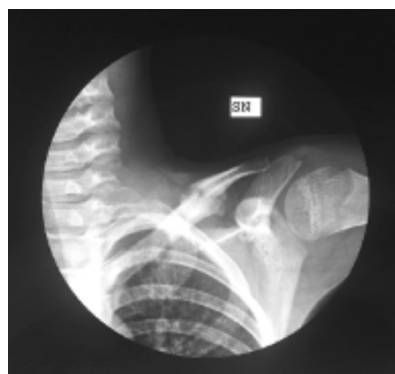

Fig. 6.7. Rx clavicola sinistra in A.P.: frattura non consolidata in pseudoartrosi lassa della clavicola sinistra, con diastasi dei monconi.

iperestensione o da impatto. La descrizione originale di toddler's fracture riguarda, in realtà, un particolare tipo di frattura spiroide, difficile da individuare, sia sulla base dei rilievi anamnestici sia in rapporto all'obiettività clinica, poichè associato a manifestazioni cliniche subdole e poco evidenti, come una generica zoppia dolorosa (Figure 6.5., 6.6.). Il corollario sintomatologico è dominato dal dolore, spontaneo o provocato, che è però invariabilmente riferito

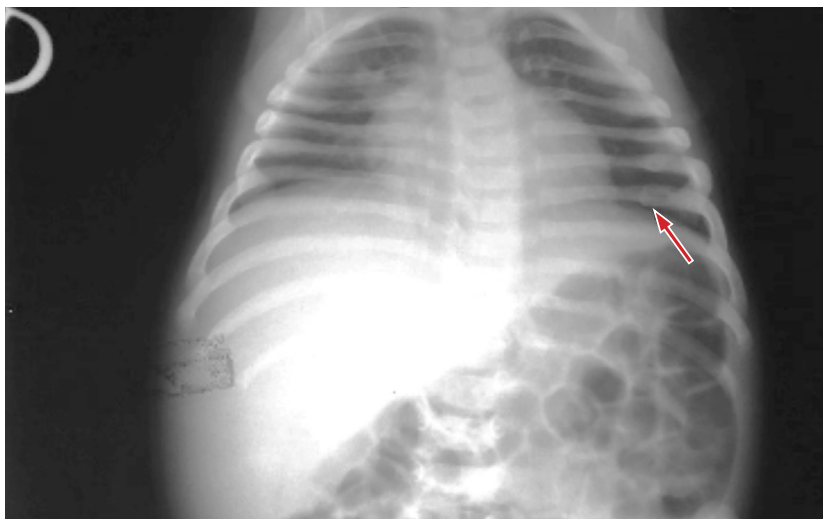
genericamente alla regione tibio-tarsica. Quest'ultimo aspetto è alla base della difficoltà di identificazione clinica della possibile sede della frattura. L'individuazione radiografica di queste fratture solitamente non è agevole, almeno nell'immediatezza del trauma, mentre tardivamente (dopo una settimana circa) la comparsa dei fenomeni riparativi, spesso esuberanti, ne facilita il riconoscimento. La frattura spiroide della tibia è in genere rappresentata radiologicamente da un'esile linea di ipertrasparenza che può estendersi ad interessare tutto il segmento scheletrico, ma sempre apprezzabile a livello del suo terzo distale. Nei radiogrammi tardivi la toddler's fracture può determinare l'insorgenza di una vivace reazione periostale, che può a sua volta comportare problemi di diagnosi differenziale, sia nei confronti delle lesioni traumatiche non accidentali, sia rispetto a patologie flogistiche (come osteite ed osteomielite) oppure neoproduttive, come il sarcoma di Ewing e la leucemia.

## **6.2. Lesioni traumatiche non accidentali: la "sindrome del bambino maltrattato"**

La "sindrome del bambino maltrattato" riunisce una serie di lesioni traumatiche non accidentali inferte ai minori dagli adulti, generalmente loro familiari.

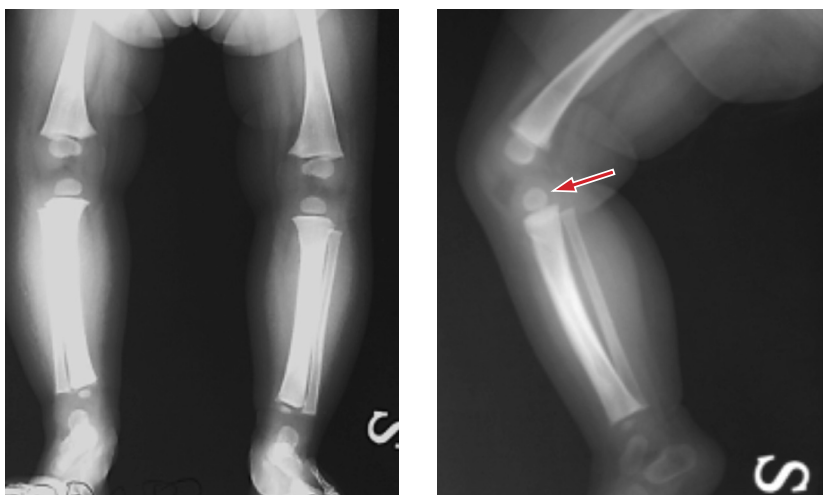
L'imaturità biologica e psicologica del bambino lo pone inevitabilmente in una posizione di grande dipendenza dall'adulto ed è questo il motivo per cui in ogni epoca storica e nelle diverse società, i bambini sono stati esposti a diverse forme di abuso e di trascuratezza. Il bambino è stato considerato infatti per secoli come "proprietà" dei genitori e non come soggetto di diritto al pari degli adulti. All'inizio degli anni sessanta, Kempe coniò la dizione "Battered Child Syndrome" (Sindrome del bambino picchiato), rivisitando quelle "pratiche educative" prima considerate legittime e poi classificate come maltrattamenti. Nel decennio successivo il concetto di maltrattamento si allargò implicando non solo una dimensione "fisica" ma anche di tipo psicologico e comprendendo anche quei casi in cui il genitore non si prende cura nel modo giusto del proprio bambino. Nacque così il termine, tutt'ora impiegato, di "Child Abuse and Neglect" (Bambino abusato e trascurato).

La reale frequenza del fenomeno non è nota ma i dati a disposizione lo sottostimano sicuramente. Caratteristica peculiare del maltrattamento è la sua continuità, cioè il suo mantenersi e ripetersi nel tempo. I dati



**Fig. 6.8. Rx torace A.P.:** sindrome del bambino maltrattato. Presenza di multiple fratture costali (freccia) a carico dell'emigabbia toracica di sinistra di epoca recente, con osteoporosi delle ossa della gabbia toracica.

anamnestici sono di solito vaghi, poveri di particolari, contraddittori e depistanti. I bambini vengono scossi, sottoposti a torsione, punzonati, bruciati, morsi, lanciati. Il pediatra deve essere attento ad identificare la presenza di “campanelli d'allarme”, da vagliare con prudenza, rappresentati da anomalie del comportamento del bambino durante la visita e



**Fig. 6.9. Rx arti inferiori:** sindrome del bambino maltrattato. Sollevamento periostale a carico di entrambe le tibie che si presentano alquanto iperostotiche e sclerotiche. Disassiamiento dei capi articolari del ginocchio sinistro con probabile versamento articolare (freccia).

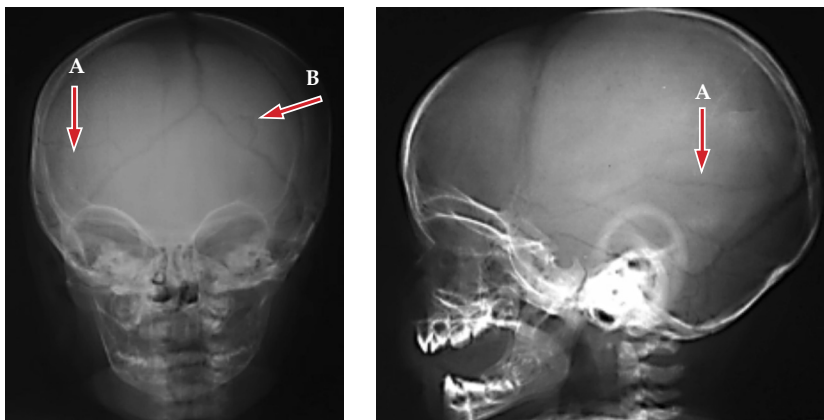


Fig. 6.10. Rx cranio in 2P: sindrome del bambino maltrattato. Rima di trasparenza capillare (freccia A) a carico del parietale di destra, senza diastasi dei frammenti. Suture e fontanella nei limiti della norma. Presenza di osso perisuturale in corrispondenza del ramo sinistro della sutura lambdaioidea (freccia B).

dalla presenza di segni fisici come lividi, ecchimosi, morsi, bruciate, segni di legature, segni di frustate o cinghiate, oppure trauma cranico, lesioni scheletriche traumatiche avvenute in tempi diversi (lesioni policrone) e non riconducibili alle consuete attività ludico-sportive (in particolare se sotto ai 3 anni), lesioni degli organi interni (rottura di milza, rottura di rene con emoretroperitoneo e/o urinomi pararenali, ematoma duodenale, etc.), ritardo di crescita staturponderale. Il pediatra deve inoltre verificare la congruenza tra l'anamnesi e la lesione osservata.

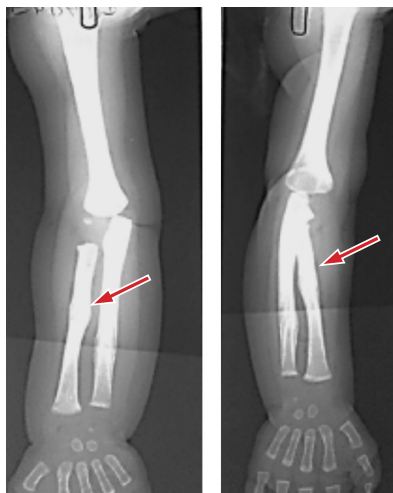
Il radiologo è indubbiamente in prima linea nella diagnosi impiegando sia metodiche di primo livello (radiologia tradizionale, utile ad evidenziare la presenza di fratture e/o lussazioni; ecografia addominale, utile per valutare la presenza di lesioni ad organi come ad esempio ematoma duodenale, pseudocisti del pancreas post-traumatiche, rottura di milza, rottura di rene con emorragia retroperitoneale od urinomi, lesione di organi cavi etc) sia metodiche di secondo livello (RM e TC senza e con mezzo di contrasto per valutare ad esempio traumi cranici, traumi facciali e traumi toraco-addominali complessi).

La radiologia tradizionale in particolare è utile anche per fornire una datazione temporale delle lesioni scheletriche rilevate perché il riscontro di fratture multiple in diversi stadi di ossificazione e riparazione con giustificazioni grossolane o inverosimili del genitore, pongono un elevato sospetto di maltrattamento fisico (Figure 6.8., 6.9., 6.10.).

L'esame radiografico "di base" deve includere un esame completo dello scheletro. Si possono poi eseguire altre proiezioni mirate, decidendo caso per caso in base al quadro clinico. Le lesioni scheletriche ad alta specificità per un abuso sono le fratture posteriori delle costole, le fratture della scapola e dei processi spinosi vertebrali, le fratture sternali, le fratture della clavicola e le fratture metafisarie delle ossa lunghe. Esse si verificano nei bambini sotto i due anni di età quando sono ancora abbastanza piccoli da essere scossi e non possono proteggere i loro arti. Tali fratture sono causate da forze di tensione e torsione sugli

arti quando il bambino viene stretto e scosso in modo violento. All'esame radiografico assumono l'aspetto di un piccolo frammento triangolare localizzato all'angolo della metafisi; tutto ciò quando il fascio di raggi X è orientato perpendicolarmente all'asse maggiore diafiso-metafisario; ed assumono l'aspetto invece di un frammento "a manico" quando il fascio di raggi X è orientato cranialmente o caudalmente rispetto alla fisi.

In fase acuta la frattura può essere molto difficile da individuare mentre la sua rilevazione diventa più facile in fase di riparazione. Ecco perché è indicato eseguire un esame radiografico di follow up dopo circa due settimane dall'esame iniziale per valutare fratture dubbie o identificarne delle altre (Figura 6.11.).



**Fig. 6.11. Rx avambraccio in 2P:** sindrome del bambino maltrattato. Esiti di fratture multiple a carico del radio e dell'ulna con vistose ondulazioni delle corticali in rapporto a formazione di calli ossei. Abbondanti fenomeni di sclerosi locale (frecce).

### 6.3. Distacchi epifisari

Per distacco epifisario s'intende una lesione traumatica dello scheletro caratterizzata dalla presenza di una soluzione di continuità della fisi. La fisi infatti è una zona anatomica relativamente debole con una resistenza meccanica ridotta alla trazione assiale ed alle forze che esercitano una torsione rispetto al resto del tessuto osseo. I distacchi

epifisari sono di comune riscontro nei soggetti in accrescimento e la loro incidenza oscilla tra il 20 ed il 30% di tutte le fratture pediatriche. Il grande interesse loro riservato in letteratura è principalmente legato alle possibili complicanze a distanza che possono seguire la guarigione anche a dispetto di un trattamento appropriato. È noto, infatti, come la loro prognosi possa essere gravata da alterazioni più o meno rilevanti della forma o della metria dell'osso a seguito della produzione di un vulnus permanente della cartilagine di accrescimento. Il meccanismo con cui queste alterazioni possono determinarsi non è precisamente noto. Vengono di volta in volta invocati il danneggiamento diretto della fisi al momento del trauma, i disturbi vascolari secondari alla compromissione della vascolarizzazione periostale o entrambi i meccanismi in diversa misura. Quel che è certo è che il danneggiamento della fisi si traduce in una alterazione biologica dei meccanismi che presiedono la fisiologica ossificazione encondrale. Ne consegue la comparsa di un anomalo "bone block" che determina un arresto focale della crescita nel contesto della cartilagine di accrescimento (*epifisiodesi post-traumatica*).

La classificazione ancora oggi più comunemente utilizzata nella pratica clinica è quella proposta da Salter ed Harris nel 1963 che ne distingue 5 tipi (Figura 6.12.):

- **Tipo 1:** puro completo. La rima di frattura decorre parallela alla fisi. Distacco completo dell'epifisi dalla metafisi. In genere il consolidamento è rapido e non vi sono disturbi di accrescimento.
- **Tipo 2:** è il più frequente in assoluto. Simile al tipo I ma con un frammento di frattura metafisario sul lato della compressione. Quindi oltre alla fisi è interessata obliquamente la metafisi. La prognosi in genere è buona.
- **Tipo 3:** raro. Distacco della fisi con frattura che attraversa l'epifisi fino all'articolazione. Prognosi discreta.
- **Tipo 4:** la frattura attraversa la metafisi, la fisi e l'epifisi fino all'articolazione. Prognosi più incerta.

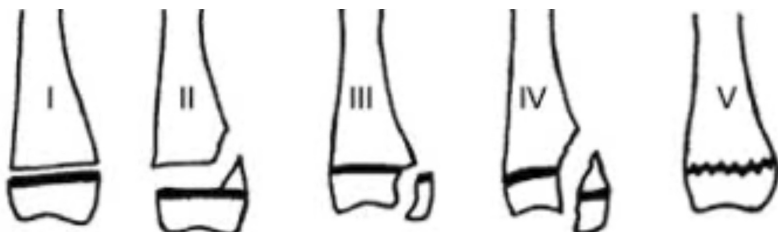
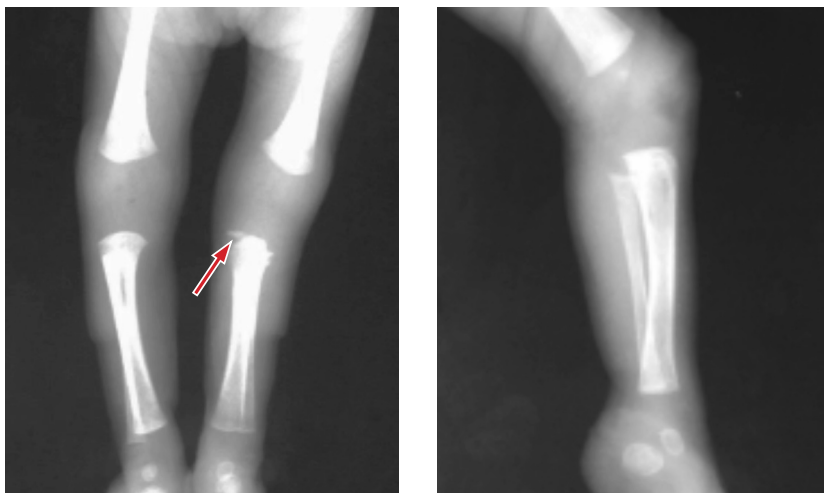


Fig. 6.12. Classificazione dei distacchi epifisari secondo Salter-Harris.

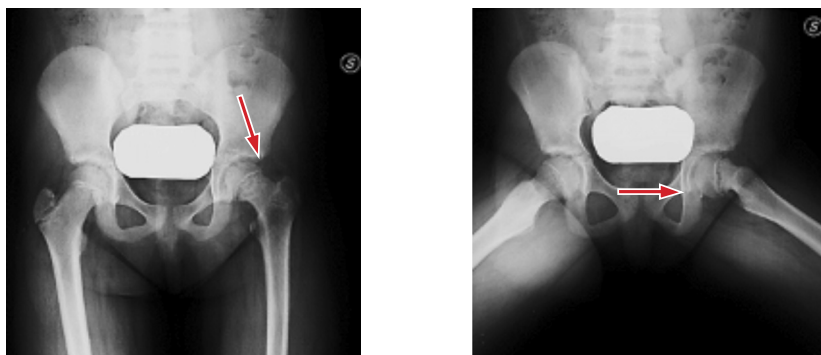


**Fig. 6.13.** Rx arti inferiori A.P. e laterale dell'arto inferiore di sinistra: parziale distacco della metafisi tibiale interna con piccolo frammento osseo triangolare (freccia) e disassiamiento dell'asse femoro-tibiale, con versamento articolare (distacco tipo Salter-Harris 2 in pretermine).

- **Tipo 5:** spesso la diagnosi è difficile ed errata. Compressione o crushing della fisi (ad esempio per caduta dall'alto). Prognosi cattiva.

Talvolta una precisa classificazione radiografica (specie in caso di scarso spostamento o in distacchi complessi) è complessa e si rende necessario un approfondimento diagnostico con RM (Figure 6.13., 6.14.).

Il trattamento nei distacchi senza spostamento prevede solo la tutela in apparecchio gessato. Nei distacchi con spostamento è invece necessaria una precoce riduzione con manovre delicate cercando di ottenere l'ottimale ripristino dell'anatomia epifisio-metafisaria. In al-



**Fig. 6.14.** Rx bacino in 2P: epifisiolisi con listesi della testa femorale sinistra. Distacco completo della testa femorale sinistra che appare scivolata internamente e posteriormente " come il gelato che scivola fuori dal suo cono" (freccie).



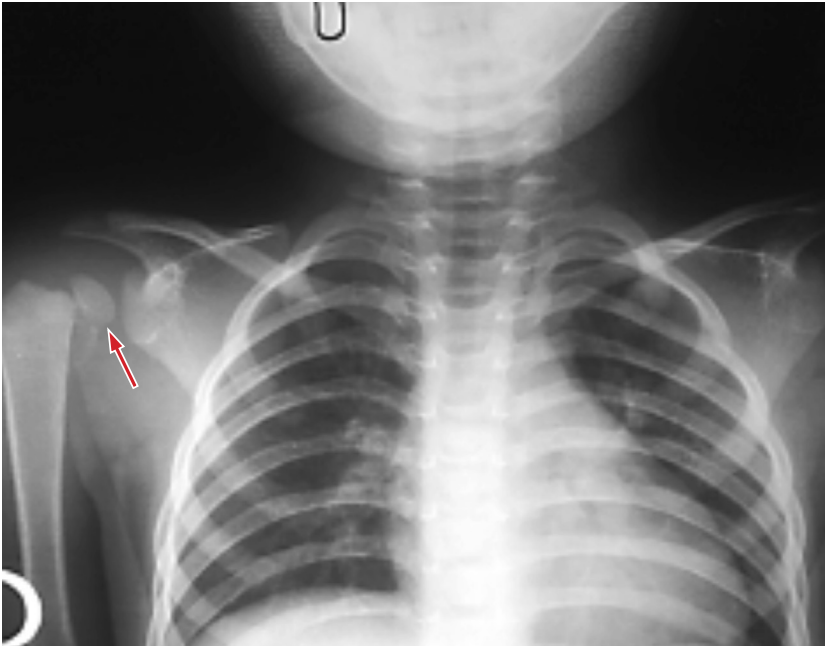


Fig. 6.15. Rx scapolo-omeroale dx: distacco completo della testa omerale destra che appare dislocata verso il basso e posteriormente (freccia).

cuni casi va applicata una trazione transcheletrica che sarà inglobata nell'apparecchio gessato.

Nelle lesioni non riducibili si ricorre alla riduzione cruenta e alla sintesi di minima (i mezzi di sintesi, fili o viti, andranno rimossi precocemente). In tutti i casi fondamentale risulta una buona riduzione ed adeguata immobilizzazione (Figura 6.15.).

La prognosi dei distacchi epifisari è legata a molteplici fattori, in particolare:

- tipo di distacco;
- età del paziente e potenziale di rimodellamento residuo;
- tipo di trattamento e qualità della riduzione.

In una certa percentuale di casi (specie in bambini più piccoli) si arriva a completa reintegrazione morfologica della zona della cartilagine epifisaria lesa.

Nell'adolescenza, età in cui la cartilagine epifisaria si presenta molto più ristretta, la guarigione della soluzione di continuo può avvenire più facilmente con la formazione di *callo osseo* e con la precoce saldatura più o meno estesa della epifisi alla metafisi (episiodesi post-traumatica).

L'interruzione della crescita longitudinale dell'osso, quando completa, porta ad eterometria degli arti ed a limitazione funzionale; quando parziale, porta a deformità angolare e progressivo accorciamento. Altre complicanze sono la pseudoartrosi (es. frattura condilo laterale dell'omero) e la necrosi vascolare (es. traumi a carico dell'epifisi prossimale del femore).

## 6.4. Rachitismo

È una patologia tipica dell'età pediatrica molto diffusa nei paesi in via di sviluppo. La causa principale è la mancanza di calcio e/o vitamina D. La mancanza di vitamina D impedisce l'assorbimento del calcio a livello intestinale; l'ipocalcemia che ne consegue determina il rilascio del paratormone che favorisce il riassorbimento del calcio a livello del rene e la sua liberazione dalle ossa, causando una mineralizzazione ridotta e non adeguata.

Esistono diverse forme di rachitismo a seconda della causa o del meccanismo che determina la carenza di vitamina D o che altera il metabolismo della vitamina D a livello di vari organi del nostro corpo. In realtà la vitamina D si forma in massima parte (80-90%) nella pelle sotto l'azione dei raggi ultravioletti e per il restante 10-20% proviene dagli alimenti che la contengono. Tuttavia, sia la vitamina D che si forma nella pelle sia quella che assumiamo con gli alimenti sono in forma inattiva che, per essere attivata, deve passare anzitutto attraverso il fegato e poi attraverso i reni. Fegato e reni modificano la molecola e la trasformano in vitamina D attiva (il calcitriolo) che è in grado di favorire la deposizione del calcio nelle ossa (mineralizzazione), l'assorbimento del calcio dall'intestino e il suo riassorbimento dal rene.

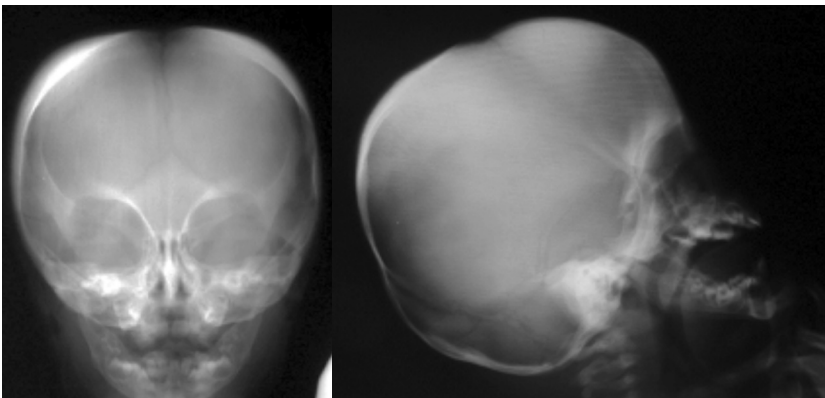
Nel mondo la forma più frequente di rachitismo è il *rachitismo carenziale da insufficiente apporto di vitamina D* con l'alimentazione o da insufficiente esposizione ai raggi solari. Ci sono poi forme renali (ad esempio nel rachitismo ipofosfatemico familiare, nelle tubulopatie renali, nell'osteodistrofia renale), epatiche (nelle malattie epato-biliari), intestinali (nel malassorbimento cronico, celiachia, fibrosi cistica, intestino corto etc.) o cutanee. Vi sono anche delle forme genetiche dovute a mutazioni dei geni che codificano per le proteine del metabolismo della vitamina D (es. rachitismo vitamina D dipendente tipo 1).

Esiste poi anche il *rachitismo di tipo 2* dovuto alla resistenza degli organi bersaglio. In questo caso, i livelli nel sangue di vitamina D in forma attiva sono normali o addirittura elevati, ma mancano o non funzionano i recettori a livello degli organi bersaglio e pertanto il nostro corpo si

comporta come se la vitamina D fosse mancante o bassa. Nelle forme da carenza di vitamina D la terapia si basa sulla somministrazione di vitamina D per bocca; è inoltre fondamentale modificare le abitudini alimentari, se non idonee, e promuovere stili di vita corretti. Nelle altre forme di rachitismo la terapia varia a seconda dell'organo interessato e del tipo di rachitismo.

I segni e i sintomi della malattia sono inizialmente sfumati ma diventano però via via più evidenti se non curati. Sono più frequentemente rappresentati da:

- deformazioni ossee da carico: femore a pastorale (per coxa vara), tibie arcuate, ginocchio varo o valgo;
- scarso accrescimento;
- rigonfiamento dei polsi (braccialetto rachitico) (Figura 6.18.);
- rosario rachitico (ovvero sporgenze evidenti a livello delle giunzioni condrocostali ovvero a livello delle articolazioni tra lo sterno e le coste);
- dentizione ritardata;
- cifoscoliosi (per cedimento dei corpi vertebrali);
- ritardata chiusura della fontanella bregmatica che normalmente scompare tra i 15 e i 18 mesi di vita;
- cedevolezza delle ossa del cranio (cranio a pallina di ping pong); il cranio è quadrato con bozze frontali prominenti, livellamento delle fosse craniche (platibasias) e sopraelevazione della regione dei condili occipitali verso la fossa dell'occipite (impressione cranio-basilare) (Figura 6.16.);
- fratture ossee in seguito a traumi modesti.



**Fig. 6.16.** Rx cranio in 2P: *caput quadratum rachitis*. Fontanella bregmatica alquanto ampia con deficit di ossificazione perisuturale, sia in corrispondenza delle suture coronarie che in prossimità della sutura sagittale. Bozze frontali prominenti. Verticalizzazione della fossa cranica anteriore e media.

Le manifestazioni radiologiche di carattere generale sono rappresentate da una diffusa osteoporosi, che coinvolge tutto lo scheletro con aspetto sfumato della corticale e spongiosa rarefatta; i nuclei di ossificazione ritardano a comparire o si arresta il loro sviluppo. Le ossa malaciche diventano plastiche per cui si deformano. L'effetto della mancata mineralizzazione appare più evidente nelle regioni metafiso-epifisarie delle ossa laddove cioè il ricambio e la osteogenesi sono più vivaci, in particolare in quelle più attive (estremità distale del femore, dell'ulna e del radio; estremità prossimale dell'omero e della tibia; estremità sternali delle costole). I segni locali si hanno a livello della zona della calcificazione provvisoria al limite della metafisi verso la cartilagine di coniugazione. Questa zona in condizioni di normalità appare nel radiogramma come una sottile linea trasversale densa; in caso di rachitismo diventa tipicamente irregolare, spezzettata e sfrangiata

in conseguenza della frammentazione dello "straterello" di calcificazione provvisoria provocata dalle vegetazione di tessuto osteoide in continua formazione dalla cartilagine di accrescimento ed in progressiva invasione verso la spongiosa metafisaria adiacente, residui della quale concorrono a creare l'aspetto di sporgenza della cartilagine coniugale con frammenti di tessuto calcificato a guisa di frangia (*segno della frangia*). Un altro segno locale, conseguente al rammollimento, compare nelle metafisi (specie quelle soggette ad una pressione verticale) ed è rappresentato dalla deformazione "a coppa" che causa a livello dell'estremo sternale delle coste la comparsa del cosiddetto "rosario rachitico" (Figura 6.17.). Nello stadio

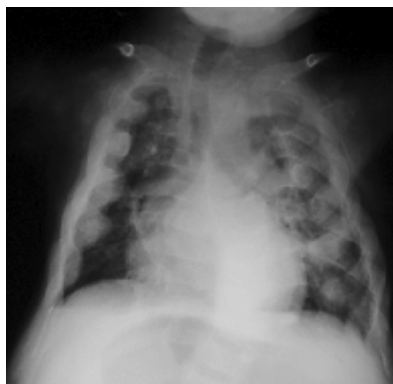
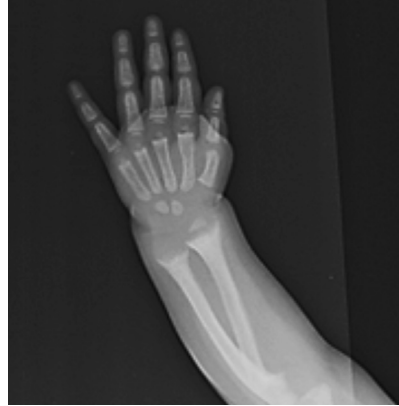
Fig. 6.17. Rx torace A.P.: rachitismo. Evidente deformazione "a coppa" delle metafisi costali che appaiono rigonfie. Le costole sono intensamente osteoporotiche con esiti multipli di fratture ("rosario rachitico"). Vistosa rotoscoliosi dorso-lombare sinistro-convessa ad ampio raggio.

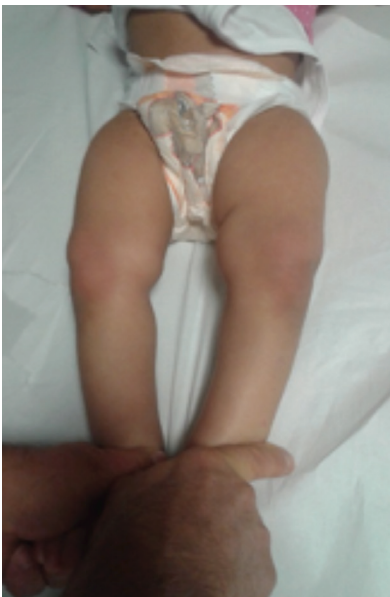

Fig. 6.18. "Braccialetto" rachitico in entrambi i polsi.

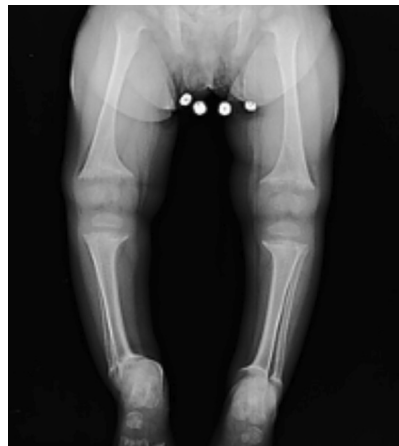florido della malattia è abbastanza frequente il reperto di *linee di Looser* (dette anche “*Umbauzonen*”) che consistono in un'interruzione trasversale della struttura ossea. Generalmente sono radiotrasparenti, prediligono le ossa lunghe nel tratto diafisario e sono disposte in modo simmetrico nei due lati. Le lesioni appaiono elettivamente localizzate nei cosiddetti “punti di tensione” delle sollecitazioni statico-dinamiche; possono essere a tutto spessore oppure interessare una parte soltanto dell'osso dando luogo ad immagini di interruzione completa ed incompleta. Dal punto di vista patogenetico si ritiene che la loro comparsa sia dovuta a fenomeni di trasformazione, riassorbimento e rimaneggiamento trabecolare dell'osso malacico. In fase di guarigione si verifica una riparazione completa, scompare l'aspetto di interruzione e si ristabilisce la continuità ossea come avviene nella riparazione delle



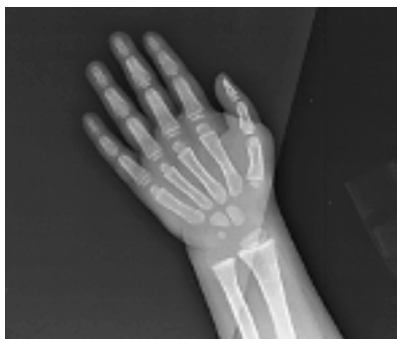
**Fig. 6.19.** Rx mano sn A.P.: rachitismo. Deformazione “a coppa” delle metafisi distali del radio e dell’ulna che si presentano alquanto sfrangiate e svasate. Diffusa osteoporosi con corticali assottigliate.



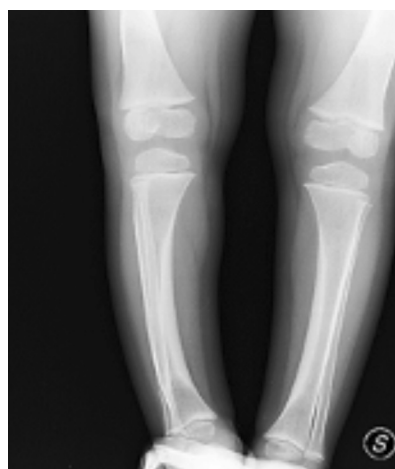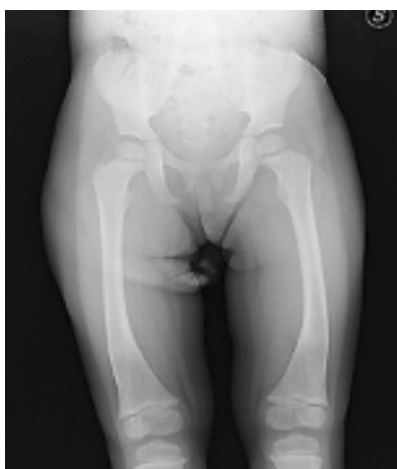**Fig. 6.20.** Varismo delle ginocchia.



**Fig. 6.21.** Rx arti inferiori A.P.: rachitismo. Deformazione “a coppa” delle metafisi dei femori e delle tibie con evidenti irregolarità della linea metafisaria di accrescimento. Incremento della distanza tra epifisi e metafisi per accumulo di osteoide. Varismo delle ginocchia.



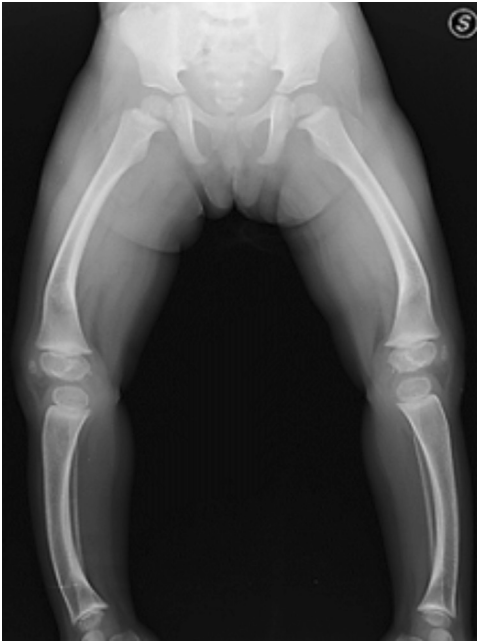**Fig. 6.22.** Rx bacino-arti inferiori e mano-polso sn: rachitismo, primo controllo dopo terapia. Le linee metafisarie di accrescimento dei femori e delle tibie appaiono più regolari con fenomeni di sclerosi riparativa metafisaria. Si nota incurvamento al terzo medio della diafisi dei femori e delle tibie con varismo delle coxo-femorali e delle femoro-tibiali. Si osserva inoltre miglioramento delle metafisi distali del radio e dell'ulna che si presentano meno sfrangiate e meno svasate. Corticali di maggiore spessore.



comuni fratture traumatiche. Generalmente in corrispondenza della sede della stria di radiotrasparenza può residuare una stria radiopaca trasversale (Figure 6.19., 6.20., 6.21.). Quando il rachitismo guarisce, compare una nuova zona di calcificazione provvisoria (che all’Rx appare come una linea densa via via più spessa e regolare) posta al confine tra cartilagine di accrescimento e strato di tessuto osteoide formatosi (Figure 6.22., 6.23., 6.24.). Contemporaneamente i sali minerali incominciano a precipitare nel tessuto osteoide del quale gradualmente si perde l’evidenza con la comparsa di una struttura spongiosa tesa in continuità con quella della metafisi attraverso residui della primitiva linea di calcificazione provvisoria.

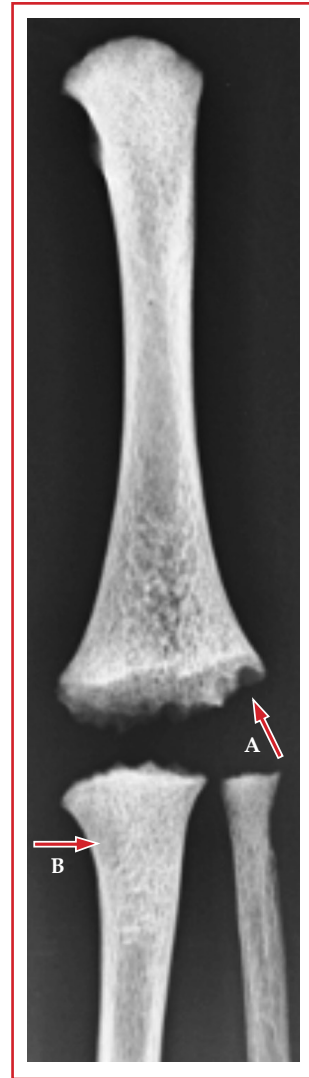
In questo stadio di regressione la mineralizzazione delle ossa lunghe riprende anche nello strato periferico di tessuto osteoide di origine periostale per cui insorgono quadri di periostosi (periostosi rachitica) che poi scompaiono in quanto l’apposizione ossea periferica si fonde completamente con la compatta.





**Fig. 6.23. Rx bacino-arti inferiori in A.P.:** rachitismo, secondo controllo dopo terapia. Lieve, ulteriore incremento dell'incurvamento femorale e tibiale come per evidenti esiti di lesioni rachitiche guarite.

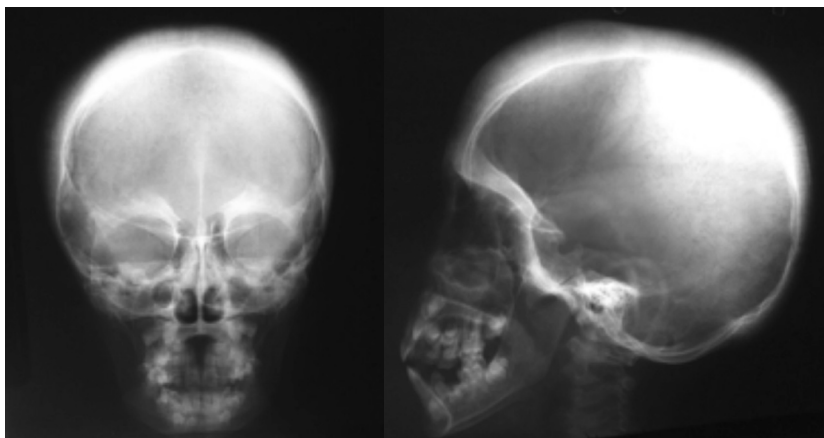
**Fig. 6.24. Rx femore-tibia-perone (ingrandimento):** lattante con manifestazioni rachitiche del II sec d.C. (scavo archeologico area sepolcrale presso follonica di Casal Bertone- Roma). Evidente deformazione "a coppa" della metafisi distale del femore (freccia A) che mostra linea di accrescimento alquanto sfrangiata e dentellata. La spongiosa ossea è molto rarefatta e si osservano alcune strie di arrestato accrescimento nel terzo prossimale della tibia (freccia B). (Per gentile concessione della Prof.ssa Valentina Gazzaniga).



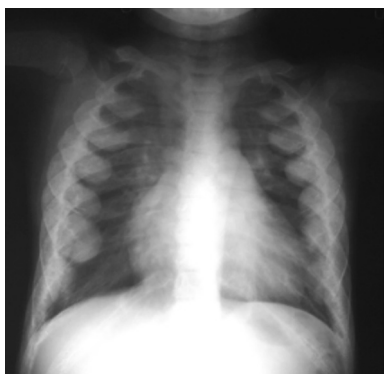## 6.5. Morbo di Cooley

La beta talassemia major è una grave forma omozigote di beta talassemia a esordio precoce con grave anemia che richiede regolari emotrasfusioni. Nella forma eterozigote (talassemia minor), meno grave, il paziente mostra sintomi lievi o per nulla evidenti. La talassemia major è anche chiamata anemia mediterranea per la sua diffusione soprattutto nelle aree che si affacciano sul bacino del Mediterraneo, tra cui le aree del Nord Africa e del Medio Oriente. È inoltre





**Fig. 6.25. Rx cranio:** morbo di Cooley. Diffuso ispessimento della teca cranica, più evidente nella squama del frontale ed in corrispondenza dei parietali con aspetto "a spazzola". Anche la base cranica ed i tetti orbitalari si presentano intensamente sclerotici.



**Fig. 6.26. Rx torace A.P.:** morbo di Cooley. Spiccato rigonfiamento delle costole che tendono alla fusione, con spongiosa ossea molto rarefatta e corticali assottigliate. Cardiomegalia.

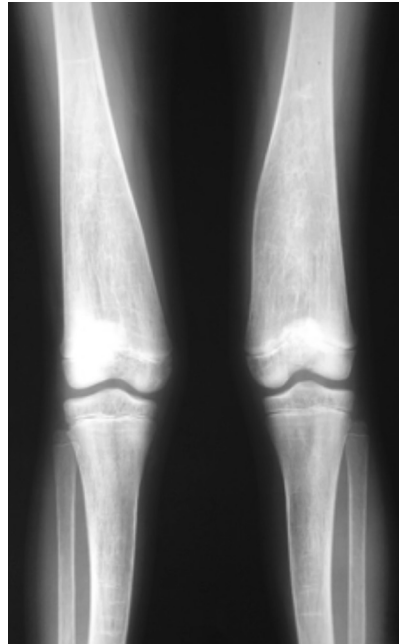frequente nei luoghi paludosi. In Italia la maggior incidenza si riscontra in Sardegna e nel delta del Po. Esordisce nel neonato con grave anemia, ritardo della crescita e pallore progressivo. Possono presentarsi problemi alimentari, diarrea, irritabilità, attacchi ricorrenti di febbre e progressiva distensione dell'addome da splenomegalia ed epatomegalia. I pazienti non o poco trattati con trasfusioni presentano ritardo della crescita, pallore, ittero, debolezza muscolare, ginocchio valgo, ulcere

alle gambe, formazione di masse da ematopoiesi extramidollare e alterazioni scheletriche come deformità delle ossa lunghe e anomalie craniofacciali tipiche (protuberanze craniche, prominenza ed ipertrofia mascellare con interiorizzazione dei denti, depressione della sella nasale, facies orientaleggiante con prominenza degli zigomi). In caso di trasfusioni regolari, la crescita e lo sviluppo tendono a essere normali, anche se possono presentarsi complicazioni da sovraccarico di ferro. Le complicanze da sovraccarico di ferro a esordio tardivo sono la miocardiopatia dilatativa, le aritmie, la fibrosi e la cirrosi epatica,

il diabete mellito e l'insufficienza paratiroidea, tiroidea, ipofisaria e, meno spesso, dei surreni. Altre complicazioni sono ipersplenismo (che può richiedere una splenectomia), trombosi venosa e osteoporosi. Le analisi ematologiche mostrano livelli ridotti di Hb ( $< 7$  g/dl), volume corpuscolare medio (MCV)  $>50 <70$  fl ed emoglobina corpuscolare media (MCH)  $>12 <20$  pg, anisopoichilocitosi ed eritroblasti sugli strisci di sangue periferico. Il trapianto di midollo osseo è l'unica cura attualmente disponibile. In assenza di trasfusioni regolari e di chelazione del ferro, i pazienti muoiono di solito prima della 2° o 3° decade, mentre i tassi di sopravvivenza sono molto più elevati nei pazienti trattati con trasfusioni regolari e con chelazione del ferro. Le complicazioni cardiache sono la principale causa di morte. Le alterazioni ossee sono in genere vistose e formano un quadro abbastanza caratteristico. Esse sono a carico di tutto lo scheletro (ossa lunghe, ossa corte ed ossa piatte) e possono essere di due tipi:

- rarefazione e porosi ossea in rapporto al processo di iperplasia midollare;
- iperostosi, particolarmente costante e spiccata nello strato diploico della calotta cranica, conseguenza dello stimolo da parte del midollo in proliferazione che attraverso le guaine vasali giunge a stimolare anche il periostio da cui si originano apposizioni esterne ad impianto perpendicolare a guisa di denti di pettine.

Nel radiogramma le ossa lunghe appaiono rigonfie con assottigliamento papiraceo della compatta e della corticale e diffusa ed intensa porosi, specie nelle epifisi, con spiccata rarefazione delle trabecole. Il



**Fig. 6.27. Rx femori-tibie:** morbo di Cooley. Rigonfiamento diafiso-metafisario distale dei femori e prossimale delle tibie, con scarso modellamento dell'osso (clubbing). Le corticali sono molto assottigliate, la spongiosa rarefatta con alcune trabecole ossee ispessite. Aspetto "grigliato" dell'osso. Valgismo femoro-tibiale.

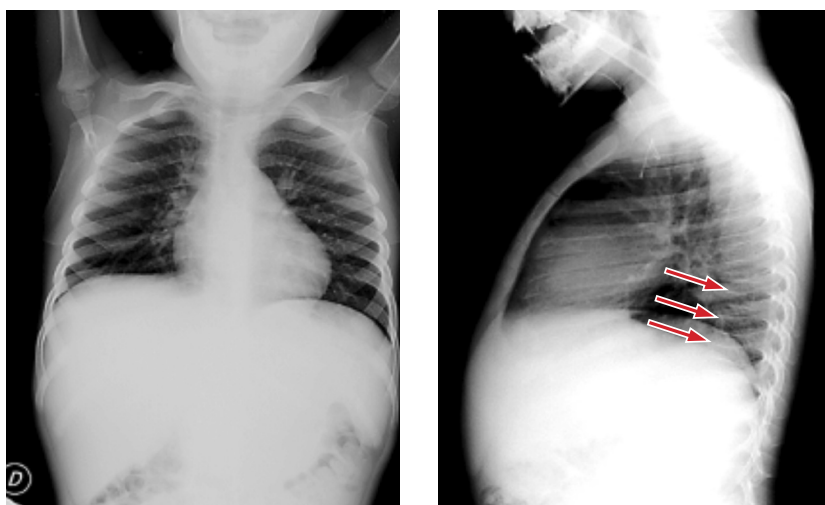
canale midollare risulta enormemente ampliato e la metafisi dei metacarpi e dei metatarsi appare come soffiata.

Nelle ossa corte la rarefazione trabecolare è sempre intensa: nei corpi vertebrali risaltano grossolani fasci trabecolari con aspetto “a palizzata”. Nelle ossa piatte compare un disegno spugnoso-areolare a grandi maglie su tutta la loro estensione (Figure 6.26., 6.27.).

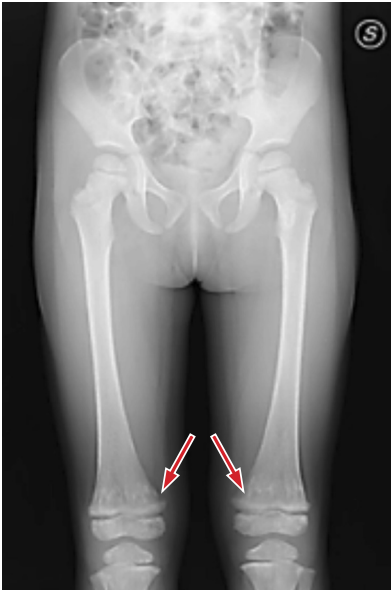
L'aspetto radiologico più caratteristico si ha nel cranio: la diploe è fortemente aumentata di spessore con un diffuso aspetto areolare per l'iperplasia eritroide del midollo. Il tavolato interno rimane usualmente distinguibile mentre il tavolato esterno della teca è assottigliato tanto che a volte non si riesce più a riconoscerlo in quanto sopraffatto dalla proliferazione ossea aghiforme (*cranio a spazzola*). Caratteristicamente l'osso occipitale al di sotto della protuberanza occipitale interna non è coinvolto a causa della mancanza di midollo osseo in questa area (Figura 6.25.).

## 6.6. Lesioni ossee in corso di leucemia linfoblastica acuta

Leucemia è il termine con il quale si indica un insieme di malattie maligne del sangue che originano dalla proliferazione tumorale di una cellula ematopoietica. Negli individui affetti da leucemia il midollo osseo perde la capacità di generare cellule normali acquisendo quella



**Fig. 6.28.** Rx torace in 2P: leucemia linfoblastica acuta. Diffusa decalcificazione delle ossa della gabbia toracica. Reticolazione della trama polmonare. Riduzione in altezza dei corpi vertebrali dorsali (freccie). Bande di rarefazione metafisaria dei colli omerali. Diaframma sollevato per notevole ingrandimento del fegato e della milza.



**Fig. 6.29. Rx bacino-femori-ginocchia AP:** leucemia linfoblastica acuta. Le ossa lunghe degli arti inferiori si presentano intensamente decalcificate, con spongiosa ossea molto rarefatta. Le metafisi distali dei femori appaiono rarefatte, con corticali evanescenti ed interrotte sul versante mediale (*corner sign*; freccia). Lesioni similari si riscontrano in corrispondenza delle metafisi prossimali di entrambe le tibie.

patologica di produrre cellule tumorali. Le cellule tumorali, sfuggendo ai fisiologici meccanismi di controllo, tendono ad accumularsi nel midollo stesso e, invadendolo, ne alterano progressivamente la funzione. Talvolta può accadere che questo accumulo di cellule tumorali nel midollo si estenda anche al sangue determinando un abnorme aumento del numero di elementi leucemici.

Sulla base della rapidità del decorso, si riconoscono leucemie acute (a rapida evoluzione) o croniche (a lenta evoluzione). Sulla base del tipo di cellula ematopoietica coinvolta, si riconoscono leucemie linfoidi o mieloidi. Le principali forme a noi note sono: la leucemia linfatica acuta, la leucemia linfatica cronica, la leucemia mieloide acuta e la leucemia mieloide cronica. La leucemia linfoblastica acuta è la forma più frequente di leucemia

nell'infanzia. I segni ematologici cardinali sono rappresentati da: anemia aplastica, leucopenia (neutropenia, agranulocitosi), trombocitopenia.

I sintomi più caratteristici sono la debolezza (dovuta all'anemia), la tendenza emorragica (causata dalla riduzione delle piastrine) e la tendenza a sviluppare infezioni (causata dalla riduzione dei globuli bianchi normali).

Il paziente affetto da leucemia può inoltre lamentare febbre, sudorazioni notturne, dimagrimento, dolori ossei o articolari. Esiste poi un corteo di sintomi legati alle specifiche caratteristiche della leucemia e alle eventuali sedi d'infiltrazione al di fuori del midollo osseo. In questo senso si possono osservare ingrandimento dei linfonodi, della milza e/o del fegato, lesioni cutanee, disturbi neurologici (quali cefalea, paralisi, confusione), tumefazione testicolare.

Le lesioni ossee a volte compaiono 6-8 mesi prima del quadro clinico conclamato, prediligono il femore, il bacino, il cranio e la colonna vertebrale (Figura 6.28.) (i cui corpi vertebrali appaiono schiacciati) ed a volte precedono la positivizzazione del puntato sternale.

Le localizzazioni leucemiche scheletriche mostrano aspetto ora di tipo osteoporotico generalizzato ora di tipo osteolitico, a piccoli e numerosi focolai di tarlatura nella spongiosa o a grossi focolai sia isolati che confluenti i quali possono essere causa di fratture patologiche. Le metafisi possono avere aspetto appuntito con la corticale interrotta (*corner sign*) (Figura 6.29.). Compaiono anche linee trasparenti trasversali lungo le metafisi (*strie di Baty e Vogt*). Le manifestazioni osteolitiche sono espressione di fenomeni distruttivi del tessuto osseo da parte della proliferazione midollare leucemica.

## 6.7. Tumori ossei

I tumori ossei sono di una grande varietà istologica ed evolutiva. La classificazione meglio rispondente ai fini pratici è quella che, tenendo conto dell'origine, della evoluzione e della struttura istologica, li distingue in:

- tumori primitivi e tumori secondari, in base al criterio di origine;
- tumori benigni e tumori maligni, in base al criterio di evoluzione;
- tumori di struttura cambiale, di struttura stromale, (di struttura reticolo-endoteliale ed emopoietica), in base al criterio istogenetico.

Dal punto di vista radiologico il concetto di malignità viene formulato in base all'accrescimento rapido, ai caratteri infiltranti, all'irregolarità e sfumatura dei margini, all'usura e distruzione ossea, alla decalcificazione locale dell'osso spesso fratturato.

Nei tumori benigni l'accrescimento è in genere regolare ed espansivo, i margini sono netti, lo sviluppo è lento; l'osso, alla periferia del tumore, mantiene regolare la sua struttura.

Nei tumori primitivi la localizzazione è, in genere, unica mentre nelle metastasi più spesso le localizzazioni sono multiple.

I tumori primitivi dello scheletro costituiscono un ambito che mette a dura prova anche radiologi esperti nella patologia dello scheletro. I motivi sono vari. Innanzitutto il tessuto osseo risponde in maniera spesso monomorfa ad un processo neoplastico che si sviluppa al suo interno, il più delle volte mediante un'area di osteolisi talora accom-

pagnata dalla produzione di nuovo osso. Inoltre lo scheletro ospita numerosi tipi cellulari – non solo le cellule tipiche dell'osso, ma anche quelle del midollo emopoietico – da ciascuno dei quali può prendere origine un clone neoplastico. In aggiunta, dallo stesso tipo cellulare possono originare neoplasie con un comportamento biologico molto differente, o questo può variare nel corso del tempo. Un condroma, una neoplasia benigna di origine cartilaginea, può trasformarsi per esempio in un condrosarcoma.

Per finire, lo scheletro è una delle sedi preferite di metastatizzazione e la patologia metastatica dell'osso è senza dubbio più frequente di quella primitiva, soprattutto negli adulti.

Per questi motivi nell'iter diagnostico è spesso necessario l'intervento di un valido istopatologo.

La radiologia convenzionale è la metodica iniziale nella valutazione di una sospetta neoplasia dell'osso: a essa, tuttavia, sovente non possiamo chiedere molto di più che restringere le ipotesi diagnostiche a una lista meno affollata. Solo di rado consente una diagnosi definitiva e permette di interrompere l'iter diagnostico.

Le prime informazioni utili derivano come sempre dalla clinica. A differenza delle metastasi (e del mieloma), che sono tipiche dell'età adulta e senile, i tumori primitivi si osservano per lo più prima dei 30 anni, vale a dire nel periodo della massima crescita scheletrica. Ciò vale soprattutto per l'osteosarcoma e per il sarcoma di Ewing che sono le neoplasie maligne dell'osso più aggressive e tra le più frequenti. I tumori primitivi dello scheletro si sviluppano in sedi preferenziali, soprattutto in corrispondenza del ginocchio, e in generale nella regione meta-epifisaria delle ossa lunghe che ha la maggiore spinta proliferativa negli anni dell'accrescimento.

All'opposto le metastasi colpiscono quasi sempre lo scheletro assiale come la colonna, il bacino e le coste. Questi sono i segmenti dello scheletro più ricchi di midollo osseo, che rappresenta la sede di colonizzazione iniziale di una metastasi ematogena. Alcuni sarcomi prendono origine in zone di tessuto osseo che già ospitano un'altra patologia (come la malattia di Paget, una osteomielite cronica, una displasia fibrosa) o che sono state sottoposte a irradiazione, per esempio nel corso di un ciclo di radioterapia per una neoplasia di un parenchima sottostante o contiguo. In pratica non si penserà a un tumore primitivo dello scheletro in un adulto o in un anziano, soprattutto se localizzato a livello dello scheletro assiale e se le lesioni sono multiple; questa ipotesi è altamente improbabile di fronte a

un paziente noto per essere portatore di una neoplasia maligna dei tessuti molli o per essere stato sottoposto ad asportazione di un tumore aggressivo nei 5-10 anni precedenti. La concomitanza di una sintomatologia sistemica importante, come malessere generale, febbre, dimagrimento, sviluppo di uno stato anemico, dovrebbero orientare più verso una patologia metastatica, poiché i tumori primitivi dell'osso, anche se maligni, danno soprattutto una sintomatologia locale: fa eccezione il sarcoma di Ewing, il cui esordio è spesso caratterizzato da febbre, anemia e leucocitosi.

Al contrario il rilievo di una lesione scheletrica sospetta in un giovane, soprattutto se unica e localizzata a livello della regione metaepifisaria delle ossa lunghe, deve far sorgere il sospetto di un tumore osseo primitivo. Lo stesso in un adulto allorché la lesione insorga in segmenti scheletrici affetti da malattia di Paget, da displasia fibrosa o sottoposti a irradiazione.

Le neoplasie dello scheletro a rapido accrescimento sono causa di dolore intenso, soprattutto di notte. In generale le neoplasie benigne non provocano dolore: fa eccezione l'osteoma osteoide, il cui sintomo d'esordio può essere un dolore dalla genesi misteriosa. Ma anche i tumori metastatici spesso danno dolore notturno.

Esclusa una patologia ripetitiva, gli aspetti che debbono allarmare il medico radiologo sono tre:

1. una osteolisi a margini indefiniti;
2. l'erosione della corticale dell'osso;
3. l'infiltrazione nei tessuti molli circostanti.

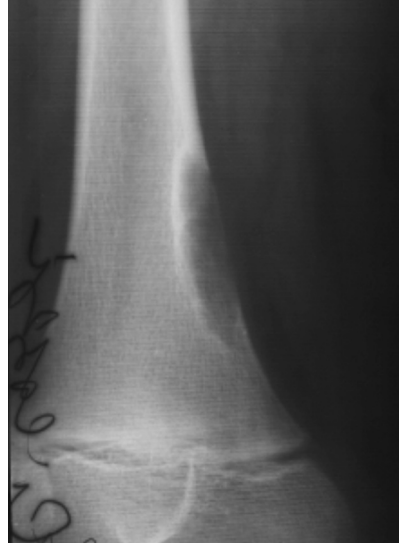### 6.7.1. Il fibroma non ossificante

È una malattia dei giovani dai 5 ai 20 anni. Si tratta di una lesione del tutto benigna, quasi sempre asintomatica. Si ritiene che si formi in seguito all'arresto in un punto dell'ossificazione encondrale ove si stabilirebbe un centro di proliferazione connettivale sostitutiva. Perciò dovrebbe essere considerato un focolaio fibroso sostitutivo di un focolaio di ossificazione encondrale anziché un tumore in senso stretto. Questo focolaio, nel suo sviluppo, tende ad allontanarsi dalla cartilagine di accrescimento e a crescere inglobato nel tratto iuxtametafisario dell'osso ove si espande determinando una lacuna osteolitica ovalare più o meno grande che spesso diviene causa di frattura patologica.

Il quadro radiologico è caratterizzato da una immagine osteolitica unicamerale o alveolare, situata nella regione metafiso-diafisaria, nello spesso-



re della corticale o subito al di sotto, sviluppata eccentricamente, delimitata verso l'esterno dall'immagine della corticale assottigliata, talora soffiata, e verso l'interno da un orletto sclerotico che diventa ancor più sclerotico con l'attenuarsi del ritmo di accrescimento (Figure 6.30., 6.31.). Il fibroma non ossificante di norma involve spontaneamente grazie all'accentuazione della reazione sclerotica periferica fino alla totale oblitterazione della piccola immagine lacunare nella cui sede può residuare un ispessimento della corticale (Figure 6.32., 6.33.).



**Fig. 6.30. Rx femore:** lacuna fibrosa della corticale. Si osserva ampia lesione osteolitica, di forma ovale, con fine sclerosi perilesionale e corticale esterna fortemente assottigliata nel terzo distale della diafisi femorale.

### 6.7.2. Cisti ossea

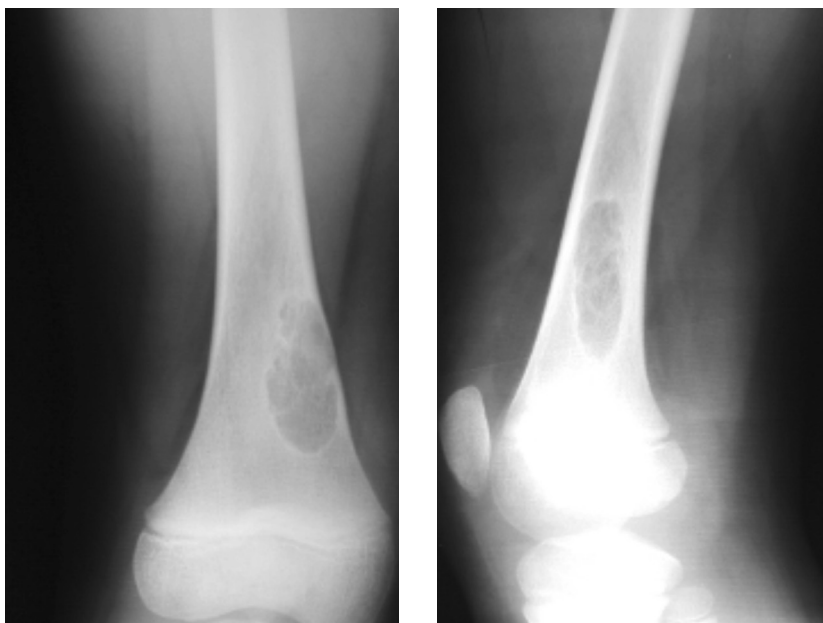
È una malattia dei giovani di solito dai primi anni di vita all'adolescenza. La formazione, ripiena di un liquido sieroso, è quasi sempre asintomatica, manifestandosi nella maggioranza dei casi con fratture patologiche in seguito a traumi di lieve/media entità. Predilige le regioni metafisarie delle ossa; i distretti maggiormente colpiti sono l'omero (60%) ed il femore (35%). Radiologicamente la cisti appare come un'area fusiforme di osteolisi pura, unicamerata o pluricamerata da sottili setti, localizzata nella regione metafisaria dalla quale si estende in genere verso la diafisi, diventando metafisaria. Il tratto di osso colpito appare rigonfio con corticale assottigliata, talvolta "a guscio d'uovo", rendendo quindi facili le fratture spontanee. La cisti non provoca alcuna reazione periostale, né endostale; ma in corrispondenza del confine con l'osso sano, specie nel polo diafisario, si può osservare un orletto di sclerosi che è l'espressione dell'avvenuta stabilizzazione del processo. La cartilagine di accrescimento costituisce una barriera all'espansione della cisti verso l'epifisi sicché questa, salvi casi rarissimi, non viene raggiunta; questo aspetto aiuta nella diagnosi differenziale con l'osteoclastoma che invece predilige l'epifisi.

A seguito di una frattura patologica si può talvolta riscontrare il "fallen fragment sign" (*segno del frammento caduto*, Reynolds 1969), che consiste nel distacco di un setto divisorio intercamerale che, fluttuando (poiché il contenuto cistico è di natura fluida), si deposita sul fondo della cisti. Per evidenziare questo segno radiografico basta eseguire i radiogrammi mettendo in posizione antigravitazionale l'osso colpito (Figure 6.34., 6.35., 6.36., 6.37.).

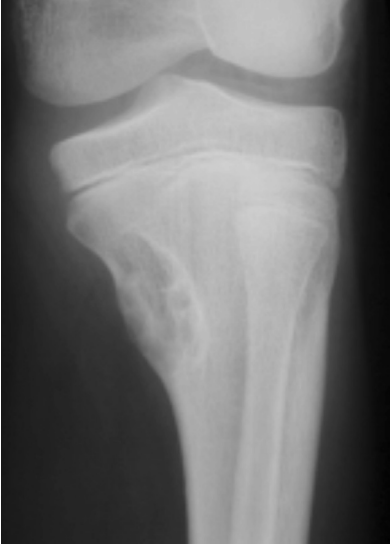### 6.7.3. Condroma

Il condroma può essere solitario o multiplo, centrale (*encondroma*) o periferico (*eccondroma*). Le sedi più frequenti sono le piccole ossa della mano e dei piedi, le coste, i corpi vertebrali e lo sterno.

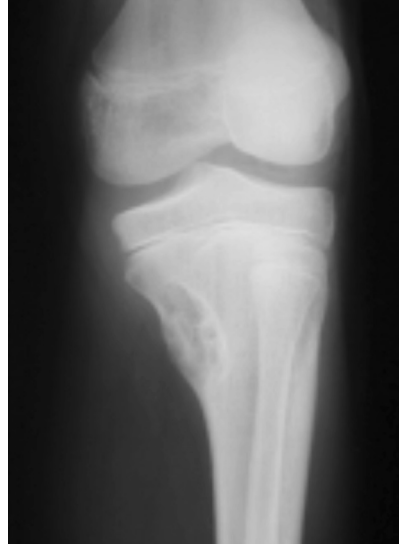
Il condroma *centrale* appare radiograficamente come un'immagine di grande trasparenza, di tipo cistico, a contorni ora regolari ora policiclici in corrispondenza della quale l'osso è rigonfio con corticale assottigliata. Alla periferia non c'è reazione periostale. L'osso adiacente ha un aspetto del tutto normale. La cavità cistica può a volte avere un aspetto pseudoconcamerato.



**Fig. 6.31.** Rx femore A.P. e L.L.: lacuna fibrosa della corticale. Zona di rarefazione ossea eccentrica nel terzo distale della diafisi femorale con orletto sclerotico ed iperostosi del segmento osseo coinvolto.



**Fig. 6.32. Rx tibia prossimale:** lacuna fibrosa in fase di guarigione. La zona di rarefazione ossea mostra fenomeni di sclerosi non solo periferici ma anche all'interno della lesione. La corticale è assottigliata ma non interrotta.



**Fig. 6.33. Rx tibia prossimale:** controllo a distanza. Rispetto al precedente controllo la lesione ossea si presenta ancor più ossificata. Permane modesto ispessimento della porzione prossimale della tibia. Non segni di sollevamento periostale.

Il condroma *periferico* rende, con la sua crescita, ancora più assottigliata la corticale fino a farle assumere un aspetto papiraceo e la soffia in modo eccentrico sicchè assume l'aspetto di una cavità asimmetrica che sporge con il proprio contorno esterno dalla periferia dell'osso. Spesso, sia nella forma centrale sia in quella periferica, si osserva la presenza di calcificazioni all'interno del tumore (Figura 6.38.). I problemi clinici causati dagli encondromi sono le deformità scheletriche, la discrepanza tra la lunghezza degli arti, la statura ed il rischio potenziale di trasformazione maligna in condrosarcoma.

Quando gli encondromi sono multipli e si distribuiscono asimmetricamente prediligendo una metà del corpo (forma emilaterale) si parla di *discondroplasia di Ollier*, dal nome del chirurgo francese Louis Leopold Ollier, uno dei fondatori della moderna chirurgia ortopedica, che descrisse la malattia per la prima volta nel 1900 studiando il caso di una bambina di 6 anni con deformità e rigonfiamenti dell'avambraccio, della coscia e delle dita. La condizione nella quale l'encondromatosi multipla si associa agli emangiomi dei tessuti molli è nota come *sindrome di Maffucci*.

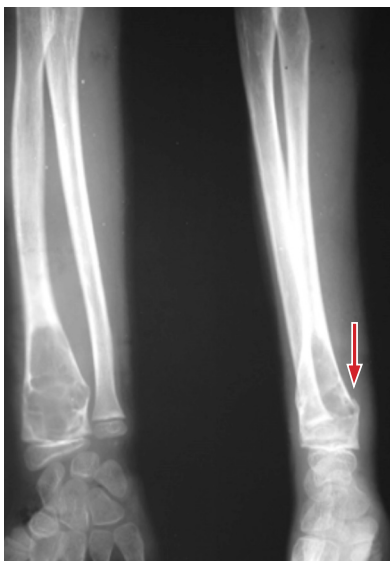### 6.7.4. Osteocondroma

È sinonimo di esostosi osteocartilaginea, escrescenza ossea rivestita da un guscio di cartilagine il cui sviluppo si arresta con l'arresto dell'accrescimento dello scheletro.

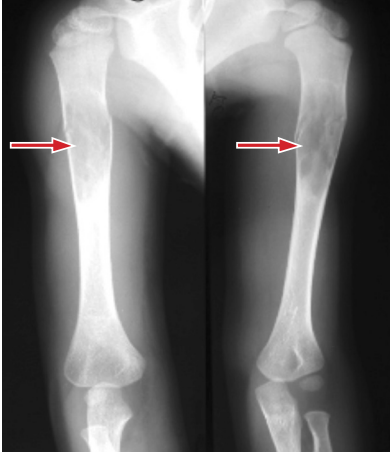
Quando le esostosi sono multiple e su base ereditaria, si delinea la *malattia esostosante multipla*, alterazione ereditaria caratterizzata dalla formazione, durante l'accrescimento scheletrico, di escrescenze cartilaginee che, ossificandosi, si trasformano in escrescenze ossee. Il fenomeno è in genere poliostotico e politopico, con netta predilezione per la regione iuxta-metafisaria delle ossa lunghe, dalla quale le esostosi, con aspetto ora a clava, ora a fungo, si distaccano con direzione tipicamente oppo-

sta all'epifisi; secondariamente possono comparire anche nelle ossa del tronco, del bacino e delle scapole. Non sono quasi mai coinvolte le ossa del capo o del viso. Lo sviluppo delle esostosi, come già detto, si spegne quando termina l'accrescimento scheletrico. Dai residui cartilaginei possono originarsi anche *condrosarcomi*, la cui presenza è denunciata dal protarsi o dalla ripresa di accrescimento della massa esostosica dopo il periodo di sviluppo scheletrico (Figure 6.39., 6.40., 6.41.).

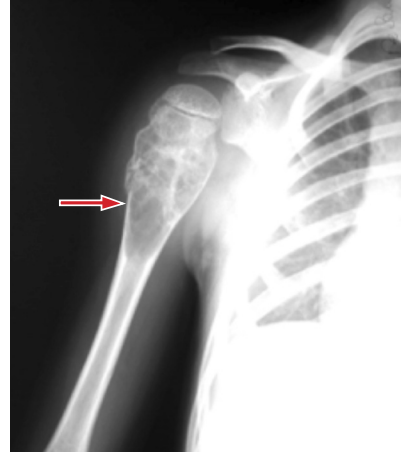
Le esostosi possono essere rimosse con interventi chirurgici. In alcuni casi, ad esempio quando le esostosi crescono in prossimità di nervi o tendini e questi ultimi sono compressi, per evitare che gli stessi siano danneggiati, esse devono essere rimosse al più presto (quindi anche durante il periodo di crescita dei bambini). Alcune persone non necessitano di nessun trattamento in quanto le esostosi determinano lievi deformità. I pazienti riescono a compensare la deformità o le eventuali limitazioni del raggio di movimento in maniera tale da poter vivere ed agire normalmente. Questo tipo di situazione è più frequente quando le eventuali deformità insorgono lentamente. In altri casi si può rendere opportuno



**Fig. 6.34. Rx radio:** cisti ossea fratturata. Ampia lesione osteolitica, pluriconcamerata, del terzo distale della diafisi radiale, con evidente aspetto soffiato del segmento osseo; corticali evanescenti. Piccola rima di frattura patologica sul versante ulnare del radio (freccia).



**Fig. 6.35. Rx omero:** cisti ossea fratturata. Zona di rarefazione ossea nel III prossimale dell'omero con forte assottigliamento delle corticali e parziale interruzione del profilo mediale come per piccola rima di frattura (freccia).



**Fig. 6.36. Rx omero:** cisti ossea pluriconcamerata del collo omerale, con piccola rima di frattura sul versante esterno dell'osso (freccia).

un intervento chirurgico correttivo della deformità stessa (Figure 6.42., 6.43.). Nella misura in cui una esostosi determina una crescita ossea difettosa, come l'inarcarsi delle estremità, a volte il rimuoverla tempestivamente permetterà all'osso di raddrizzarsi e rimodellarsi durante la crescita. Se l'esostosi è dolorosa, comprime una struttura importante è esteticamente brutta o può facilmente subire traumi diretti, è altresì consigliata la rimozione chirurgica.

### 6.7.5. Osteoma osteoide

È una neoplasia benigna che interessa prevalentemente le ossa lunghe e più spesso quelle degli arti inferiori. Più rara la localizzazione vertebrale (di solito nell'arco posteriore) ed eccezionale quella nelle ossa piatte. Si localizza ora nella spongiosa, ora nello spessore della compatta con una piccola cavità detta "nido", della grandezza massima di una nocciola (< 2 cm). È costituito da osteoblasti e da tessuto osteoide.

Il sintomo principale è il dolore: dolore improvviso, ben localizzato e molto forte, senza storia di trauma all'anamnesi. Il dolore si accentua maggiormente la notte, si placa con l'assunzione di FANS e soprattutto con l'assunzione dell'aspirina. Si può accentuare con l'assunzione di alcool. Questi sintomi sono distintivi e caratteristici di questo tumore

benigno. Nelle localizzazioni alla diafisi delle ossa lunghe talora è possibile palpare la tumefazione dura e fusiforme prodotta dall'osso reattivo attorno al nidus (Figure 6.44., 6.45.).

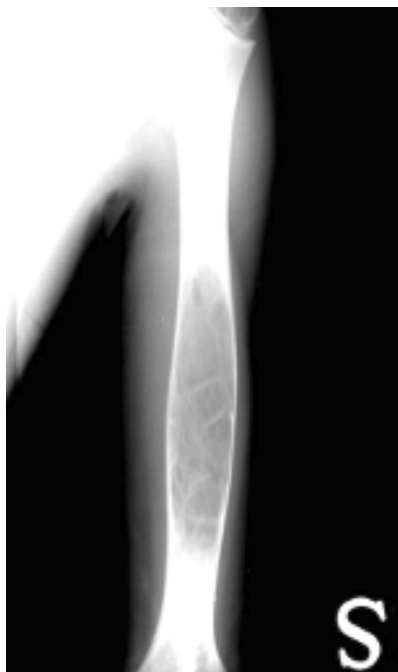Quando è interessata la colonna vertebrale, il dolore può portare a spasmi muscolari che provocano la comparsa di scoliosi dolorosa.

Radiograficamente si osserva una zona rotondeggiante di rarefazione, corrispondente al nido neoplastico, circondata da una zona di sclerosi (immagine a bersaglio) (Figure 6.46., 6.47., 6.48.).

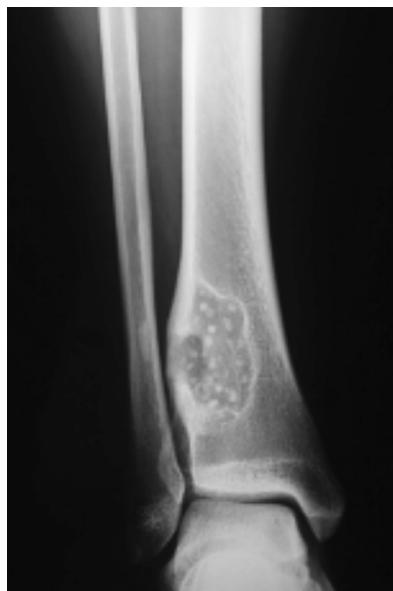Per il processo di osteosclerosi reazionale a distanza dal focolaio osteolitico alcuni Autori sono propensi a considerare l'osteoma osteoide tra le alterazioni flogistiche croniche dell'osso.

### 6.7.6. Osteoma

È un tumore benigno, di solito è asintomatico. Osteomi multipli del cranio, della mandibola ed anche di altre ossa sono tipici della *sindrome di Gardner* caratterizzata dalla presenza di polipi multipli di tipo



**Fig. 6.37. Rx omero:** cisti ossea. Ampia lesione osteolitica nel terzo medio della diafisi omerale con corticali alquanto assottigliate. Assenza di lesioni traumatiche.



**Fig. 6.38. Rx tibio-tarsica:** condroma. Rigonfiamento del terzo distale della diafisi tibiale con ispessimento della corticale esterna in adiacenza a zona ovale di rarefazione ossea. Cercine di sclerosi perilesionale. Presenza di numerose calcificazioni all'interno della lesione.

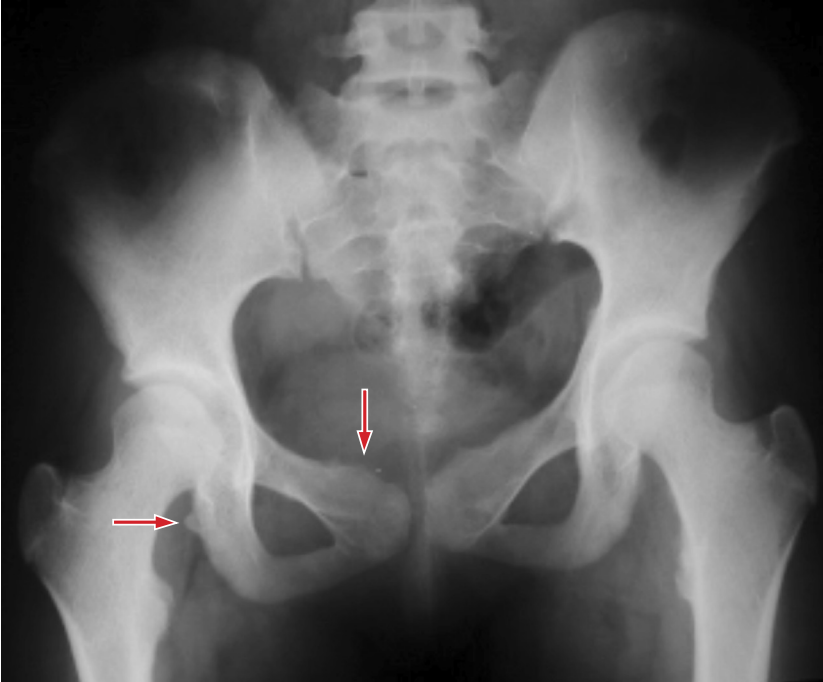


Fig. 6.39. Rx bacino A.P.: esostosi multiple. Sono presenti svariate esostosi a carico di entrambe le branche ischio-pubiche, che si presentano alquanto rigonfie e tozze.

adenomatoso (generalmente 200-1000, prevalentemente nell'intestino crasso), osteomi multipli (frequentemente alla mandibola), fibromatosi e Iperplasia Epitelio Retinica; costituisce una variante della più comune poliposi familiare.

L'osteoma è costituito da tessuto osseo adulto che si dispone a formare strutture compatte o spongiose, in base alle quali si parla di osteoma *compatto* o *eburneo* e di osteoma *spongioso*.

L'osteoma si accresce lentamente, a carattere espansivo: si localizza più spesso nel cranio, nella mandibola e nei seni paranasali dove può arrivare ad occuparne completamente la cavità. A seconda della sede di impianto possono essere distinti in centrali, periferici e parastali

Il quadro radiologico, quando trattasi di osteoma compatto, è caratterizzato da un'area di densità eburnea mentre nella forma spongiosa l'opacità è strutturata e fascicolata. I contorni sono netti e regolari. Le forme centrali non determinano deformazioni fino a che non raggiungono una certa grandezza oltre la quale compaiono protuberanze più o meno vistose che gli osteomi periferici ovviamente causano più precocemente (Figure 6.49., 6.50.).

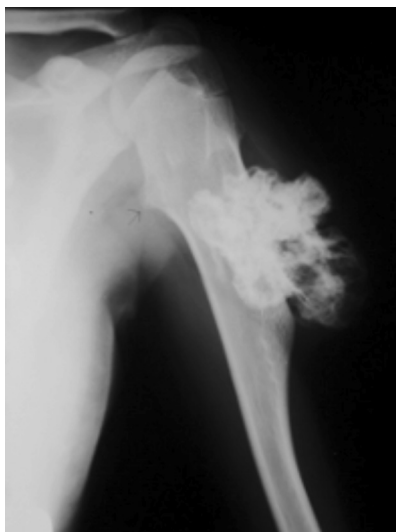

### 6.7.7. Il tumore a cellule giganti

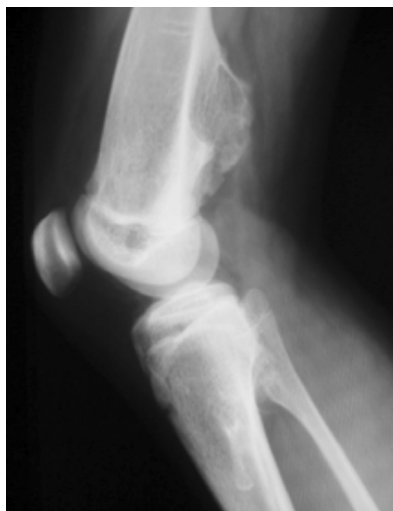Il tumore a cellule giganti è una lesione benigna caratterizzata istologicamente da cellule istio-fibroblastiche che si fondono assieme formando grandi cellule multinucleate; le cellule che lo compongono assomigliano agli osteoclasti per cui in passato il tumore era stato definito *osteoclastoma*. Ha la punta di massima incidenza nella terza decade.

La lesione è benigna ma può avere un andamento variabile: alcune volte può rimanere latente ma la maggior parte delle volte si presenta come lesione attiva e, più raramente, come lesione aggressiva. Pur essendo un tumore benigno può, seppur raramente, degenerare in una forma maligna: il sarcoma a cellule giganti. In questa forma maligna sono visibili istologicamente delle cellule fusate francamente maligne sparse tra le cellule giganti benigne. La degenerazione maligna può avvenire spontaneamente (evento molto raro) o in seguito a trattamento con radioterapia (evento più frequente).

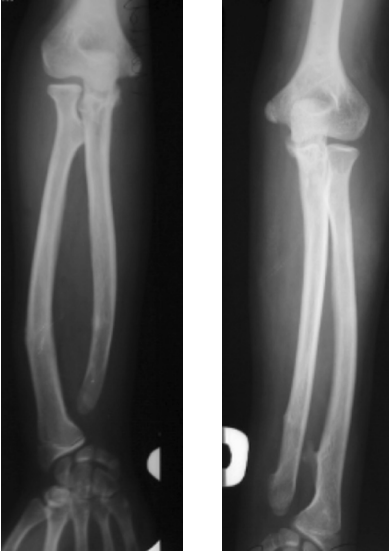Il tumore a cellule giganti predilige le epifisi a maggiore fertilità delle ossa lunghe ma insorge anche nelle ossa corte (vertebre) (Figura 6.51.) e nelle ossa piatte (soprattutto mandibola e coste). Eccezionalmente può essere multicentrico e presentarsi in più ossa contemporaneamente. Si



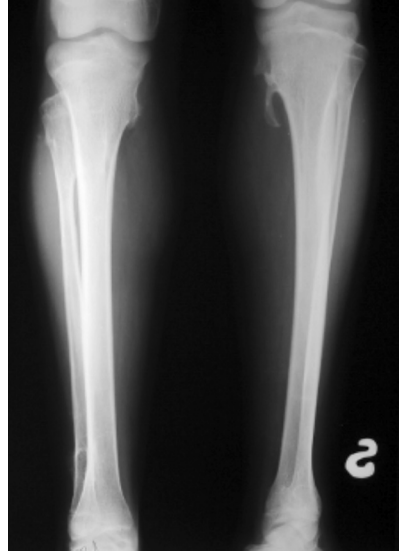**Fig. 6.40. Rx omero sn:** malattia esostosante multipla. Voluminoso osteocondroma calcifico, "a cavolfiore", a carico del terzo prossimale della diafisi che appare iperostotica con altre esostosi limitrofe.



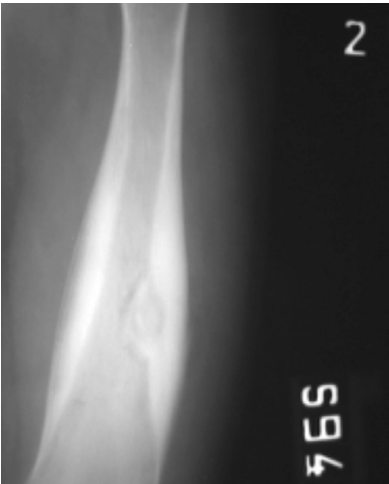**Fig. 6.41. Rx laterale del ginocchio:** malattia esostosante multipla. Voluminoso osteocondroma del versante posteriore del tratto distale della diafisi femorale, con aspetto "a vulcano". Altre esostosi si evidenziano anche a carico di tibia e perone.



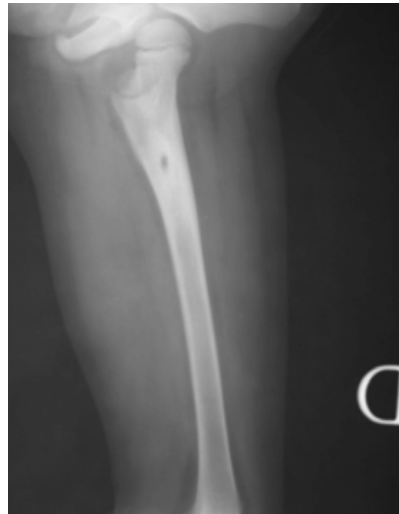**Fig. 6.42. Rx avambraccio a confronto:** malattia esostosante multipla. Incurvamento al terzo medio della diafisi radiale bilateralmente con ipoplasia dell'estremo distale dell'ulna e secondaria deformazione di *Madelung* (lussazione dorsale distale dell'ulna). Sono presenti svariate esostosi.



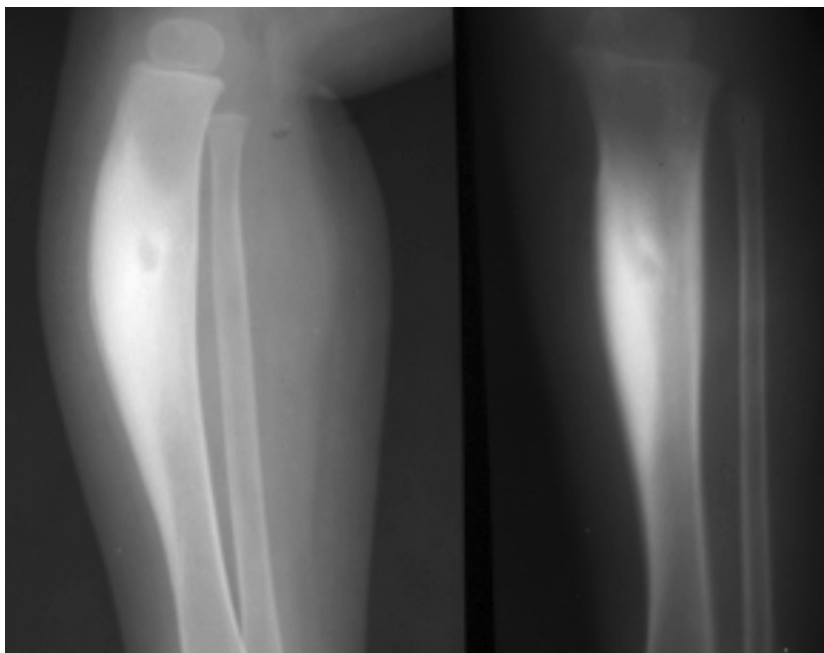
**Fig. 6.43. Rx tibie a confronto:** malattia esostosante multipla. Presenza di esostosi di diverse dimensioni e forma a carico di tibie e peroni. Rigonfiamento del III prossimale di entrambe le diafisi tibiali.



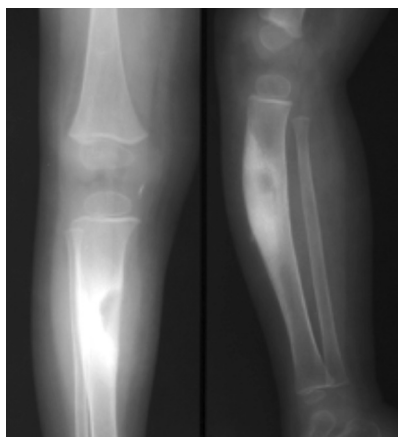**Fig. 6.44. Rx femore:** osteoma osteoide. Notevole iperostosi del terzo distale della diafisi femorale, con spiccato ispessimento delle corticali e fenomeni di reazione periostale. Zona di rarefazione ossea sul versante esterno femorale, con *nidus* centrale.



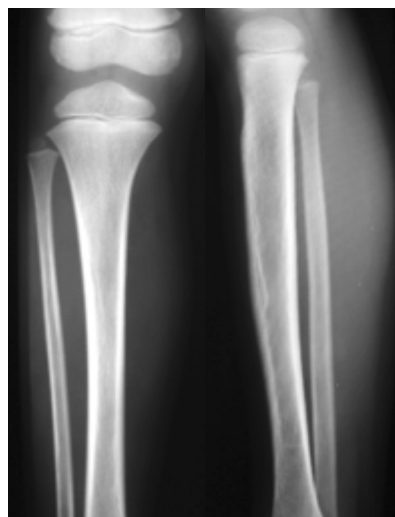**Fig. 6.45. Rx femore assiale:** osteoma osteoide. Area di rarefazione tondeggiante nel terzo prossimale della diafisi femorale, circondata da abbondanti fenomeni di sclerosi perilesionale.



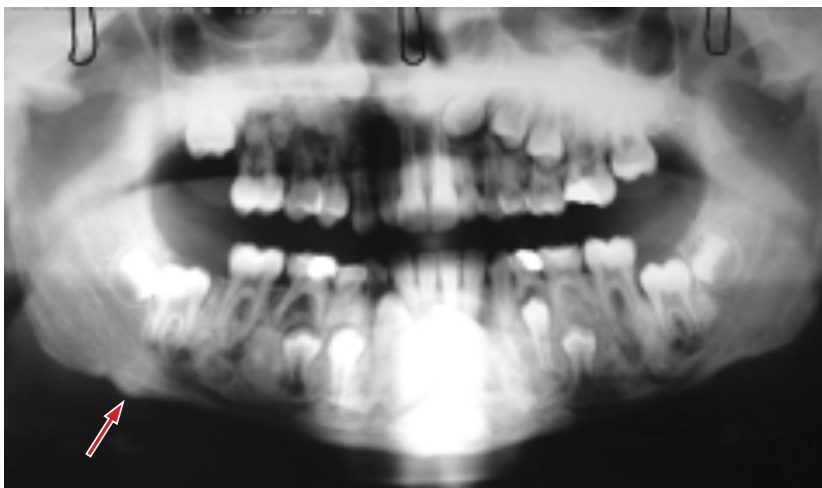**Fig. 6.46.** Rx tibia A.P. e L.L.: osteoma osteoide. Evidente iperostosi del terzo prossimale tibiale, con forte ispessimento delle compatte ed aspetto eburneo dell'osso. Area tondeggiante osteolitica al centro della lesione riferibile al *nidus*.




**Fig. 6.47.** Rx tibia A.P. e L.L.: osteoma osteoide, controllo dopo curettage chirurgico. Esiti di asportazione del nidus sul versante mediale tibiale, con interruzione della corticale. Permangono manifestazioni sclerotiche con interessamento di gran parte della diafisi e deformazione "a sciabola" rilevabile nella proiezione laterale.



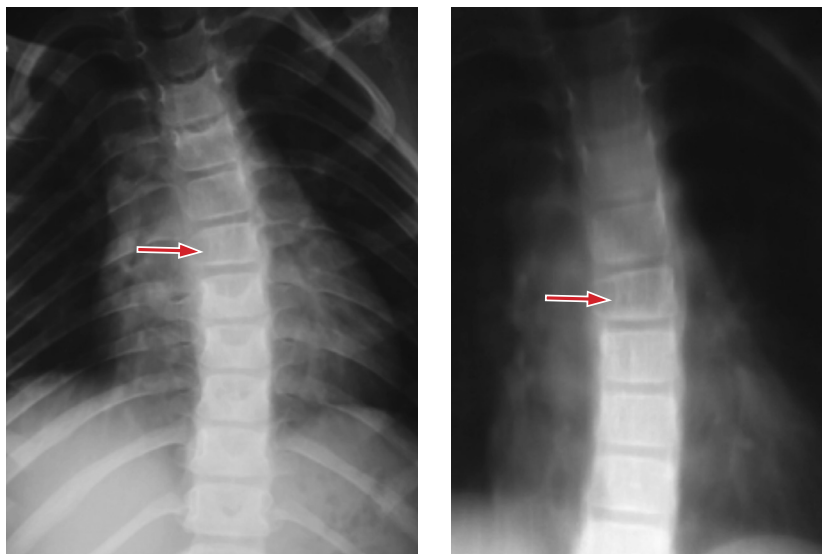
**Fig. 6.48.** Rx tibia A.P. e L.L.: osteoma osteoide, secondo controllo dopo curettage chirurgico. A distanza di tre anni dall'intervento di asportazione, si nota completa "restitutio ad integrum" dell'osso.



**Fig. 6.49. Rx ortopantomica:** osteoma. Zona di sclerosi ossea tondeggianti in corrispondenza del *gonion* mandibolare (freccia), riferibile ad osteoma eburneo in sindrome di Gardner.



**Fig. 6.50. Rx stratigrafia emimandibola destra nello stesso paziente:** osteoma. Evidente formazione tondeggianti eburnea visibile all'angolo (con la gentile collaborazione della Prof.ssa Margherita Bonamico).



**Fig. 6.51.** Rx colonna dorsale con dettaglio dei metameri medio-dorsali: tumore gigantocellulare vertebrale. Zona di rarefazione ossea con assottigliamento della corticale del corpo di D7 (freccia) con iniziale deformazione trapezoidale del metamerio. Il peduncolo di destra sembra essere cancellato e la spongiosa molto rarefatta.

può sviluppare sia nella parte centrale sia nella parte periferica dell'epifisi; cresce lentamente con carattere espansivo per effetto del quale le strutture ossee via via colpite dalla massa tumorale in accrescimento vengono distrutte, onde si forma una cavità centrale o periferica. Sotto la spinta del tumore la corticale dell'osso si assottiglia e si rigonfia e solo negli stadi avanzati si interrompe. In questo caso però la massa tumorale non sconfinava nelle parti molli poiché rimane contenuta da una specie di membrana limitante formata dal periostio.

Il quadro radiografico è caratterizzato da fenomeni di osteolisi e di rigonfiamento dell'osso colpito. La forma centrale, quando colpisce l'epifisi delle ossa lunghe, appare come un'area di osteolisi di tipo cistico, associata a rigonfiamento, che dalla epifisi si estende verso la metafisi e la diafisi ove termina con linea netta. La corticale si assottiglia fino ad avere uno spessore papiraceo e si espande conferendo all'epifisi un aspetto soffiato. Non c'è reazione periostale associata.

La forma periferica predilige nelle ossa lunghe la regione metafisaria ed iuxta metafisaria ove determina un quadro di osteolisi marginale a scodella che nel versante interno ha un limite netto mentre verso l'esterno appare spesso senza parete perché si è verificato il riassorbimento completo della corticale ossea.

### 6.7.8. Osteosarcoma

È il tumore primitivo delle ossa più frequente e noto a tutti per la sua alta malignità. Può insorgere a qualsiasi età ma le punte di massima frequenza si hanno nei bambini e negli adolescenti, cioè nel periodo di massima crescita dell'osso. Gli adolescenti colpiti da osteosarcoma sono in genere piuttosto alti per la loro età: queste osservazioni fanno pensare che proprio la crescita rapida dell'osso sia un fattore di rischio.

Tra i fattori di rischio certi per l'osteosarcoma vi è anche l'esposizione a radiazioni che in genere si verifica a causa di trattamenti di radioterapia a cui si sottopone il paziente per curare altri tipi di tumore.

Ha origine da precursori degli osteoblasti bloccati nel processo di differenziamento verso la cellula matura in una forma immatura e cancerosa. Si localizza di solito nelle ossa lunghe e tubulari (specie femore, tibia ed omero), nel tratto metafisario ed a livello della metafisi più fertile (quella prossimale per omero e tibia e quella distale per il femore). Possibili, ma meno frequenti, sono le localizzazioni diafisarie e le localizzazioni nelle ossa piatte (ad esempio ala iliaca, costole, mandibola, tavolo cranico) e nelle ossa corte (vertebre).

Il tessuto neoplastico si accresce distruggendo il tessuto osseo circostante; il periostio, quando viene raggiunto, si scolla e va incontro a fenomeni di reazione. La cartilagine di accrescimento rappresenta quasi sempre una barriera alla progressione del tumore dalla regione metafisaria verso l'epifisi. Le metastasi a distanza sono precoci e frequenti ed il territorio raggiunto per primo è il polmone (Figura 6.57.); esse possono apparire molto opache perché hanno tessuto osseo al loro interno.

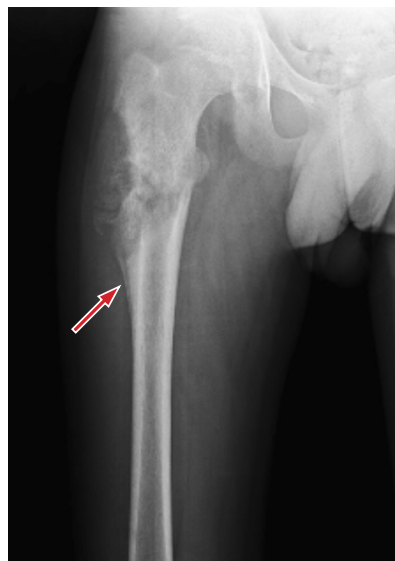
Il sintomo più comune dell'osteosarcoma è il dolore in corrispondenza dell'osso colpito dal tumore, insieme a gonfiore e tumefazione locale.

Esistono due principali varianti di osteosarcoma che si differenziano tra di loro in base all'aspetto anatomico-patologico e radiologico che il tumore assume: *l'osteosarcoma osteolitico* e *l'osteosarcoma sclerosante*.

L'osteosarcoma *osteolitico* si manifesta come una zona di rarefazione e distruzione del tratto scheletrico colpito. Qualche volta l'osso sembra disciolto da un caustico, altre volte l'osso appare con la corticale più o meno largamente erosa, con aspetto diverso a seconda che l'insorgenza sia periferica o centrale.

L'osteosarcoma *sclerosante* (periostale) colpisce il tratto metafisario delle ossa lunghe prendendo origine dagli strati più periferici. Il tratto colpito si presenta iperostotico ed intensamente opaco per la neoprodu-

zione ossea assai compatta che dalla periferia si espande sia verso la cavità midollare sia nelle parti molli adiacenti. Nel contesto delle parti molli è visibile il deposito di matrice osteoide simile ad una nuvola. L'evoluzione dell'osteosarcoma sclerosante è più lenta rispetto alla forma osteolitica ma in qualche caso assume una straordinaria rapidità con disseminazione esplosiva di noduli metastatici più spesso intraossei (cosiddetto *osteosarcoma multicentrico*). Radiograficamente l'aspetto è caratterizzato da una neoformazione osteolitica ed osteoaddensante superficiale dell'osso con una depressione centrale ("a cratere") e formazione di reazione periostale periferica (*triangolo di Codman*). L'aspetto tipico della neoformazione è detto *a sole radiante* (Figure 6.52., 6.53., 6.54.).



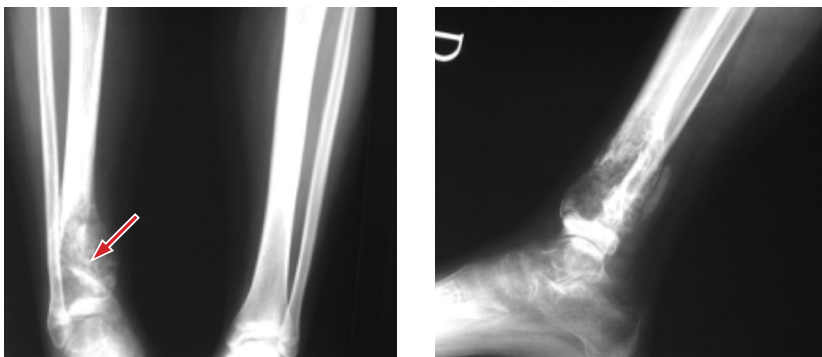
**Fig. 6.52.** Rx femore A.P.: osteosarcoma prevalentemente osteolitico. Ampia zona di osteolisi, a margini indistinti, in corrispondenza del versante esterno del terzo prossimale della diafisi femorale, con sfondamento della corticale ed abbondante reazione periostale (triangolo di Codman; freccia) e spicule ossee. Coesiste frattura patologica incompleta.

Il triangolo di Codman prende il nome dal chirurgo americano Ernest Amory Codman (1869-1940) che lo descrisse nel sarcoma di Ewing; è un tipo di reazione periostale che si osserva nelle lesioni aggressive dell'osso. Nelle lesioni aggressive infatti il periostio non ha il tempo di ossificarsi con strati di nuovo osso (come ad esempio avviene nella reazione periostale in singolo strato o multistratificata), quindi solo il bordo del periostio sollevato ossificherà (Figure 6.55., 6.56.).

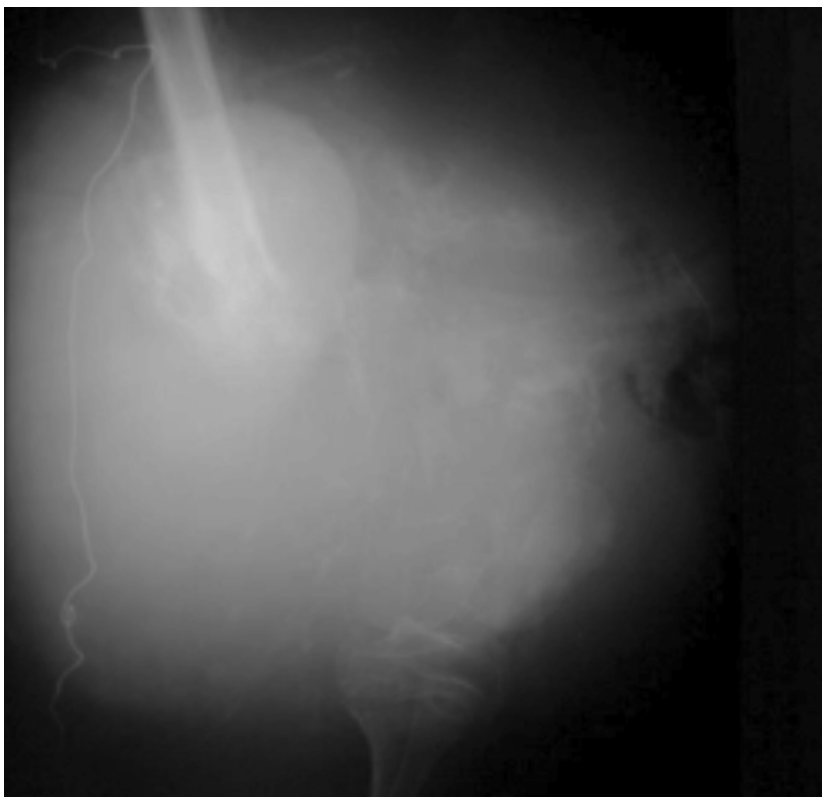
Il triangolo Codman può essere visto nelle seguenti lesioni aggressive:

- osteosarcoma
- sarcoma di Ewing
- cisti ossea aneurismatica attiva
- tumore o sarcoma a cellule giganti
- metastasi
- condrosarcoma (in particolare condrosarcoma juxtacorticale)
- istiocitoma fibroso maligno
- osteomielite (più raramente).

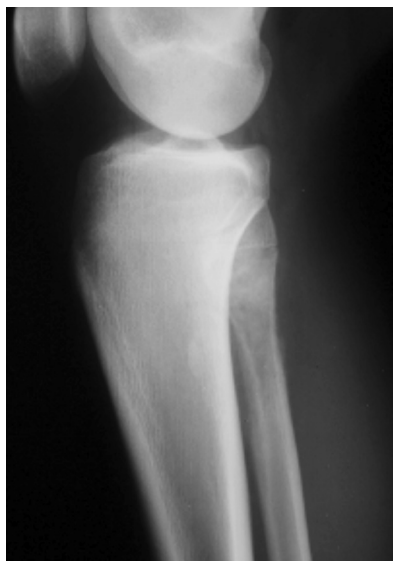
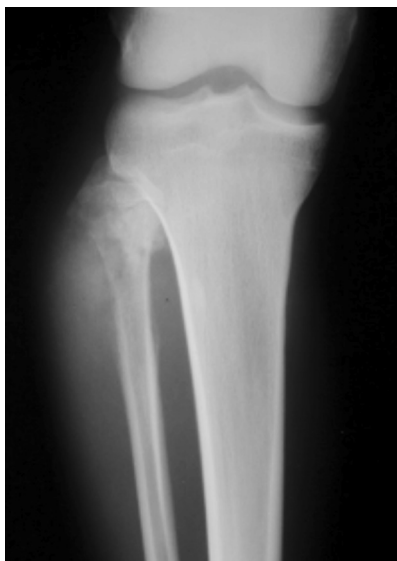


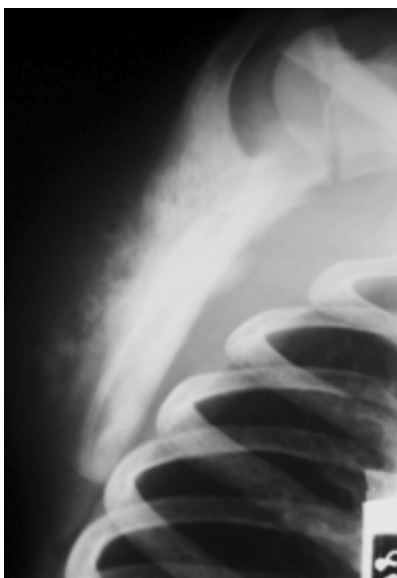
**Fig. 6.53. Rx tibia destra A.P. e L.L.:** osteosarcoma osteolitico con frattura patologica. Ampia lesione osteolitica del terzo distale della diafisi tibiale destra con interruzione della corticale e triangolo di Codman. Abbondante reazione periostale ed infiltrazione delle parti molli limitrofe. Frattura patologica ingranata (freccia).



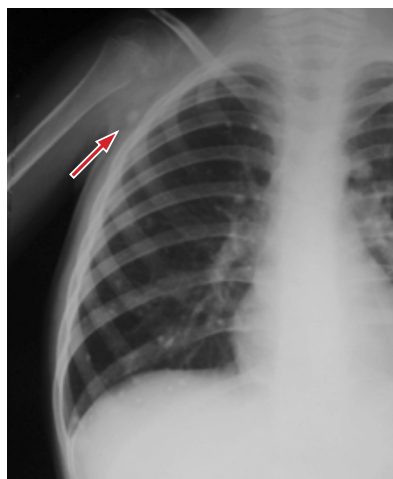
**Fig. 6.54. Rx femore:** osteosarcoma in paziente di provenienza geografica non definita trattato con terapie empiriche. Il femore è riconoscibile soltanto fino al tratto medio della diafisi. Osteolisi completa del tratto distale e delle componenti osteo-articolari del ginocchio. Vistosa tumefazione delle parti molli adiacenti con apposizioni ossee anarcoidi nei tessuti limitrofi.



**Fig. 6.55. Rx tibia-perone:** osteosarcoma in fase iniziale. Piccola lesione osteolitica del versante esterno del terzo prossimale del perone, con interruzione della corticale ed iniziale formazione di spicule ossee. Modesta reazione periostale.



**Fig. 6.56. Rx tangenziale scapola destra:** osteosarcoma roccioso. Abbondanti spicule ossee a carattere sclerosante nel versante dorsale della scapola destra, con risultante ispessimento e deformazione dell'osso.



**Fig. 6.57. Rx torace A.P.:** stesso paziente. Nel controllo radiografico eseguito a distanza dall'asportazione chirurgica della scapola si evidenziano alcune piccole calcificazioni nel cavo ascellare destro (verosimilmente linfonodi sede di metastasi osteoaddensanti; freccia) e numerosi noduli polmonari calcifici riferibili a metastasi polmonari.

### 6.7.9. Tumore di Ewing

Il tumore di Ewing deve il suo nome a James Ewing che lo descrisse per la prima volta nel 1921 come endotelioma primitivo dell'osso.

Oggi con il nome di tumore di Ewing si indica una famiglia di forme tumorali che possono essere localizzate in aree diverse del corpo ma che hanno un'origine comune e caratteristiche simili dal punto di vista istologico e genetico. Si tratta di cellule staminali indifferenziate, piccole e rotonde, di origine mesenchimale o neuroectodermica, cioè da quei tessuti che, nell'embrione, danno origine al sistema muscoloscheletrico e nervoso. Hanno un forte potenziale metastatico: le metastasi a distanza sono infatti presenti fin dall'inizio in circa un caso su quattro, mentre micrometastasi, ovvero piccoli aggregati di cellule neoplastiche invisibili agli esami diagnostici, sono certamente presenti nella maggior parte dei casi.

Sono tumori che possono insorgere a tutte le età, ma si manifestano prevalentemente nei bambini e nei giovani adolescenti.

La maggior parte dei tumori di Ewing si sviluppa nelle ossa, in particolare in quelle del bacino, della regione toracica e degli arti inferiori. La malattia può insorgere anche nei tessuti molli o in altri organi (esempio reni) ma tutti i tumori della famiglia dei tumori di Ewing presentano le stesse caratteristiche genetiche e vengono sottoposti allo stesso tipo di trattamento sistemico.

I tumori della famiglia di Ewing possono essere divisi fondamentalmente in quattro tipi:

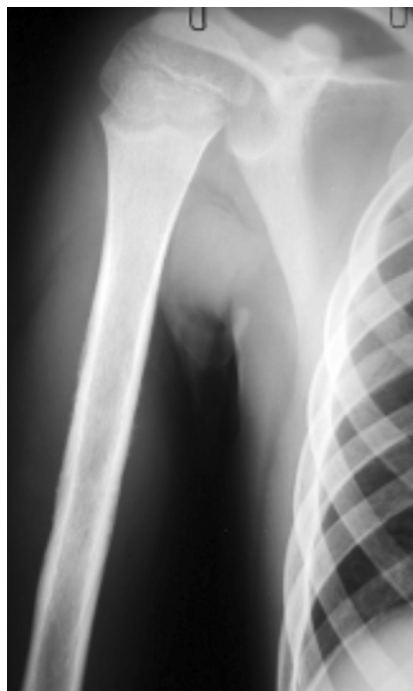
- **Sarcoma di Ewing osseo:** è il tumore più comune della famiglia. Tutte le ossa possono essere interessate dal sarcoma di Ewing anche se le sedi più comuni della malattia sono le ossa pelviche, quelle toraciche, il femore e la tibia.
- **Sarcoma di Ewing extra osseo:** il tumore prende origine nei tessuti molli adiacenti all'osso, ma presenta caratteristiche molto simili a quelle del sarcoma di Ewing osseo.
- **Tumori neuroectodermici primitivi:** sono rari tumori di origine neuroectodermica (come gli altri tumori della famiglia di Ewing) con caratteristiche simili ai sarcomi di Ewing.
- **Tumori di Askin:** sono tumori neuroectodermici primitivi che insorgono a livello della parete toracica

Tutti i tumori della famiglia di Ewing mostrano al microscopio cellule dall'aspetto simile, con scarso citoplasma ed evidenti alterazioni

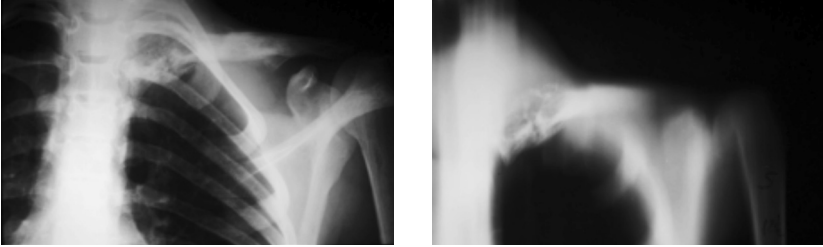
nucleari, e hanno le stesse anomalie cromosomiche, in genere rare in altri tumori. Si pensa, perciò, che abbiano la stessa origine. Per questo vengono tutti trattati allo stesso modo.

Il sintomo principale del tumore di Ewing è il dolore acuto nel punto corrispondente alla presenza della malattia (soprattutto nel caso dei sarcomi localizzati alle ossa). Molti sarcomi ossei di Ewing e quasi tutti quelli extra ossei causano anche tumefazione (soprattutto quando il tumore si sviluppa a livello di braccia e gambe) con cute arrossata e rialzo termico per cui è assai frequente l'errore di diagnosi con l'osteomielite.

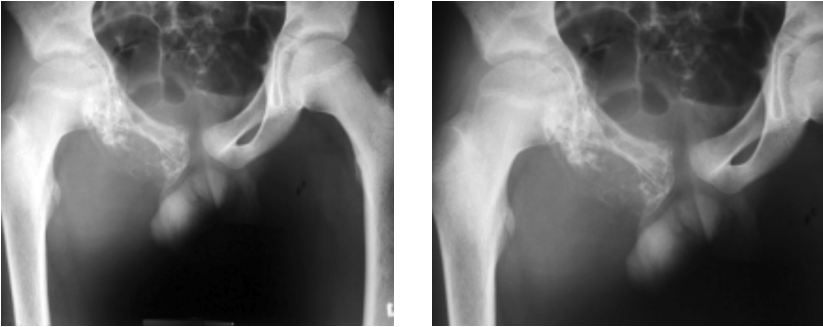Se il tumore si è già diffuso in altri organi ci potrebbero essere sintomi come, per esempio, problemi di respirazione nel caso di metastasi polmonari. Il quadro radiologico del tumore di Ewing ancora localizzato nel canale midollare è caratterizzato da un aspetto a *tarlatura* osteolitica della spongiosa di assai ardua interpretazione: successivamente per la propagazione del tumore in senso longitudinale e verso la periferia dell'osso colpito, con la confluenza più o meno accentuata dei focolai patologici, si rilevano fenomeni di scompaginamento erosivo della compatta e di reazione periostale ossificante disposta a strati lamellari paralleli alla diafisi e sovrapposti a mò di "sfoglie di cipolla" (*onion skin*), talora estesi senza interruzione da un estremo diafisario all'altro. Ma in qualche tratto si può avere il reperto di formazioni spiccolari impiantate perpendicolarmente sulla compatta erosa (Figure 6.58., 6.59., 6.60., 6.61., 6.62., 6.63., 6.64.).



**Fig. 6.58. Rx omero destro con ingrandimento:** sarcoma di Ewing dell'omero in fase iniziale. Irregolarità della corticale del terzo medio della diafisi omerale, con iniziale e fine reazione periostale. Piccole aree di rarefazione ossea evidenziabili nel canale midollare. All'ingrandimento sono maggiormente evidenti sia le zone di rarefazione ossea centrale, con microareole di osteolisi ("morso di tarma"), sia le piccole spicole ossee e le manifestazioni di reazione periostale.



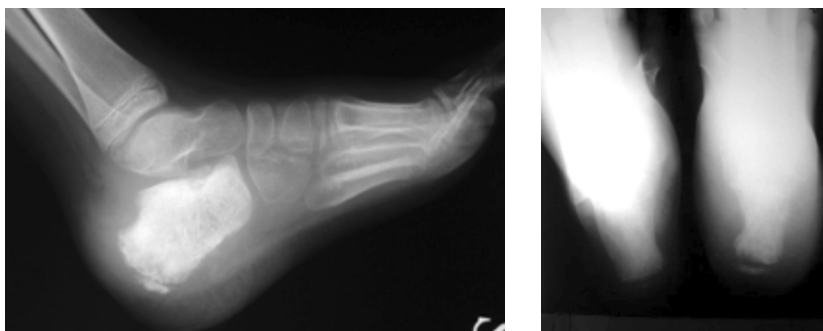
**Fig. 6.59. Rx clavicola sinistra A.P. con dettaglio stratigrafico:** sarcoma di Ewing della clavicola. Frattura patologica del capo sternale della clavicola sinistra su lesione osteolitica. Diffuso rigonfiamento dell'osso per abbondante reazione periostale lamellare. Interruzione in più punti della corticale. L'esame stratigrafico mostra ancor meglio la reazione periostale e le capacità infiltranti della neoplasia.



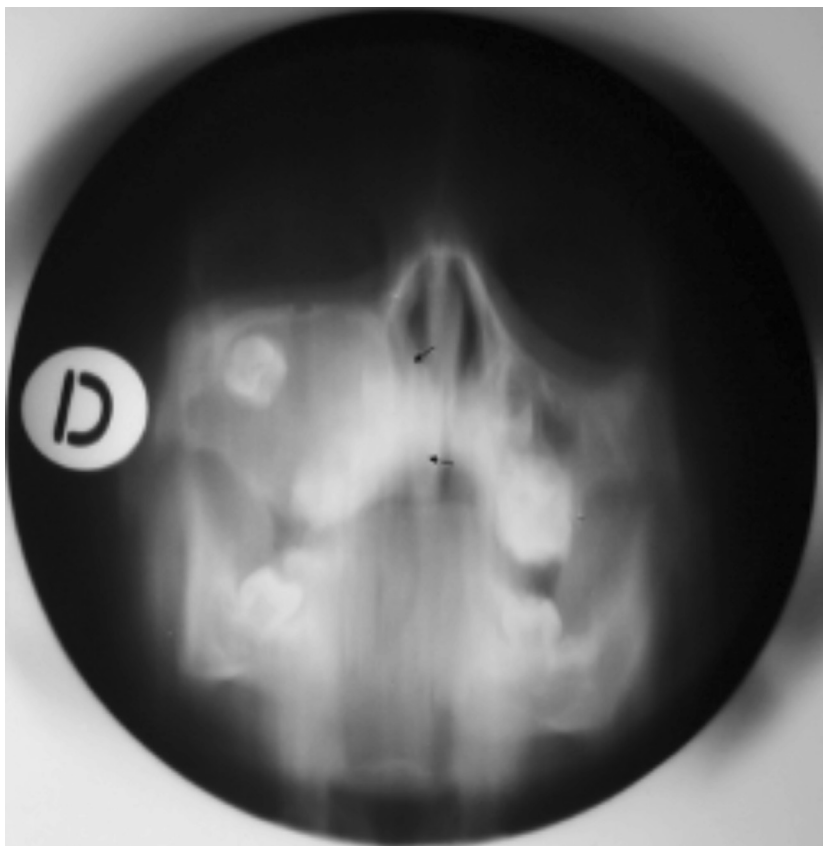
**Fig. 6.60. Rx bacino A.P. con dettaglio:** sarcoma di Ewing della branca ischio-pubica destra. La branca ischiatica destra appare alquanto soffiata con corticale mal definibile ed infiltrazione delle parti molli adiacenti. Anche la branca pubica destra presenta numerose osteolisi con reazione periostale lamellare. L'acetabolo destro è nel complesso mal individuabile.

### 6.7.10. Condrosarcoma

Il condrosarcoma origina dalla cartilagine di accrescimento ed è perciò un tumore dell'adolescenza e dell'età giovanile: dalla sede di insorgenza si estende alla metafisi ed all'epifisi ed invade le parti molli adiacenti, ove dà luogo ad una tumefazione che cresce con rapidità. Il quadro radiologico è caratterizzato da un'area di osteolisi a partenza dalla zona della cartilagine di accrescimento che si estende alla corticale ed, erodendola, sfocia nelle parti molli ove cresce con tumefazione voluminosa, di solito sproporzionata alla lesione evidente sull'osso. Se il tessuto condrosarcomatoso rimane in fase cartilaginea, all'interno dell'osso si ha un aspetto di osteolisi pura a contorni irregolari e nella parte extra-ossaia è apprezzabile una tumefazione della densità delle parti molli; se calcifica o ossifica, evenienza abbastanza frequente, concomitano focolai

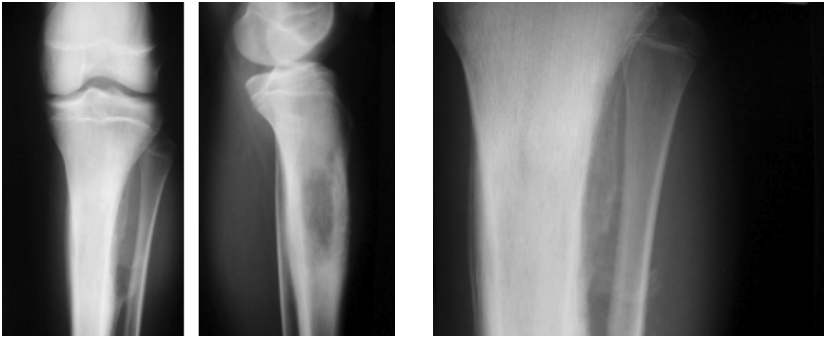


**Fig. 6.61. Rx calcagno in proiezione laterale ed assiale:** sarcoma di Ewing del calcagno. Il calcagno destro è rigonfio e sclerotico, con multiple aree di rarefazione al suo interno. La corticale si presenta assottigliata. Vistosa tumefazione delle parti molli limitrofe all'apofisi calcaneare.

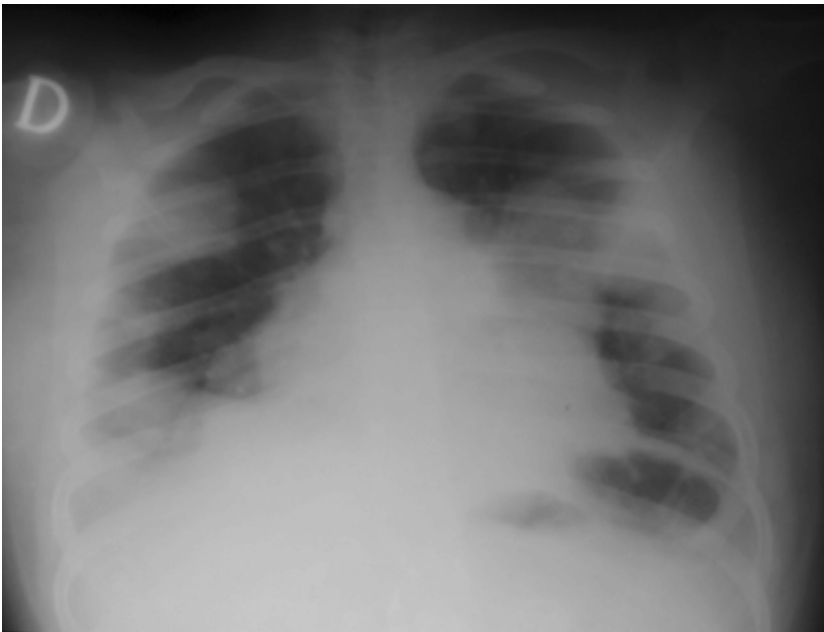


**Fig. 6.62. Rx stratigrafia cranio in proiezione occipito-buccale:** sarcoma di Ewing del seno mascellare destro. Il seno mascellare destro si presenta iperespanso, con interessamento del pavimento orbitario (alquanto sollevato) ed infiltrazione dell'osso malare omolaterale. Parziale interessamento della fossa nasale di destra. Molare incluso nella neoplasia.

di densità calcarea o ossea variamente conformati e strutturati. Alla periferia del tratto colpito dell'osso, verso la metafisi, possono osservarsi modesti fenomeni di produzione ossea periferica, dovuti alla reazione del periostio (Figure 6.65., 6.66.).

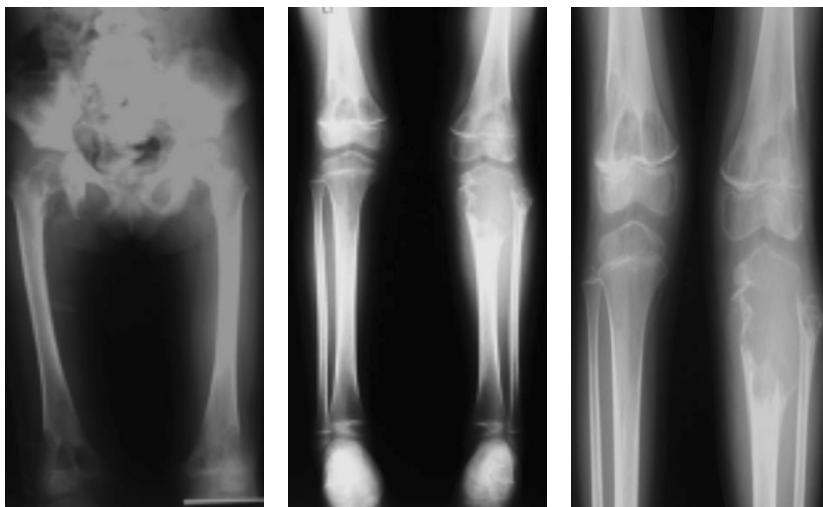


**Fig. 6.63. Rx tibia sinistra A.P. e L.L. con ingrandimento diretto:** sarcoma di Ewing "onion skin" della tibia sinistra. Ampia lesione osteolitica centrale del terzo prossimale della tibia sinistra, con abbondante reazione periostale a "bulbo di cipolla" con triangolo di Codman ed infiltrazione delle parti molli adiacenti. L'ingrandimento diretto permette di evidenziare con maggiore efficacia la reazione periostale lamellare ed il coinvolgimento dei tessuti molli limitrofi.

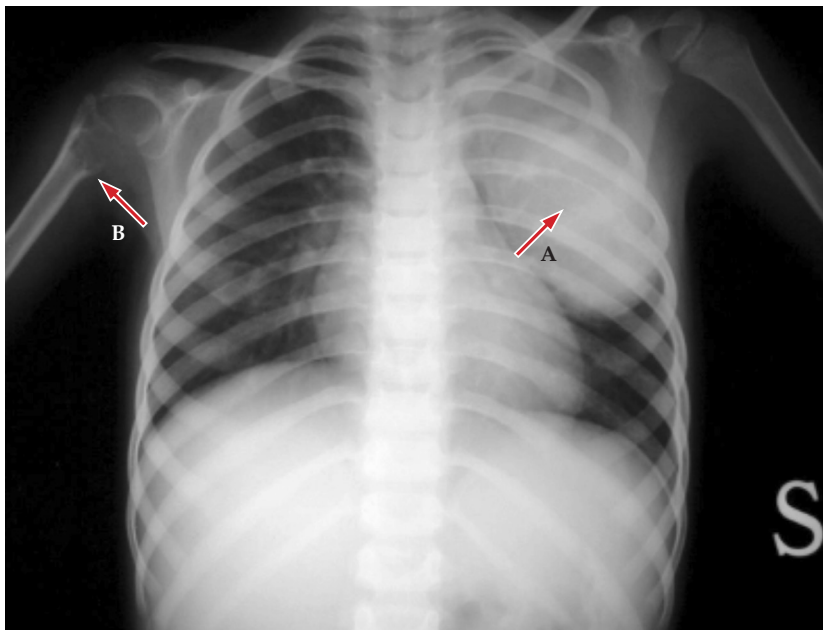


**Fig. 6.64. Rx torace A.P.:** metastasi polmonari da sarcoma di Ewing. Presenza di formazioni tondeggianti a margini netti e regolari su entrambi gli ambiti polmonari riferibili a lesioni ripetitive.





**Fig. 6.65. Rx bacino-arti inferiori:** condrosarcoma infantile poliostotico. Presenza di numerose lesioni osteolitiche poliostotiche con interessamento della testa-collo femorale di destra, delle metafisi distali dei femori e prossimali delle tibie con maggiore evidenza a sinistra. Le alterazioni litiche che interessano contemporaneamente le epifisi e le metafisi sostituiscono del tutto la componente scheletrica che appare completamente “liquefatta”.



**Fig. 6.66. Rx torace A.P.:** nello stesso paziente metastasi polmonari. Voluminosa metastasi che interessa il campo polmonare superiore e medio di sinistra, con sottostante lesione litica dell’arco posteriore della V costola omolaterale (freccia A). Lesioni osteolitiche dei colli omerali (freccia B).

## 6.8. Istiocitosi a cellule di Langherans

L'istiocitosi a cellule di Langherans, nota in passato come istiocitosi X, è un disordine in cui si verifica una proliferazione eccessiva ma non maligna di un tipo particolare di cellule appartenenti alla famiglia degli istiociti, in questo caso le cellule dendritiche o, appunto, le cellule di Langherans. Gli istiociti sono cellule del sistema immunitario situate nei tessuti ma che derivano da cellule circolanti nel sangue, i monociti. Essi sono normalmente presenti in molti tessuti dell'organismo - dalla pelle alla milza, al fegato e ai linfonodi - e svolgono un'importante funzione nella difesa dalle infezioni. In questa malattia, in risposta a un agente ancora sconosciuto, queste cellule si moltiplicano in maniera eccessiva, accumulandosi sotto forma di granulomi in diverse parti del corpo. Possono essere coinvolte le ossa, la pelle, i denti, il tessuto gengivale, l'orecchio, gli organi endocrini, il polmone, il fegato, la milza, i linfonodi e il midollo osseo. Gli organi possono essere direttamente infiltrati, con conseguente disfunzione, oppure possono essere danneggiati mediante compressione di strutture adiacenti infiltrate ed aumentate di volume. In circa la metà dei pazienti, è coinvolto più di un organo.

L'istiocitosi a cellule di Langherans può colpire qualsiasi età, dalla nascita fino ad oltre i 75 anni; può causare diverse sindromi cliniche, acute o croniche, che sono state storicamente descritte come *granuloma eosinofilo*, *malattia di Hand-Schüller-Christian* e *malattia di Letterer-Siwe*. Dato che queste sindromi possono rappresentare diverse manifestazioni della stessa malattia e la maggior parte dei pazienti affetti da istiocitosi a cellule di Langherans presenta segni di più di una di queste sindromi, la denominazione delle diverse sindromi (eccetto che per il granuloma eosinofilo) è ora soprattutto di significato storico.

La sintomatologia dell'istiocitosi a cellule di Langerhans varia considerevolmente in base a quali organi siano infiltrati.

In base al coinvolgimento degli organi la malattia può essere :

- unisistemica
- multisistema

La malattia unisistemica colpisce un solo organo o sistema; a sua volta, in base al numero delle lesioni, viene classificata come unifocale (unica lesione) o multifocale (più lesioni a carico dello stesso organo o sistema). Un esempio di malattia di un singolo sistema è il granuloma eosinofilo.

La malattia multisistemica è una malattia in due o più sistemi di organi. I cosiddetti “organi a rischio” (fegato, milza e sistema emopoietico) possono o non possono essere colpiti.

Un esempio di malattia multisistemica senza coinvolgimento di organi a rischio è la malattia di Hand-Schüller-Christian. Un esempio di malattia multisistemica con coinvolgimento di organi a rischio è la malattia di Letterer-Siwe.

Il coinvolgimento degli organi a rischio implica una prognosi peggiore. I pazienti con malattia del sistema singolo (organi di rischio unifocali, multifocali e del sistema nervoso centrale) e la malattia multisistemica senza coinvolgimento degli organi a rischio sono considerati a basso rischio. I pazienti con malattia multisistemica e coinvolgimento degli organi a rischio sono considerati ad alto rischio.

I tessuti e gli organi colpiti sono:

### **Cute**

La cute è sede di malattia in circa un terzo dei pazienti affetti. Come localizzazione isolata è più comune nei bambini al di sotto dell'anno di vita, mentre le forme multiorgano si riscontrano con uguale frequenza nei bambini e negli adulti. Le sedi maggiormente colpite sono le pieghe, il capo, il tronco. Le lesioni possono assumere gli aspetti più diversi: usualmente si presentano come delle papule di colorito variabile dal bruno al rosso, vescicole, pustole, ulcere e/o croste. In alcuni casi la malattia cutanea si manifesta con un aspetto simile a quello della seborrea, ossia placche arrossate ricoperte da squame sottili localizzate al cuoio capelluto, dietro le orecchie, nelle pieghe inguinali o ascellari o nell'area del pannolino.

Nel 10% dei casi la malattia cutanea è isolata tende a scomparire spontaneamente nel corso di settimane o mesi.

### **Osso**

L'interessamento osseo è presente nell'80% circa dei pazienti affetti. La presentazione più frequente, soprattutto nelle forme localizzate, è una tumefazione accompagnata da dolore. Cranio, ossa lunghe, bacino, ossa piatte e vertebre sono i segmenti ossei più spesso interessati, mentre sono eccezionalmente colpite le ossa delle mani e dei piedi.

In altri casi la diagnosi clinica è più complessa come nell'interessamento della mastoide i cui sintomi (otiti ricorrenti, colesteatoma e persino la perdita dell'udito) non sono specifici. Radiologicamente le lesioni si presentano in forma di lesioni osteolitiche che coinvolgono

prevalentemente le ossa piatte della teca cranica. Le lesioni più vecchie hanno un cerchio sclerotico. Le lesioni della teca cranica presentano le caratteristiche di una osteolisi permeante, margini netti e ben definiti, a doppio contorno, assenza di reazione periostale, a volte con sequestro di frammento osseo all'interno (*ad oculo di bue*); nelle lesioni confluenti, il quadro radiografico è a carta geografica. Il coinvolgimento delle ossa lunghe interessa soprattutto il femore e l'omero. L'accrescimento lesionale provoca un assottigliamento della corticale con reazione periostale lamellare e osteosclerotica periferica. Anche nel caso delle ossa lunghe, diverse lesioni osteolitiche possono confluire con aspetto radiografico a *carta geografica*. Il tessuto lesionale può invadere i tessuti molli perischeletrici.

Il coinvolgimento delle ossa pelviche presenta caratteristiche peculiari in base all'evoluzione della lesione: all'inizio i *foci* osteolitici sono poco definiti, durante l'evoluzione della lesione (tipicamente all'ileo) aumenta la reazione osteosclerotica periferica (Figura 6.67.) e infine la coalescenza interna delle lesioni genera un aspetto simile a quello riscontrato nelle lesioni della teca cranica (Figure 6.68., 6.69.).

Nel coinvolgimento della colonna vertebrale, gli spazi intersomatici sono conservati e la lesione litica, inizialmente, ha aspetto permeante e, successivamente, può evolvere fino al collasso del corpo vertebrale all'esame radiografico, che assume il caratteristico aspetto di *vertebra plana di Calvé* ovvero una vertebra linguiforme, sclerotica che guarisce spontaneamente (Figure 6.70.).

### **Linfonodi**

Possono essere interessati all'inizio di una forma generalizzata. Raramente la malattia si manifesta con un ingrossamento isolato dei linfonodi. I linfonodi del collo sono quelli più frequentemente coinvolti.

### **Sistema endocrino**

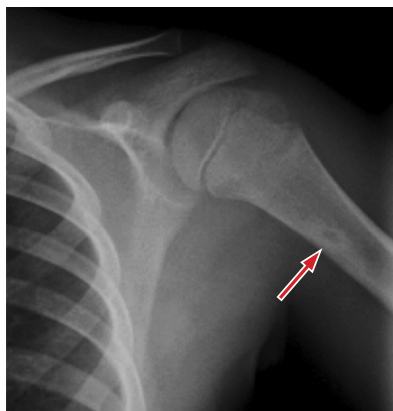
Il diabete insipido, i cui sintomi sono poliuria e polidipsia, è il quadro endocrinologico più frequente dell'istiocitosi a cellule di Langerhans. È causato dal coinvolgimento dell'ipofisi da parte della malattia con conseguente mancanza dell'ormone antidiuretico ipofisario (ADH), necessario per il riassorbimento dell'acqua da parte del rene. Si manifesta di solito entro alcuni mesi dalla diagnosi ma può insorgere anche dopo molti anni. I pazienti con diabete insipido hanno dal 50 all'80% di possibilità di sviluppare altre lesioni tipiche della istiocitosi entro un anno dalla insorgenza del diabete insipido, inclusi interessamento osseo, polmonare e cutaneo.

Il rischio di sviluppare diabete insipido è aumentato in caso di coinvolgimento delle ossa del volto o della base cranica.

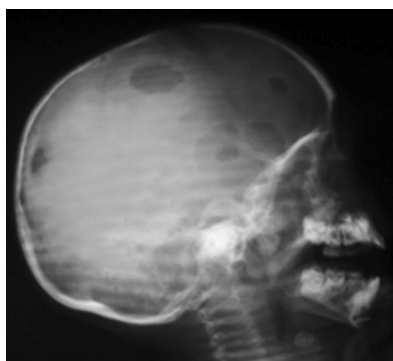
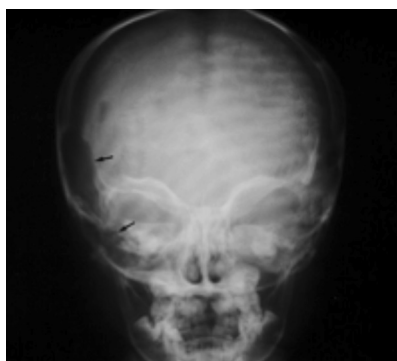### Sistema nervoso centrale

Il coinvolgimento del sistema nervoso centrale (SNC) può manifestarsi sotto forma di lesioni infiltranti o come complicanza neurodegenerativa. Tuttavia se si esclude il coinvolgimento della regione ipotalamo-ipofisaria (quella che provoca ad esempio il diabete insipido), la localizzazione della malattia al sistema nervoso è raro in tutti i gruppi di età ed è rarissimo nel bambino. Può precedere la diagnosi ma anche comparire durante il decorso della malattia, sia come lesione unica che associata a infiltrati della teca cranica, delle orbite e della mastoide.

I distretti cerebrali più comunemente coinvolti sono: il ponte, gli emisferi cerebrali, i gangli della base, il chiasma e i nervi ottici; sporadicamente si osserva un coinvolgimento meningeo diffuso. I sintomi neurologici dipendono dalla sede e dalle dimensioni della lesione e comprendono: atassia, disartria, nistagmo, deficit dei nervi cranici, alterazioni delle funzioni intellettive e del comportamento.



**Fig. 6.67. Rx scapolo-omerale sn:** granuloma eosinofilo. Lesione osteolitica tondeggiante sul versante mediale della diafisi omerale con abbondanti fenomeni di sclerosi perilesionale. Non segni di reazione periostale.



**Fig. 6.68. Rx cranio in 2P:** istiocitosi a cellule di Langherans. Lesioni osteolitiche tondeggianti confluenti nella teca cranica (aspetto "a carta geografica") con maggiore interessamento della regione temporo-parietale destra. Le zone osteolitiche mostrano margini frastagliati, a tratti sclerotici

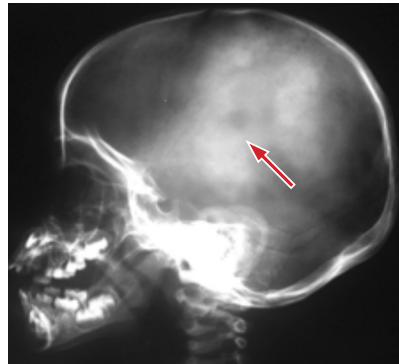
In circa l'1% dei casi si può osservare la comparsa di sintomi quali atassia, incoordinazione, deficit dei nervi cranici non dovuti a malattia espansiva ma a malattie degenerative progressive a carico dei nuclei dentati cerebellari, dei gangli della base e/o del ponte o della sostanza bianca cerebellare e/o cerebrale.

### **Apparato digerente**

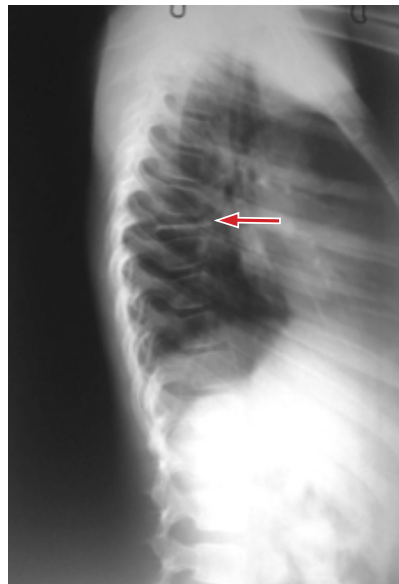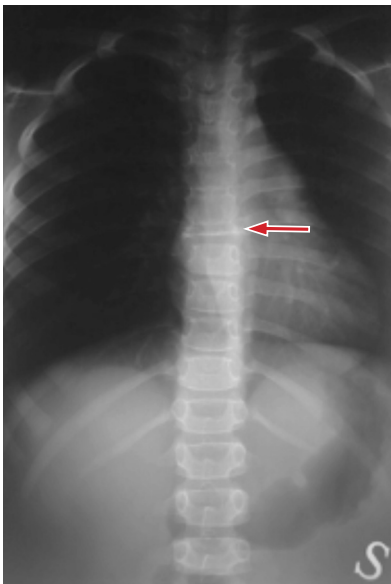
È raramente interessato e solo nelle forme disseminate. Si manifesta con vomito, diarrea e malassorbimento. La diagnosi si effettuata con biopsia intestinale per via endoscopica.

### **Cavo orale**

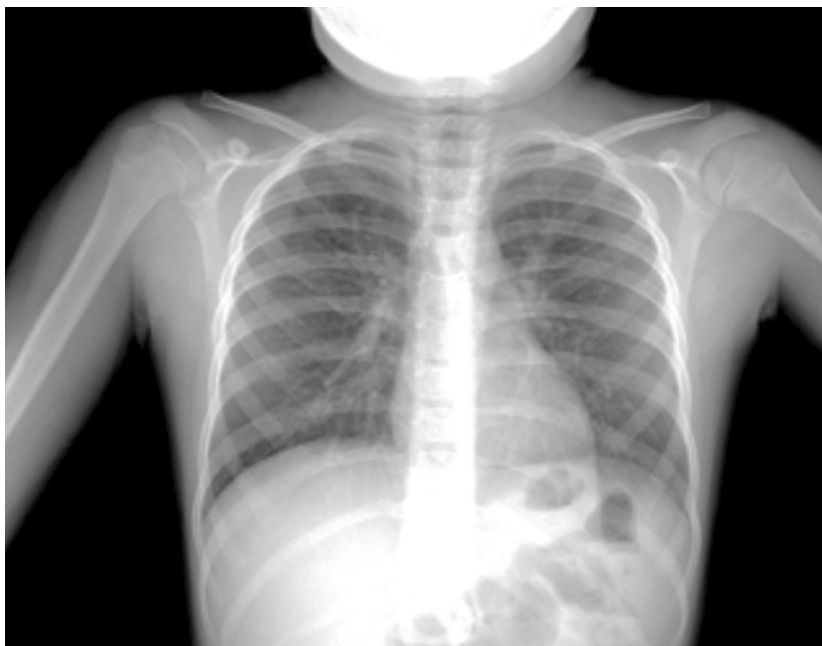L'incidenza delle localizzazioni a carico del cavo orale varia dal 10 al 35%, nelle diverse casistiche. Le lesioni istiocitotiche possono interessare l'osso mandibolare e, meno frequentemente, il mascellare, la mucosa orale o i denti. Il coinvol-



**Fig. 6.69.** Rx laterale del cranio: false immagini di rarefazione ossea tondeggianti (freccia) in sede parietale con apparenti aree di sclerosi limitrofe per la sovrapposizione di trecce di capelli.



**Fig. 6.70.** Rx colonna dorsale in 2 P: istiocitosi a cellule di Langherans. Aspetto "linguiforme" ed intensamente sclerotico del corpo di D7, con fisionomia di vertebra plana. Spazi intersomatici conservati.



**Fig. 6.71. Rx torace A.P.:** istiocitosi a cellule di Langherans. Fine reticolazione della trama polmonare con aspetto "a favo" alla base polmonare destra. Infiltrazione peribronchiale. Non lesioni pleuriche. Aia cardiaca nei limiti.

gimento osseo è rappresentato da una lesione distruttrice unica, con o senza compromissione dell'osso alveolare. Il coinvolgimento dell'alveolo dentale può determinare un'ipermobilità e caduta del/i dente/i.

### **Polmone**

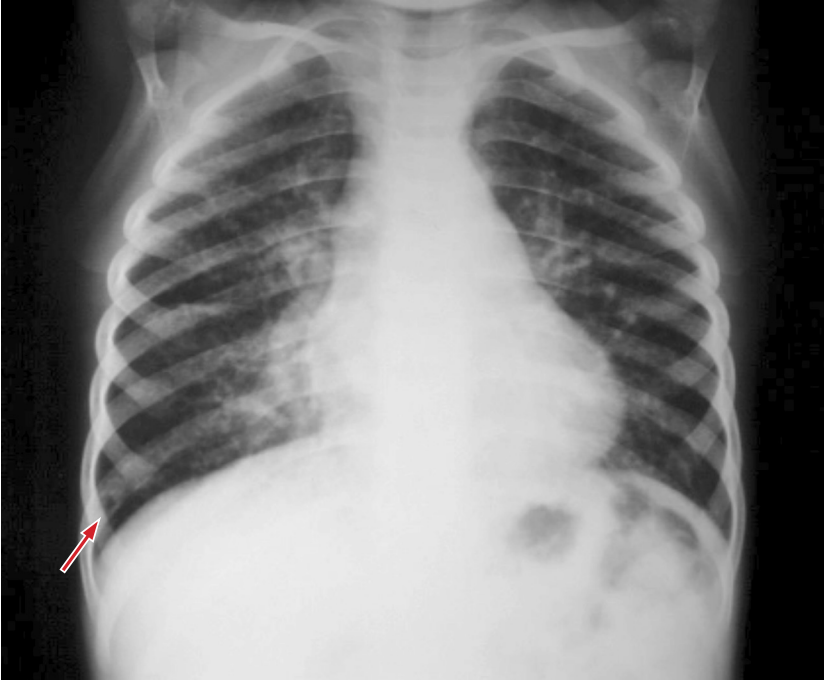Le cellule di Langherans proliferano nell'interstizio polmonare e negli spazi aerei. L'eziologia è sconosciuta, ma il fumo di sigaretta svolge un ruolo di primaria importanza: in risposta al fumo di sigaretta infatti i macrofagi alveolari secernono citochine e fattori di crescita a cui consegue un reclutamento e la proliferazione delle cellule di Langherans (Figure 6.71., 6.72.).

I tipici sintomi e segni di istiocitosi polmonare delle cellule di Langherans sono dispnea, tosse non produttiva, affaticamento, febbre, perdita di peso e dolore toracico pleuritico. Dal 10 al 25% dei pazienti sviluppa brutalmente un pneumotorace spontaneo.

Circa il 15% dei pazienti è invece asintomatico e la patologia viene scoperta incidentalmente con una RX torace eseguita per altre ragioni.

L'Rx del torace mostra una reticolazione diffusa del parenchima polmonare (aspetto a favo) con eventuale nodulazione agli incroci del





**Fig. 6.72. Rx torace A.P.:** istiocitosi a cellule di Langherans con localizzazione polmonare. Immagine "a favo" alla base polmonare destra, con addensamenti in corrispondenza del lobo medio ed adenopatia ilare omolaterale. Lesione osteolitica "a stampo" nell'arco medio della IX costola di destra (freccia).

reticolo, non costanti linfadenopatie ilari e grossolani ispessimenti pleurici. Le lesioni evolvono in genere lentamente verso la fibrosi con enfisema ostruttivo secondario e possibile insorgenza di pneumotorace.

Organi a rischio

#### **Sistema ematopoietico**

Nei bambini l'interessamento del midollo osseo fa spesso parte di un quadro di malattia sistemica ed è quasi sempre associato ad un ingrandimento del fegato e della milza. Il coinvolgimento del midollo osseo può manifestarsi con anemia, leucopenia, trombocitopenia con sintomi associati, quali la febbre e/o emorragie.

#### **Fegato e milza**

L'epatomegalia è molto comune nella istiocitosi disseminata ma la disfunzione d'organo non sempre è presente. L'aumento di volume del fegato può essere dovuto a diversi fattori, quali una localizzazione della malattia nel tessuto epatico oppure una moltiplicazione delle cellule

del Küppfer (cellule con caratteristiche e funzioni simili alle cellule di Langherans, localizzate nel fegato), e/o, più raramente, una compressione da parte dei linfonodi dell'ilo epatico. Si può riscontrare anche un'ostruzione dei dotti biliari con segni di colestasi anche grave. Nei casi avanzati, la colangite può progredire fino alla fibrosi e alla cirrosi.

La splenomegalia è rara all'esordio ed è caratteristica delle forme generalizzate. Può contribuire alla riduzione del numero di globuli rossi, globuli bianchi e piastrine nel sangue.

## 6.9. Osteonecrosi asettiche giovanili

Si tratta di alterazioni che insorgono nel periodo di accrescimento dell'osso e che, guarendo, lasciano sempre un segno che rimane per tutta la vita a testimoniare la pregressa malattia.

Per i soggetti sani il rischio di osteonecrosi è basso: la maggior parte dei casi è dovuta a malattie preesistenti oppure a traumi.

L'origine dell'osteonecrosi è sempre un'interruzione del flusso di sangue all'osso che può dipendere a sua volta da varie cause:

- **post-traumatica**: una frattura (generalmente scomposta) o una lussazione causano un'interruzione meccanica dei vasi. Le articolazioni più coinvolte sono anca, spalla e ginocchio. Circa il 20% dei pazienti affetti da lussazione d'anca sviluppa una osteonecrosi;
- **uso prolungato di corticosteroidi**: una terapia prolungata con cortisonici, sia per via orale che endovenosa, è associata nel 35% dei casi all'insorgenza di osteonecrosi. Il meccanismo non è ancora chiaro ma si pensa che il mancato afflusso di sangue all'osso dipenda da un accumulo di grassi nei vasi sanguigni. In età pediatrica l'osteonecrosi è frequente nei pazienti affetti da leucemia linfatica acuta che sono sottoposti ad una terapia prolungata con corticosteroidi;
- **trombosi, embolia e vasculiti**: l'occlusione dei vasi può essere causata da un trombo, da un embolo o da un danno delle pareti dei vasi dovuto a malattie autoimmuni come le vasculiti;
- **anemia falciforme**: i globuli rossi hanno una forma alterata che rende difficoltoso il passaggio del sangue all'interno dei vasi più piccoli come quelli che nutrono il tessuto osseo.

Altre condizioni associate con l'osteonecrosi sono:

- Malattia di Gaucher;
- Artrite idiopatica giovanile;
- Lupus eritematoso sistemico;
- Pancreatite;
- HIV;
- Diabete;
- Malattia da decompressione;
- Radioterapia.

In circa il 20% dei casi l'osteonecrosi si manifesta senza che si riesca ad individuare una causa precisa quindi è idiopatica.

Molto spesso gli stadi iniziali sono asintomatici (non provoca dolore) e solo con il passare del tempo l'osteonecrosi causa dolore e gonfiore alle articolazioni e riduzione del movimento articolare.

Il dolore aumenta col movimento dell'articolazione colpita e si attenua con il riposo.

Se vengono interessati gli arti inferiori, stare in piedi e camminare diventa doloroso con conseguente comparsa di zoppia.

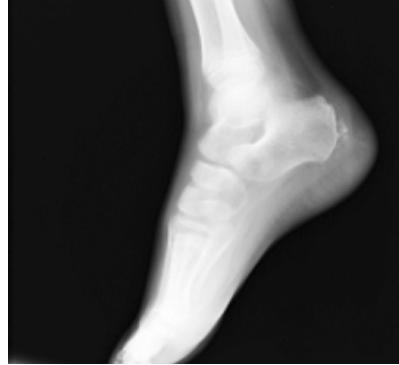
Negli stadi più avanzati l'osso necrotico collassa provocando dolore intenso. L'arco di tempo tra l'inizio dei primi sintomi ed il collasso ha una durata variabile da alcuni mesi a più di un anno.

COLONNA VERTEBRALE		
Corpo vertebrale (vertebra plana)	Calvè-Kummel-Verneuil	Infanzia (attualmente è considerata la manifestazione vertebrale dell'Istiocitosi a cellule di Langherans).
Epifisi vertebrale	Scheuermann	adolescenza
BACINO		
Cresta iliaca	Buchman	adolescenza
Apofisi ischiatica	Milch	adolescenza
Sincondrosi ischiopubica	Van Neck	adolescenza
Sinfisi pubica	Pierson	adolescenza
ARTI SUPERIORI		
Testa dell'omero	Hass	infanzia, adolescenza, maturità
Condilo omerale	Panner	adolescenza

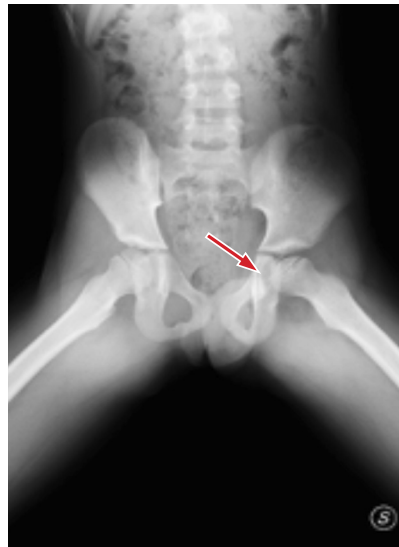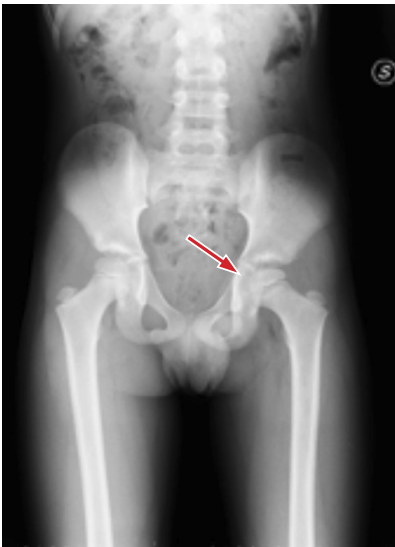Ulna distale	Burns	infanzia
MANO		
Scafoide	Preiser	infanzia, adolescenza
Osso semilunare	Kienbock	maturità
Tutto il carpo	Caffey	infanzia, adolescenza
Teste metacarpali	Dietrich	adolescenza
Basi delle falangi	Thiemann	adolescenza
ARTI INFERIORI		
Testa del femore	Legg-Calvè-Perthes	adolescenza
Grande trocantere del femore	Mandl	Adolescenza
Condilo mediale del femore	König	
Rotula	Sinding-Larsen	infanzia
Spine intercondiloidee della tibia	Caffey	adolescenza
Condilo mediale della tibia	Blount	prima e seconda infanzia
Tuberosità anteriore della tibia	Osgood-Schlatter	
PIEDE		
Astragalo (troclea)	Diaz	infanzia
Apofisi del calcagno	Sever-Blencke	adolescenza
Scafoide piede	Köhler I	infanzia
Os tibiale externum	Haglund	Infanzia, adolescenza, maturità
Base del V metatarso	Iselin	adolescenza
Testa del II-III metatarso	Köhler II- Freiberg	adolescenza, maturità
Basi delle falangi	Thiemann	adolescenza

Il tessuto osseo necrosato si frammenta e si addensa mentre compaiono centri di tessuto fibroso di sostituzione: per questi fenomeni l'osso colpito diviene irregolare nella struttura (aspetto mazzato per la contemporanea presenza di focolai di addensamento e di trasparenza) e si modifica nella forma (Figura 6.73.).

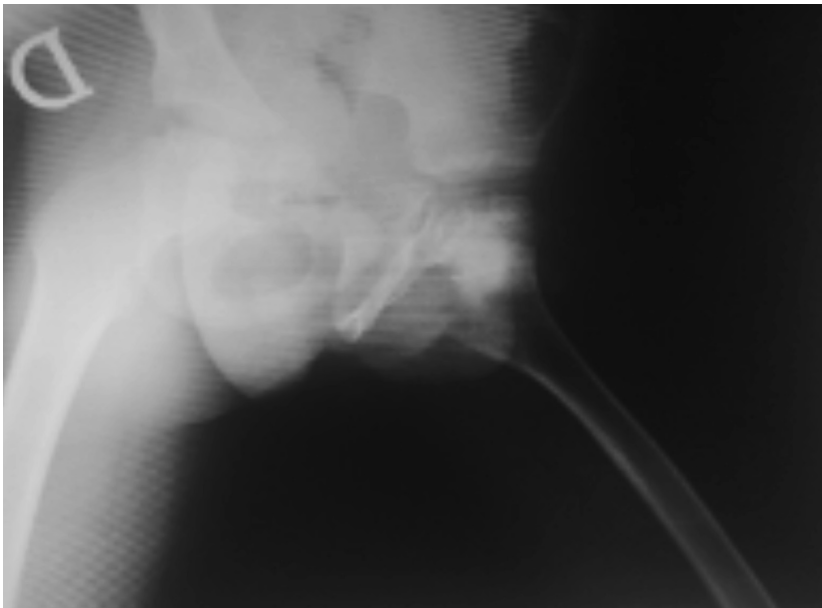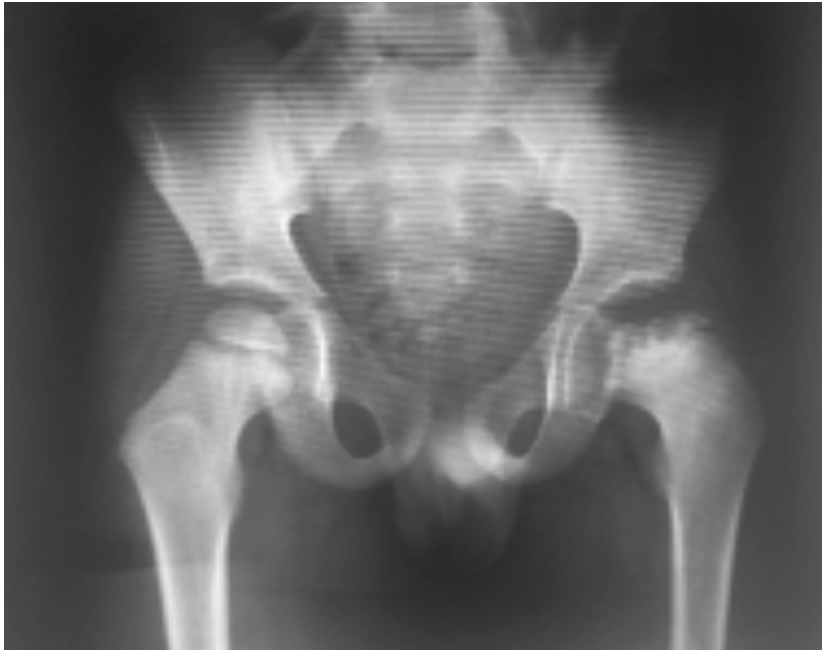Le ossa necrosate subiscono deformazioni, specie quelle sottoposte a carico: così lo scafoide del piede appare più piccolo, foggiato a biscotto ed addensato. Lo stesso avviene nel morbo di Perthes ove il nucleo femorale appare più piccolo, più denso e schiacciato a lente: spesso il nucleo cefalico sembra frammentato in 2-3 nuclei oppure trasformato in una massa granulosa con aspetto zebraato con zone trasparenti (tessuto fibroso) e zone di addensamento (Figure 6.74., 6.75.).



**Fig. 6.73. Rx tibio-tarsica in proiezione laterale:** Sever-Blencke. L'apofisi calcaneare si presenta intensamente sclerotica, frammentata, con margini irregolari (freccia). Concomita tumefazione delle parti molli limitrofe retrocalcaneari.



**Fig. 6.74. Rx bacino-coxofemorali:** morbo di Perthes in forma lieve. Fenomeni di frammentazione, con irregolare mineralizzazione della testa del femore di sinistra che appare ridotta in altezza e con margini dentellati (freccie). Modesta irregolarità del tetto acetabolare omolaterale.



**Fig. 6.75.** Rx bacino A.P. con proiezione assiale della coxo-femorale sinistra: morbo di Perthes in forma grave. Forte schiacciamento con spiccata frammentazione della testa femorale di sinistra con scomparsa pressochè completa della cartilagine di accrescimento. Collo femorale omolaterale corto e tozzo ed alquanto svasato. Irregolarità del profilo acetabolare di sinistra.





## 7. Apparato urinario

Attualmente la maggior parte delle patologie dell'apparato urinario in età pediatrica viene diagnosticata con metodiche non invasive quali l'ecografia e la risonanza magnetica. La radiologia tradizionale rimane comunque, ancora oggi, un prezioso strumento nella diagnosi di alcune affezioni che vengono di seguito riportate.

### 7.1. Reflusso vescico-ureterale

Nel reflusso vescico-ureterale si verifica un flusso retrogrado delle urine dalla vescica, lungo l'uretere, fino al rene. È piuttosto frequente nel neonato (Figura 7.1.).

L'anatomia del passaggio vescico-ureterale è caratterizzato da un meccanismo "valvolare" che impedisce il flusso retrogrado di urina nel tratto superiore delle vie urinarie. L'uretere terminale, attraversata la parete vescicale, prosegue il proprio tragitto in un tunnel sottomucoso per aprirsi nel trigono. Questa conformazione conferisce il sistema a valvola per cui il tramite intramurale e sottomucoso dell'uretere distale vengono compressi contro il muscolo detrusore dalla pressione dell'urina all'interno della vescica. La competenza di questo meccanismo passivo viene rafforzato al momento della minzione con l'allungamento attivo dell'uretere intravesiciale all'interno della guaina di Waldeyer. Inoltre la contrazione concentrica del muscolo liscio all'interno della parete ureterale distale può conferire una ulteriore protezione attiva contro il reflusso.

Il reflusso viene tradizionalmente classificato in *primitivo* e *secondario*. Nei bambini con reflusso vescico-ureterale di tipo primitivo il meato ureterale è tipicamente situato lateralmente nella vescica piuttosto

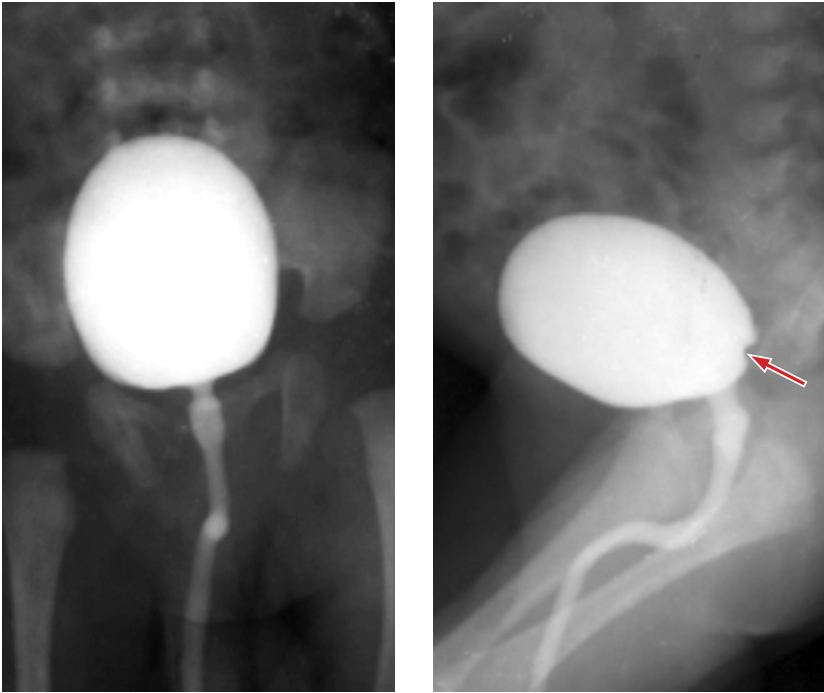


Fig. 7.1. Rx cistogramma in fase minzionale A.P. e L.L.: aspetto normale della vescica che presenta forma tondeggiante, margini netti e regolari con incisura postero-inferiore in rapporto a toro interureterico (freccia). Uretra prostatica e membranosa di calibro normale.

che nella normale posizione sul trigono. La lunghezza intramurale e sottomucoso dell'uretere è quindi più breve determinando una carenza nel meccanismo antireflusso. La lunghezza del tunnel tende però ad aumentare con l'età ed è così possibile una spontanea risoluzione del reflusso.

Il reflusso vescico-ureterale secondario è invece associato ad alterazioni funzionali della vescica in particolare quelle che determinano elevate pressione endovesicali (ad es. la vescica neuropatica e le valvole dell'uretra posteriore). La forma secondaria tende a migliorare quando le pressioni della vescica tornano a livelli fisiologici.

I piccoli pazienti con reflusso vescico-ureterale di solito presentano una storia di idronefrosi fetale o segni di infezione urinaria: febbre, dolore addominale o al fianco, disuria, frequenza minzionale, urgenza, enuresi ed, a volte, ematuria. Raramente compare l'ipertensione, che è più comunemente una conseguenza a lungo termine delle cicatrici renali.

La cistografia retrograda rimane il gold standard per rilevare il reflusso vescico-ureterale. Nonostante la dose di radiazioni e la

sgradevole natura del procedimento, ha il vantaggio di un avere un basso tasso di falsi-negativi e fornisce precisi dettagli anatomici. L'esame si effettua riempiendo la vescica, tramite catetere, con il mezzo di contrasto contenuto in una flebo. Va esaminato l'intero apparato urinario nelle proiezioni AP, laterale ed oblique includendo quindi anche le ombre renali. La vescica viene valutata, preferibilmente sotto guida fluoroscopica, a piccolo riempimento, a grande riempimento, al momento della minzione ed immediatamente dopo di essa.

Attualmente si riconoscono due forme di reflusso: *a bassa pressione* ed *ad alta pressione*. La prima forma si evidenzia nelle fasi precoci della cistografia quando la vescica non è molto distesa ed è spesso di notevole entità. La seconda, generalmente di lieve entità, compare quando la vescica è ben distesa o si manifesta solo nella fase minzionale. L'esame cistografico permette anche di evidenziare eventuali anomalie vescicali ed uretrali concomitanti.

I segni radiografici della eventuale cistite associata sono rappresentati dall'irregolarità dei margini vescicali con presenza spesso di formazioni pseudodiverticolari ed eventuale diverticolo di Hutch iuxtameatale.

Secondo la Classificazione Internazionale il reflusso radiologico viene distinto in 5 gradi:

- **Grado I:** il reflusso non raggiunge la pelvi renale e rimane localizzato solo all'uretere che può apparire di calibro normale o lievemente dilatato.
- **Grado II:** il reflusso si estende fino alla pelvi renale senza dilatazione di essa e con normale aspetto dei fornici caliceali.
- **Grado III:** dilatazione lieve o moderata e/o tortuosità dell'uretere e dilatazione lieve o moderata della pelvi renale. I fornici appaiono normali o leggermente spianati.
- **Grado IV:** dilatazione moderata e/o tortuosità dell'uretere e dilatazione moderata della pelvi renale e dei calici. Completo spianamento dei fornici; le impressioni papillari continuano ad essere visibili nella maggior parte dei calici.
- **Grado V:** grossolana dilatazione e tortuosità dell'uretere; spiccata dilatazione della pelvi renale e dei calici. Le impressioni papillari non sono più visibili nella maggior parte dei calici (Figure 7.2., 7.3., 7.4.).

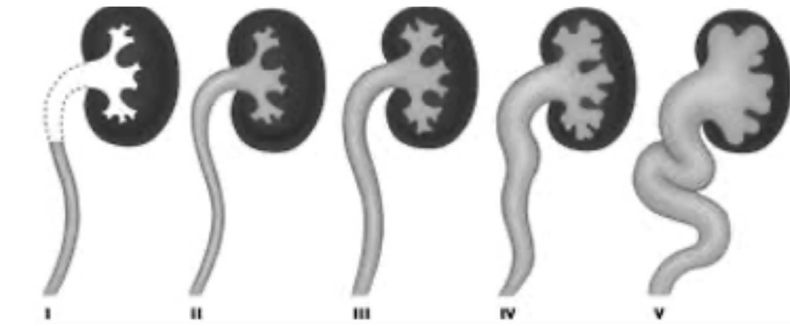


Fig. 7.2. Vari tipi di reflusso vescico-ureterale.

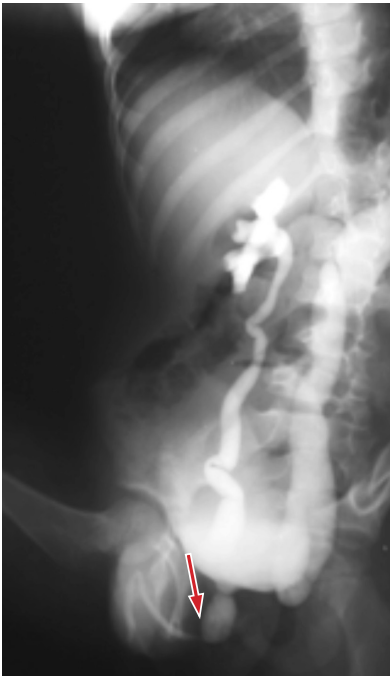

Fig. 7.3. Rx cistouretrografia in fase minzionale: reflusso vescico-ureterale bilaterale in paziente con valvole uretrali. Spiccata dilatazione fusiforme dell'uretra prostatica con salto di calibro (freccia) tra uretra prostatica ed uretra membranosa; uretra piena filiforme, compatibile con valvole dell'uretra posteriore. Si associa reflusso vescico-ureterale bilaterale, da uropatia ostruttiva, con modesta dilatazione delle cavità pieliche ed aspetto claviforme dei calici (perdita della fisiologica impronta papillare).

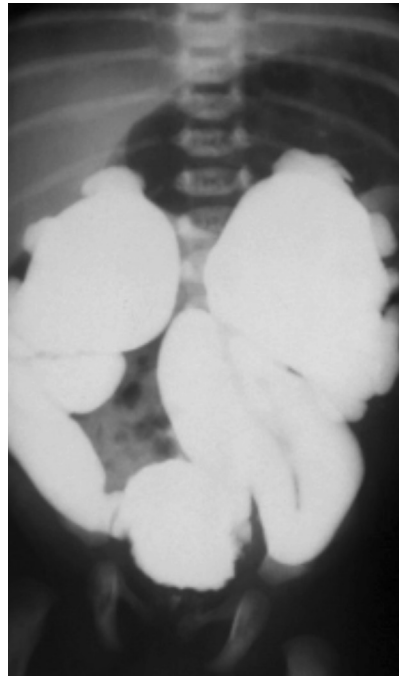


Fig. 7.4. Rx cistografia retrograda: reflusso vescico-ureterale di V grado in sindrome di Turner. Imponente dilatazione di entrambi gli ureteri per spiccato reflusso vescico-ureterale. Anche le cavità calico-pieliche appaiono marcatamente ectasiche. Irregolarità del profilo del margine vescicale, con formazioni pseudo-diverticolari.

## 7.2. Valvole dell'uretra

Pur essendo rara, questa patologia è la più frequente malformazione ostruttiva delle basse vie urinarie nel bambino e rappresenta una delle anomalie congenite più devastanti dell'apparato urinario.

Le valvole sono costituite da due pieghe mucose uretrali foggiate "a nido di rondine" localizzate a livello dell'uretra prostatica all'altezza del veru montanum; esse agiscono, appunto, come valvole impedendo la normale minzione.

La classificazione fatta da Young nel 1912 è ancora quella maggiormente seguita. Essa individua tre tipi di valvole:

- **tipo 1:** è il più comune; le valvole originano dal veru montanum e si sviluppano in basso e lateralmente, incontrandosi sulla parte anteriore dell'uretra e costituendo così un terzo lembo;
- **tipo 2:** raro; originano dal veru montanum, si sviluppano verso l'alto inserendosi sul collo vescicale;
- **tipo 3:** sono costituite da un diaframma completo forato al centro, "a cupola di Pantheon".

Le sequele urologiche delle valvole uretrali comprendono quindi ritenzione urinaria, flusso urinario ridotto, infezione delle vie urinarie, disfunzione vescicale miogena, reflusso vescico-ureterale, compromissione delle alte vie urinarie e insufficienza renale. Poiché in epoca fetale l'escrezione dell'urina da parte del feto contribuisce alla formazione del liquido amniotico, un'ostruzione uretrale severa può causare oligoidramnios, che a sua volta determina ipoplasia polmonare con conseguente ipertensione polmonare e/o insufficienza respiratoria. L'ipertensione polmonare può quindi causare ipertensione sistemica. Nei casi più gravi queste condizioni possono portare a decesso perinatale.

La diagnosi è spesso fatta dai risultati dell'ecografia prenatale che mostra una grave idroureteronefrosi bilaterale e oligoidramnios. Nel periodo postnatale i casi sospetti (laddove vi è il dato anamnestico di un flusso urinario anomalo) sono confermati con una cistouretrografia retrograda immediata. L'indagine cistouretrografica mostra un marcato ispessimento delle pareti della vescica con beanza del suo collo ed associato reflusso vescico-ureterale; l'uretra prostatica è notevolmente dilatata mentre il suo tratto membranoso e penieno appaiono filiformi. Infine il parenchima renale, a causa della grave idroureteronefrosi, può essere gravemente displastico (Figura 7.5.).

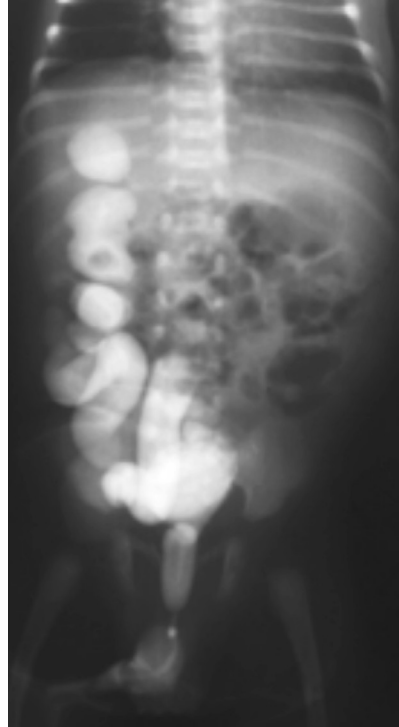
## 7.4. Tumore di Wilms o nefroblastoma

Il nefroblastoma è un tumore raro ma rappresenta il più comune tumore maligno del rene del bambino. Insorge dal tessuto del blastema metanefritico primitivo; ciò giustifica il termine di “tumore embrionale”.

La fascia di età più colpita è 1-8 anni con un picco <5 anni. È quasi sempre monolaterale ma in una piccola percentuale dei casi è bilaterale ed è quasi sempre di grandi dimensioni (diametro medio: 5-10 cm), sferico, a contorni lisci con spesso al suo interno aree di emorragia o necrosi e raramente grasso o calcificazioni.

Sono maggiormente a rischio di sviluppare il tumore di Wilms i bambini affetti da alcune malattie genetiche rare come la sindrome di Denys-Drash (caratterizzata dall'associazione tra sclerosi mesangiale diffusa, pseudoermafroditismo maschile a cariotipo 46,XY e nefroblastoma) e la sindrome di Beckwith-Wiedemann (caratterizzata da gigantismo, macroglossia, microcefalia, malformazioni del tratto genito-urinario e gastrointestinale, ritardo psico-motorio). Il tumore di Wilms è più comune nei bambini che presentano alcuni difetti congeniti come aniridia, emipertrofia, criptorchidismo ed ipospadia. In una piccola percentuale di casi il tumore ha una componente ereditaria: avere un parente colpito da questa malattia aumenta il rischio di sviluppare il tumore.

Il tumore di Wilms si manifesta spesso improvvisamente, quasi da un giorno all'altro, con mal di pancia, febbre, perdita di peso, stanchezza.



**Fig. 7.5.** Rx cistouretrografia minzionale: valvole uretrali con idronefrosi e displasia renale destra. Vescica “da sforzo” con aspetto irregolare e dentellato del contorno del viscere per presenza di numerose formazioni diverticolari. L’uretra prostatica appare dilatata, con netto salto di calibro nel passaggio prostatico membranoso. L’uretere di destra è alquanto ectasico e ridondante, con numerosi inginocchiamenti. Le cavità calico-pieliche di destra sono dilatate con aspetto pseudocistico del parenchima (displasia renale).

Il primo segno clinico in genere è la presenza di una massa palpabile addominale. A volte il bambino sente dolore, ma non sempre. Altri possibili sintomi sono: nausea, perdita di appetito, stitichezza, fiato corto, ematuria ed aumento della pressione (attribuita al rilascio di renina da parte del tumore o all'ischemia renale causata dalla compressione dei vasi ilari). La concentrazione urinaria dei metaboliti delle catecolamine è normale.

Altre volte l'esordio della malattia può essere più drammatico perché il tumore, molto fragile, può rompersi spontaneamente all'interno dell'addome disseminando cellule neoplastiche e provocando un'emorragia.

Altre volte ancora infine il riscontro di un tumore di Wilms è del tutto occasionale durante la visita pediatrica di controllo.

Il tumore metastatizza tardivamente e con frequenza modesta anche per via ematogena e le sedi più frequenti delle metastasi, oltre i linfonodi, sono il polmone ed il fegato; in genere si tratta di metastasi solitarie.

La diagnosi differenziale si pone con gli altri tumori del rene tra cui il nefroma mesoblastico (che compare di solito <3-12 mesi di età) ed il neuroblastoma (che spesso oltrepassa la linea mediana, contiene calcificazioni ed avvolge e solleva ma non invade i vasi renali e la vena cava inferiore).

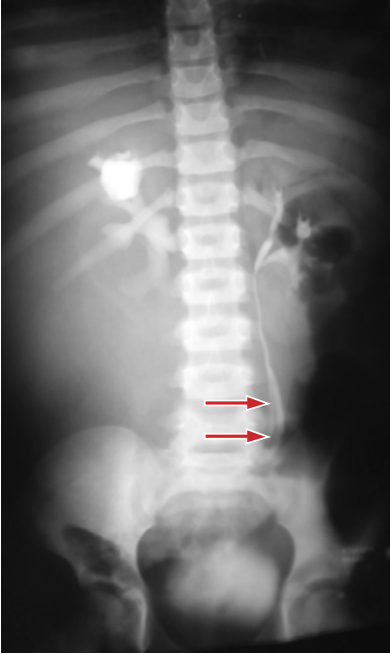
L'ecografia è in genere l'esame impiegato come primo livello diagnostico. Essa mostra la presenza di una massa renale ad ecostruttura disomogenea (per la presenza di aree di necrosi e/o emorragia) con una "pseudocapsula" ipoecogena o iperecogena che rappresenta l'interfaccia tra il parenchima renale compresso ed il tumore; valuta inoltre il coinvolgimento di linfonodi soprattutto quelli regionali e retroperitoneali e la presenza di trombosi neoplastica dell'arteria e della vena renale. La TC e la RM con mezzo di contrasto aiutano a caratterizzare meglio il tumore e la sua estensione locale (Figure 7.6., 7.7., 7.8., 7.9.).

La diretta addome evidenzia una dislocazione delle anse intestinali mentre l'Rx del torace viene effettuata per cercare la presenza di metastasi polmonari.

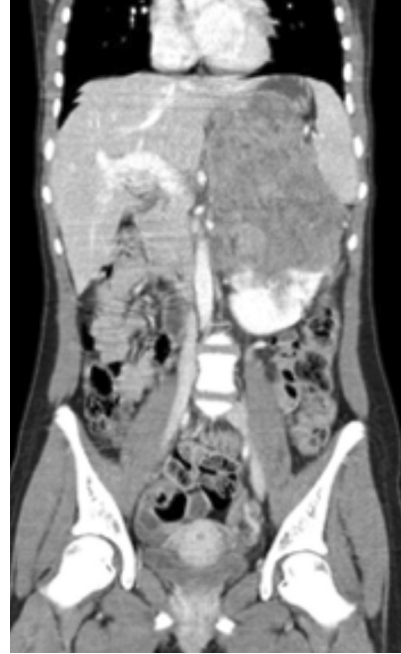Ai fini della prognosi è importante la stadiazione del tumore. Una stadiazione molto usata è quella del National Cancer Institute degli Stati Uniti che propone 5 stadi di malattia definiti secondo i reperti chirurgici:

- **Stadio I:** tumore completamente asportabile chirurgicamente, senza infiltrazione della capsula renale né coinvolgimento dei vasi; integrità della massa tumorale ed assenza di cellule tumorali al margine di resezione.

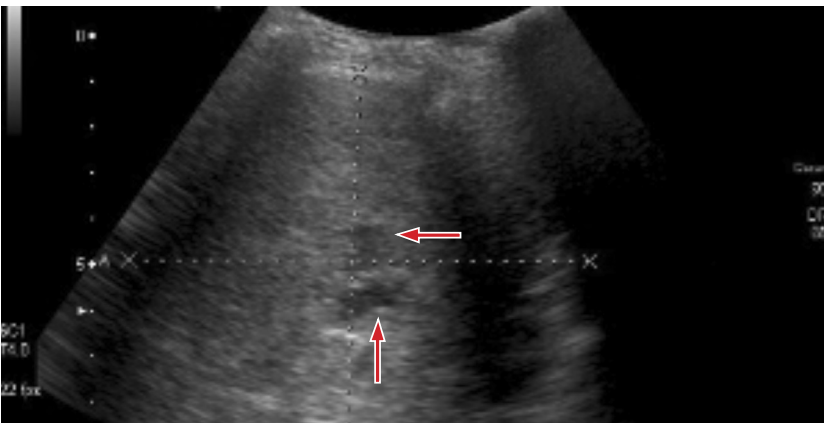




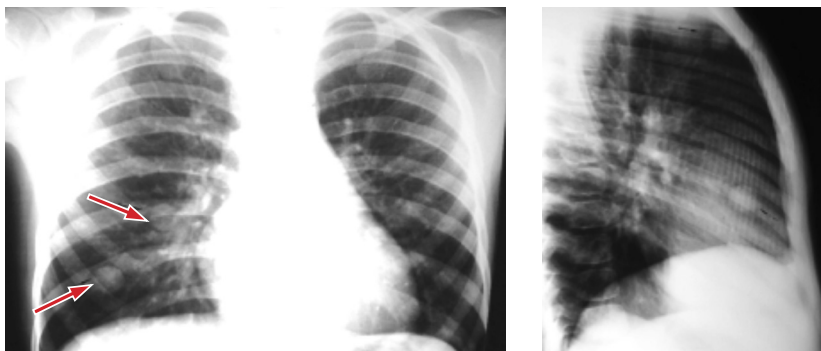
**Fig. 7.6.** Rx pielografia discendente: tumore di Wilms polare inferiore destro. Dilatazione del gruppo caliceale superiore di destra e compressione, con parziale amputazione del gruppo caliceale inferiore da parte del processo espansivo che depiaccia l'uretere di questo lato nel retroperitoneo di sinistra (frecce).



**Fig. 7.7.** Tc addome con m.d.c.: tumore di Wilms. A carico del rene sinistro si osserva voluminosa formazione espansiva solida polare superiore, disomogenea per necrosi centrale, che disloca la regione surrenalica omolaterale (per gentile concessione del Prof. C. Catalano).



**Fig. 7.8.** Ecografia addome: tumore di Wilms. A carico del rene di sinistra si osserva la presenza di una formazione solida, a margini policiclici, ad ecostruttura disomogenea per la presenza di aree di necrosi centrale (frecce).



**Fig. 7.9.** Rx torace A.P. e L.L.: metastasi polmonari da tumore di Wilms. Formazioni tondeggianti in sede parailare e basale destra (frecce), a margini netti e regolari, verosimilmente riferibili a lesioni di natura ripetitiva.

- **Stadio II:** tumore completamente asportabile chirurgicamente, margini di resezione liberi da cellule neoplastiche; presenza di infiltrazione del grasso perirenale o dei vasi sanguigni.
- **Stadio III:** asportazione chirurgica del tumore incompleta, associata ad almeno uno tra i seguenti fattori:
  1. Diffusione ai linfonodi addominali o pelvici.
  2. Diffusione al peritoneo.
  3. Chemioterapia precedente all'intervento e pregressa biopsia del tumore.
  4. Rottura della massa tumorale durante l'intervento.
  5. Asportazione chirurgica frammentaria (in più parti) del tumore.
- **Stadio IV:** diffusione a linfonodi extra-addominali o metastasi ematogene a distanza (polmone, fegato, ossa, SNC).
- **Stadio V:** tumore renale bilaterale sincrono. Ciascun tumore deve essere a sua volta stadiato (da I a IV).



## 8. Sistema nervoso simpatico

### 8.1. Neuroblastoma

Il neuroblastoma, chiamato anche simpaticoblastoma, è un tumore maligno che origina dalle cellule della cresta neurale primitiva della catena simpatica da cui fisiologicamente prendono origine la midollare del surrene ed i gangli del sistema nervoso simpatico. Lungo lo spettro della differenziazione delle cellule della cresta neurale si passa da forme primitive maligne (*neuroblastoma*) a forme a differenziazione e malignità intermedia (*ganglioneuroblastoma*) fino a forme differenziate benigne (*ganglioneuroma*). Nel 90% dei casi il neuroblastoma viene diagnosticato prima dei 5 anni (età media alla diagnosi: 15-17 mesi) e risultano più colpiti i maschi. Si può localizzare ovunque lungo la catena simpatica, dal collo alla pelvi. La localizzazione più frequente sono i surreni e poi, in ordine decrescente, il retroperitoneo extrasurrenalico, il mediastino posteriore, la pelvi, il collo. In una piccola percentuale di casi si riconoscono le metastasi senza riuscire ad identificare il tumore primitivo. Il decorso clinico è del tutto imprevedibile perché, di fronte a casi rapidamente mortali o a lunga sopravvivenza, si conoscono anche casi con metastasi scheletriche andati spontaneamente incontro a guarigione. In alcuni casi il neuroblastoma a sede surrenalica può assumere aspetto pseudocistico, del tutto simile ad un ematoma surrenalico.

Le manifestazioni cliniche dipendono dalla sede d'insorgenza e dalla presenza di metastasi. Quando il tumore risiede nell'addome i sintomi sono spesso aspecifici come malessere, anoressia, vomito, vaghi dolori addominali. Quando è localizzato nel mediastino posteriore può causare tosse, insufficienza respiratoria, disfagia. Quello in sede paraspinale

(definito *Dumbbell tumor*) penetra nello speco vertebrale e, comprimendo il midollo spinale, può dare difficoltà alla deambulazione fino alla paraplegia, stipsi e disturbi vescicali. Raramente si hanno manifestazioni cliniche da sindrome paraneoplastica di cui ricordiamo quella caratterizzata da diarrea intrattabile con ipokaliemia dovuta ad una eccessiva secrezione di peptide intestinale vasoattivo. L'esame del sangue e delle urine mostrano alti livelli di catecolamine o dei loro metaboliti.

È un tumore fortemente metastatizzante tanto che più del 60% dei neuroblastoma presenta metastasi alla diagnosi. Le metastasi si localizzano più spesso alle ossa (per il particolare tropismo che le cellule tumorali hanno per il midollo osseo), al fegato (ove causano un'epatomegalia progressiva nota anche con il nome di *sindrome di Pepper*), alla cute (*sindrome del blueberry muffin*; più frequente nei primi mesi di vita) oltre che ai linfonodi. Una localizzazione caratteristica delle metastasi è quella retro-orbitaria che provoca esoftalmo e tipiche ecchimosi periorbitarie ("occhi da procione").

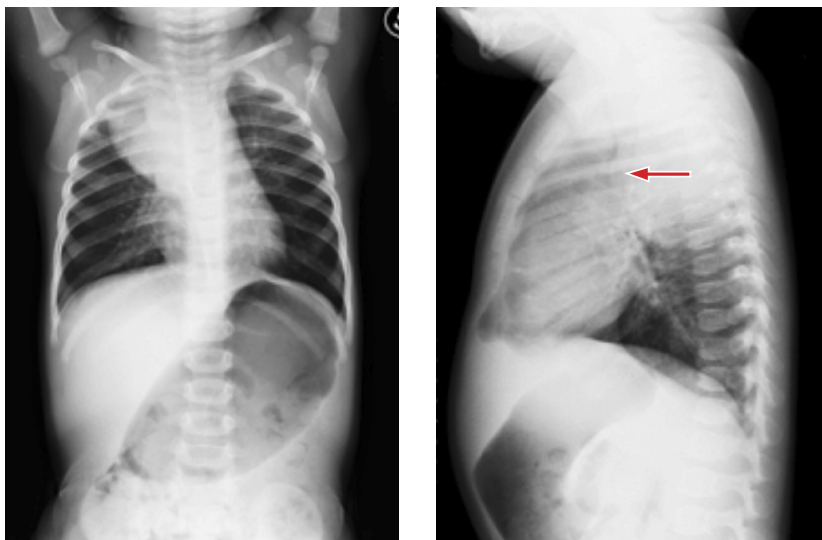
La diretta addome mostra la dislocazione della anse intestinali da parte del tumore od uno slargamento delle linee paraspinali toraciche inferiori o addominali. Valuta poi la presenza di metastasi scheletriche. L'aspetto radiografico delle metastasi ossee è caratteristico: compaiono aree di osteolisi alternate a zone osteoaddensanti (aspetto "*pepperpot*") a volte associate a fratture patologiche e discontinuità della corticale. Il quadro radiologico quindi appare molto simile a quello che si osserva nelle leucemie acute in età pediatrica (Figure 8.1., 8.3., 8.5., 8.6.).

L'ecografia rappresenta la metodica di primo impiego; la massa si presenta disomogenea con calcificazioni al suo interno e possibili aree ipocogene di emorragia o necrosi; può dislocare inoltre la vena cava inferiore e l'aorta (Figura 8.2.).

La TC e soprattutto la RM caratterizzano il tumore e ne definiscono l'estensione sia all'esordio sia nel follow up.

Il neuroblastoma può presentarsi in vari stadi.

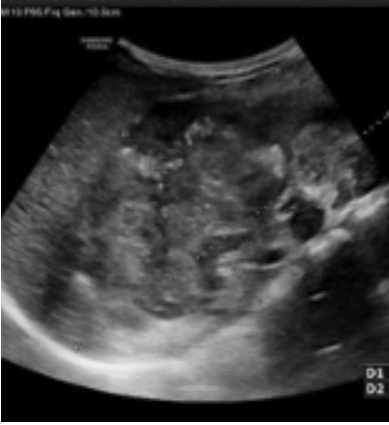
- **Stadio 1** – Il tumore è piccolo, localizzato in un'unica sede e non presenta metastasi. In questo caso viene asportato chirurgicamente e non si prevede un trattamento post operatorio.
- **Stadio 2** – Il tumore ha maggiori dimensioni ma è sempre localizzato in un'unica sede. Il tumore viene asportato chirurgicamente ma, a volte, minimi residui possono infiltrare i linfonodi presenti nella sede primitiva. In questi casi, dopo attente valutazioni, si procede con terapie specifiche.



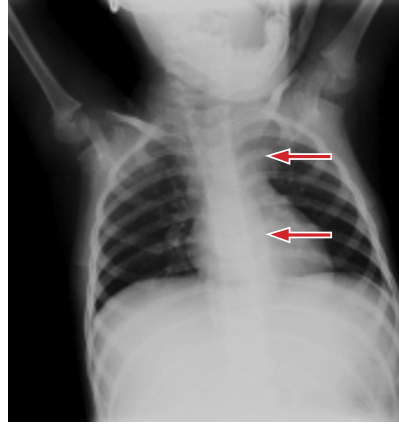
**Fig. 8.1. Rx torace in 2P:** neuroblastoma toracico. Formazione rotondeggiante paravertebrale destra, a margini netti e regolari, con spostamento anteriore e verso sinistra del lume tracheale (freccia). Diastasi dell'arco posteriore della III e IV costola di destra.

- **Stadio 3** – Il tumore è di dimensioni notevoli, anche se resta localizzato in un'unica sede. In questo caso, però, sia per le dimensioni sia perché può infiltrare regioni circostanti, non può essere asportato completamente in un primo intervento chirurgico. Si interviene, quindi, con una terapia che cerchi di diminuirne le dimensioni, poi si effettua l'intervento chirurgico ed infine si procede con altre terapie chemioterapiche più o meno aggressive a seconda delle caratteristiche genetiche delle cellule tumorali.
- **Stadio 4** – Il tumore, già al suo esordio, è disseminato in altri organi diversi dalla sede primitiva quali le ossa, il midollo osseo, il fegato o altri linfonodi. È, biologicamente parlando, molto aggressivo e necessita un trattamento terapeutico forte.
- **Stadio 4S** – È una particolare forma che si manifesta nei primi mesi di vita del bambino; è generalmente disseminato nella cute e nel fegato e nella maggior parte dei casi regredisce spontaneamente. Se le sue dimensioni sono consistenti può essere trattato con brevi cicli di radioterapia e di chemioterapia e, successivamente, essere asportato chirurgicamente.

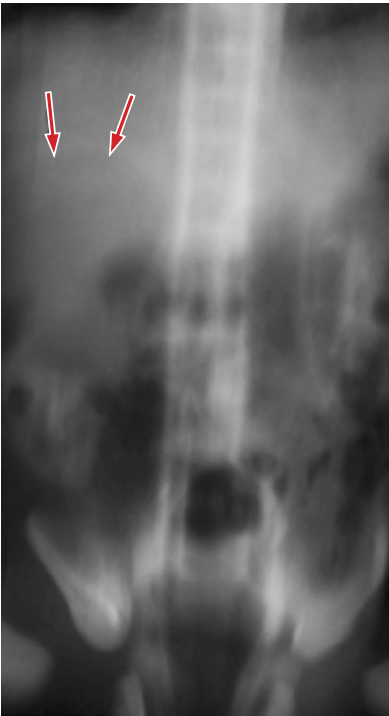
La diagnosi differenziale del neuroblastoma va posta principalmente con il tumore di Wilms e con l'emorragia surrenalica neonatale (Figura 8.4.).



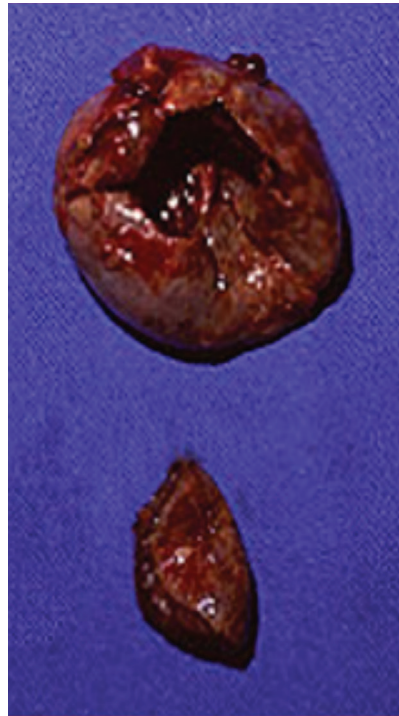**Fig. 8.2. Ecografia addominale:** neuroblastoma surrenalico dx. Voluminosa neof ormazione localizzata tra fegato e rene destro, ad ecostruttura marcatamente disomogenea con multiple aree ipocogene frammmiste a zone iperecogene.



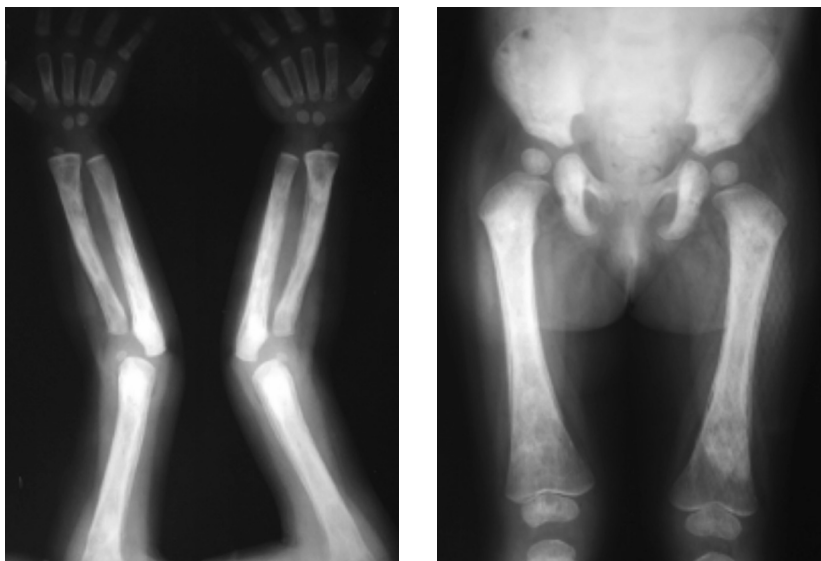
**Fig. 8.3. Rx torace A.P.:** stesso paziente. Slargamento della linea paravertebrale dorso-lombare sinistra (frecc e) in rapporto a propagazione transdiaframmatica della massa neoplastica.



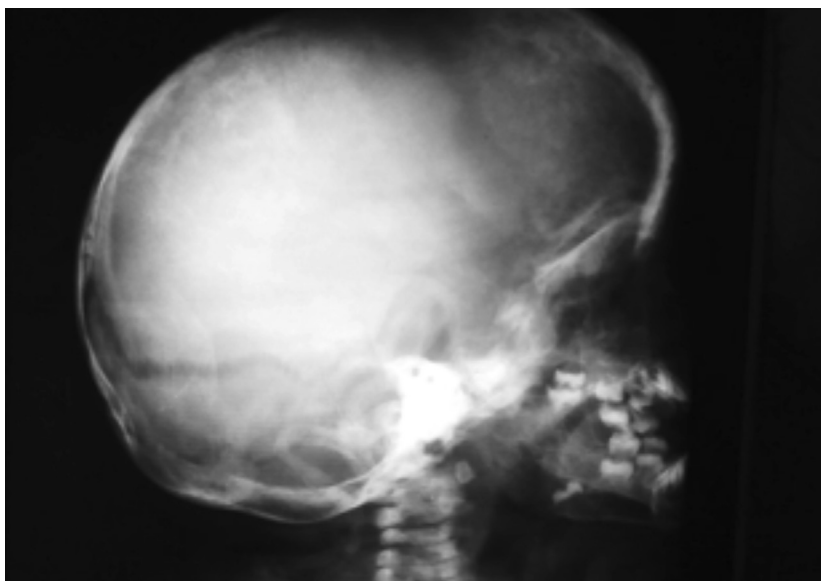
**Fig. 8.4. Rx pielografia discendente:** processo espansivo in sede surrenalica destra con fine cercine periferico di contrasto tipo ematoma surrenalico (frecc e). Reperto intraoperatorio di neuroblastoma cistico surrenalico (per gentile concessione del Prof. D.A. Cozzi).







**Fig. 8.5. Rx arti superiori ed inferiori:** metastasi scheletriche da neuroblastoma. Dif-fuso rigonfiamento delle ossa lunghe degli arti superiori ed inferiori con abbondanti manifestazioni di sclerosi frammenti ad aree osteolitiche (aspetto "pepperpot"). Bande di rarefazione metafisaria, più evidenti nelle metafisi distali dei femori. Evidente reazione periostale lamellare.



**Fig. 8.6. Rx cranio in laterale:** metastasi del tavolo cranico in corso di neuroblastoma in fase avanzata. Manifestazioni di sclerosi frammentate ad aree osteolitiche. Ampia diastasi delle suture coronarie e lambdaioidea. Fontanella bregmatica di ampiezza notevolmente superiore alla norma. Slargamento della sella turcica.



## Testi consigliati e sitografia

- Coley BD.- Caffey's pediatric diagnostic imaging. 12th edition.- Elsevier
- Swischuk Leonard E.-Imaging of the newborn, infant, and young child. 5th Edition- Lippincott Williams & Wilkins
- Taybi Hooshang, Lachman Ralph S.- Radiology of syndromes, metabolic disorders, and skeletal dysplasias. 4th edition- Mosby.
- Spranger, Langer and Wiedemann- Bone dysplasias- Saunders, 1974.
- Brant. William E., Helms Clyde A.- Fundamentals of Diagnostic Radiology. 5th edition.- Wolters Kluwer
- Singleton, Wagner, Dutton- Radiologic Atlas of Pulmonary Abnormalities in Children.2 nd edition- Saunders
- Unni K. Krishan, Inwards Y.Carrie - Dahlin's Bone Tumors. 6th edition- Lippincott Williams & Wilkins
- Jones Kenneth Lyons, Jones Crandall Marilyn, Del Campo Miguel- Smith's Recognizable Patterns of Human Malformation. 7th Edition - Elsevier Saunders
- Keats Theodore E., Anderson Mark W.- Atlas of Normal Roentgen Variants that may simulate disease. 9th edition-Mosby
- Donnelly Lane F. et al.- Diagnostic Imaging. Pediatrics. 2nd edition- Amysis
- Siegel Marilyn J.- Pediatric Sonography.5th edition- Wolters Kluwer

<https://radiopaedia.org>

[www.pediatricradiology.com](http://www.pediatricradiology.com)

<https://pubs.rsna.org>

<https://www.jpeds.com/>

<http://www.jcnonweb.com>

<https://siop-online.org>

<https://www.journals.elsevier.com/journal-of-pediatric-surgery>

<https://www.journals.elsevier.com/paediatric-respiratory-reviews>



COLLANA MATERIALI E DOCUMENTI

Per informazioni sui precedenti volumi in collana, consultare il sito:  
[www.editricesapienza.it](http://www.editricesapienza.it)

60. CNDSS 2019  
Atti della IV Conferenza Nazionale delle Dottorande e dei Dottorandi  
in Scienze Sociali  
*a cura di Giovanni Brancato, Gabriella D'Ambrosio, Erika De Marchis,  
Raffaella Gallo, Melissa Stolfi, Marta Tedesco*
61. INDUSTRIA, ITALIA  
Ce la faremo se saremo intraprendenti  
*a cura di Riccardo Gallo*
62. Sistema bibliotecario Sapienza 2012-2020  
*a cura di Giovanni Solimine ed Ezio Tarantino*
63. «Scrivere le cose d'Italia»  
Storici e storie d'Italia tra umanesimo e controriforma  
*Elena Valeri*
64. Lezioni di radiologia pediatrica  
*Mario Roggini*

Il volume analizza i temi principali della Radiologia pediatrica, seguendo il *fil rouge* delle lezioni rivolte agli specializzandi di Pediatria e Radiologia. La quasi totalità del materiale iconografico presente nell'opera proviene dall'Archivio didattico di Radiologia dell'Istituto di Clinica pediatrica di Sapienza Università di Roma, che raccoglie i casi clinici selezionati e studiati nell'arco di un secolo di attività assistenziale. L'opera descrive inoltre due casi recentemente analizzati in uno studio di resti scheletrici di bambini e adolescenti, provenienti dal sepolcreto di Casal Bertone a Roma e risalenti al I-III sec. d.C.

**Mario Roggini**, docente di Radiologia pediatrica nelle Scuole di specializzazione di Pediatria e Radiologia di Sapienza Università di Roma.

**Miriam d'Avanzo**, dirigente medico del servizio di Radiologia pediatrica del Policlinico Umberto I di Roma.

ISBN 978-88-9377-162-7



9 788893 771627

