

1. Cos'è la PEG

Massimo Chiaretti, Alessandra Santiloni

La gastrostomia può essere definita come la creazione di un tragitto fistoloso che mette in comunicazione lo stomaco con la parete addominale esterna in modo da ottenere un accesso diretto al lume gastrico. La PEG è universalmente considerata la tecnica di scelta di confezionamento di una gastrostomia laddove non sussistano controindicazioni assolute o relative alla sua esecuzione. Viene eseguita mediante tecnica non invasiva endoscopica effettuata in anestesia generale nel paziente pediatrico e sedazione cosciente e anestesia locale nell'adulto. Prevede il coinvolgimento di un endoscopista e di un assistente (che può essere un infermiere esperto di sala endoscopica oppure un medico). La sede tipica è sulla faccia anteriore dello stomaco a livello del terzo medio in corrispondenza della grande curvatura, ma è possibile posizionare la gastrostomia anche verso l'antro gastrico e la piccola curvatura. La scelta di questa seconda sede chiamata right PEG, viene preferita da alcuni autori per un minore rischio di insorgenza di malattia da reflusso gastro-esofageo (MRGE) secondario, poiché la trazione esercitata sulla piccola curvatura rafforzerebbe i meccanismi di continenza della giunzione esofago-gastrica rappresentati dall'angolo di His e dalla lunghezza dell'esofago addominale [16].

1.1. Tecniche di posizionamento

Sono state descritte in letteratura, tre diverse tecniche per realizzare una PEG: la gastrostomia *pull* secondo Gauderer-Ponsky, la gastrostomia *push* secondo Sachs-Vinee e la tecnica *introducer* di Russell.

1.1.1. La tecnica *pull*

La tecnica *pull* di Gauderer-Ponsky fu la prima tecnica descritta, introdotta nel 1980 e attualmente la più usata. Inizialmente prevedeva l'uso di un catetere chiamato Malecot, costituito da un dispositivo di ancoraggio a forma di fungo sulla punta, tuttavia sono ora in commercio diversi kit per il posizionamento della gastrostomia. L'infermiere provvede ad una corretta preparazione del paziente, dei presidi e della sala operatoria come descritto nel paragrafo 2.1. La tecnica prevede l'introduzione di un endoscopio nello stomaco che è quindi insufflato e dilatato con aria per allontanare gli altri organi intra-addominali dalla zona interessata e portare lo stomaco in apposizione con la parete addominale. A questo punto è necessario che la luce dell'endoscopio consenta un'adeguata illuminazione attraverso la parete addominale anteriore che deve essere ben visibile, all'esterno, dall'assistente che provvederà a effettuare una compressione digitale dell'area trans illuminata e questa indentazione deve a sua volta essere visibile all'endoscopista (Fig. 1.1A) consentendo così di individuare con sicurezza la sede dove posizionare la gastrostomia. Dopo aver anestetizzato la sede prescelta l'assistente esegue un'incisione trasversale di 2 cm e procede alla puntura della parete addominale con un ago cannula che viene fatto avanzare sotto controllo endoscopico fin nello stomaco. L'ago è poi rimosso lasciando in sede la cannula e attraverso essa viene inserito un filo guida, che nello stomaco, viene afferrato da un'ansa (pinza) endoscopica introdotta attraverso l'endoscopio (Fig. 1.1B) e viene portato all'esterno fuori dalla bocca. Il filo guida viene poi assicurato all'estremità rigida di un'apposita sonda gastrostomica (Malecot) e l'aiuto esterno procede alla trazione del filo guida che viene ritirato nello stomaco portando con sé la sonda gastrostomica all'esterno della parete addominale. La trazione procede fin quando l'estremità opposta della sonda, costituita da un terminale di calibro maggiore (bumper), non potendo uscire dal piccolo forame praticato, oppone resistenza trascinando e mantenendo avvicinata la parete gastrica a quella addominale (Fig. 1.1C). L'endoscopio verrà poi reinserito per controllare il corretto posizionamento della PEG (Fig. 1.1D).

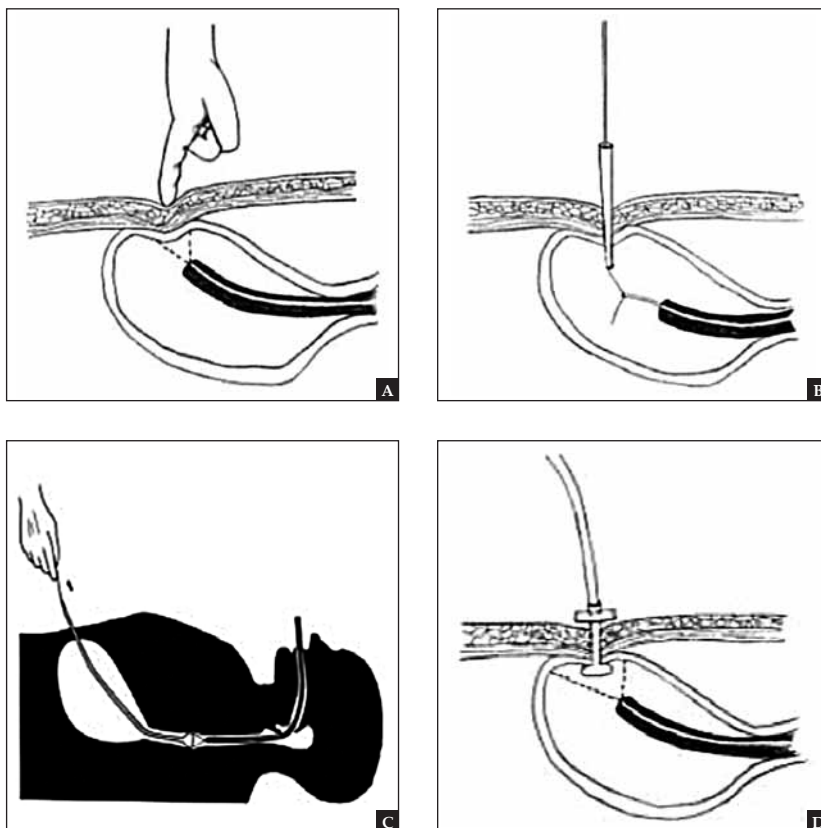


Fig. 1.1.A-D. *Percutaneous endoscopic gastrostomy (PEG) - tecnica pull di Gauderer-Ponsky.* (Fig. 1.1A) individuazione della sede della gastrostomia. (Fig. 1.1B) puntura, introduzione del cono e del filo guida che viene catturato dalla pinza endoscopica, l'endoscopio viene reintrodotto ed il filo guida trascinato fuori dal cavo orale. (Fig. 1.1C). Sul filo guida si introduce il tubo gastrostomico fino a farlo fuoriuscire dalla parete addominale (Fig. 1.1D). L'endoscopio verrà poi reinserito per controllare il corretto posizionamento della PEG. *Fonte:* Ridisegnato dal libro di Ponsky JL. *Percutaneous endoscopic gastrostomy.* IN Nyhus LM, Baker RJ, Fischer JE (eds). *Master of Surgery.* Little, Brown and Company, Boston, MA, 1997, pp 845-846. A cura di Amber Modarelli, St Elizabeth Health Center [2].

Per quanto riguarda questo ultimo passaggio sono stati fatti degli studi sulla necessità di reinserire l'endoscopio alla fine di ogni PEG per verificarne il corretto posizionamento. Sartori e altri [17] hanno condotto uno studio prospettico randomizzato diviso in due gruppi; in uno dopo ogni procedura si eseguiva una seconda gastroscopia, di routine, e nell'altro si verificava il posizionamento mediante palpazione esterna del bumper e la gastroscopia

veniva rimandata a casi selezionati in cui non si riusciva a palpare dall'esterno il bumper interno. Il bumper non è stato palpato in maniera soddisfacente solo in un caso dei 41 pazienti presenti nel secondo gruppo e comunque la re-inserzione del gastroscopio ha rivelato che il tubo della PEG era posizionato correttamente.

I ricercatori hanno quindi concluso che la procedura con un unico passaggio dell'endoscopio è sicura e il secondo passaggio può essere riservato a pazienti con co-morbilità come l'obesità o in quei pazienti dove non si riesce a palpare il bumper interno. Il bumper interno deve tenere ancorata la parete anteriore dello stomaco alla parete addominale (Fig. 1D) ma non deve essere troppo stretto altrimenti può provocare erosione della mucosa o decubito sulla parete gastrica causando quindi ulcerazione oppure sanguinamento se al disotto del bumper passa un vaso parietale. Il bumper dopo aver decubitato sulla parete gastrica può anche migrare nel tessuto sottocutaneo, condizione particolare chiamata *Buried Bumper Syndrome* che verrà trattata più avanti (vedi paragrafo 3.1.2 sulle complicanze della PEG).

Infine la porzione esterna del tubo della PEG viene tagliato alla lunghezza appropriata, non troppo corto per quanto detto sopra, e un fissatore esterno viene applicato sopra il tubo e posizionato contro la cute per prevenire la migrazione interna del tubo e per mantenere la trazione e favorire l'accolamento fibroso tra le due pareti. Alcuni autori hanno proposto l'uso di un tubo centimetrato, marcato dalla fine dello stomaco, per verificarne il corretto posizionamento [18] ribadendo la non necessità di un secondo controllo endoscopico. Lo spessore della parete addominale nella regione sovra ombelicale varia dai 3.5 ai 62.9 mm (mediana 16.0 mm) nei bambini ed è correlato al peso dei soggetti più che all'età [19]. La lunghezza del tubo gastrostomico va quindi valutata di caso in caso. Alcuni endoscopisti ancorano con una sutura la PEG in sito, altri invece fanno affidamento sul bumper interno ed esterno per mantenere il Malecot nella corretta posizione. Al termine della procedura la sonda è lasciata aperta a caduta, in modo da decomprimere lo stomaco; il paziente viene tenuto a digiuno per 24 ore dopodiché se non ci sono complicanze l'alimentazione orale e/o enterale può essere iniziata. Più recentemente, la sonda viene utilizzata per l'alimentazione dopo 6 o 12 ore [20,21].

1.1.2. La tecnica *push*

Fu descritta per la prima volta nel 1983 da Sachs-Vine. È simile alla tecnica *pull* ma invece di collegare il tubo della PEG al filo guida e tirarlo fuori con esso, qui dopo aver posizionato il filo guida, la sonda gastrostomica viene fatta avanzare attraverso la parete addominale, lungo il filo guida stesso, spinta da un apposito introduttore [22]. Il tubo ha un lungo dilatatore affusolato attaccato all'estremità prossimale. Il dilatatore viene inserito lungo il filo guida e spinto attraverso bocca, esofago e stomaco fino ad uscire fuori dalla parete addominale anteriore (Fig. 1.2).

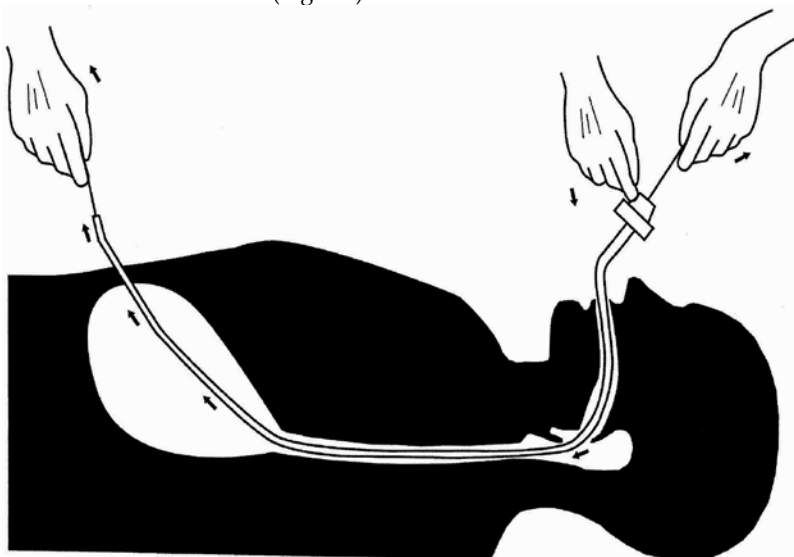


Fig. 1.2. *Percutaneous endoscopic gastrostomy* (PEG)—tecnica *push* di Sachs-Vine. Fonte: Ridisegnato dal libro di Ponsky JL. *Techniques of Percutaneous Gastrostomy*. Igaku-Shoin, New York, 1988. A cura di Amber Modarelli, St Elizabeth Health Center [2].

Il vantaggio di questa tecnica è che il filo guida rimane in sede e il Malecot non è mai fuori dal controllo endoscopico; nella tecnica *pull* c'è un momento in cui il tubo, in cavità orale, è completamente fuori dalla vista e solo il filo guida protrude dalla parete addominale. Inoltre con la tecnica di Sachs-Vine l'endoscopio può essere reinserito direttamente sul filo guida per verificare il corretto posizionamento. Lo svantaggio della tecnica *push* è che il filo guida può annodarsi nello stomaco o la parete addominale può essere ispessita. In questo caso la fase di trazione del tubo, di penetrazione e attraversamento dello spessore della parete addominale con la parte appuntita, distale del tubo possono essere difficoltose. Hogan e altri [23] hanno condotto uno studio prospettico randomizzato per comparare la tecnica *pull* di Gauderer –

Ponsky e quella *push* di Sachs-Vine confrontando 20 pazienti per ogni gruppo. Il tempo di procedura è stato simile per entrambi i gruppi (15.7 e 13.4 minuti, rispettivamente), con un'unica procedura fallita nel gruppo Sachs-Vine dovuta però ad un restringimento esofageo che impedì il passaggio dell'endoscopio. In entrambi i gruppi ci fu una morte legata alla procedura e causata da aspirazione. L'incidenza di complicanze maggiori fu simile (20% per il gruppo Ponsky-Gauderer e 15% per il gruppo Sachs-Vine), ma il gruppo della tecnica *pull* ebbe una più alta incidenza di complicanze minori (40% contro 5%). Per quanto riguarda la tecnica, gli autori riportano una difficoltà del 20% (4/20) per quella *pull* e 15% (3/20) in quella *push*. E da notare che tutti e 4 i problemi insorti nel gruppo Gauderer-Ponsky furono dovuti al filo di sutura usato per attraversare la cannula addominale, poiché troppo morbido e flessibile, a volte fu difficile da afferrare con la pinza endoscopica, e in 2 casi, il filo si ruppe mentre veniva tirato il tubo della PEG attraverso l'esofago. La maggior parte dei kit commerciali disponibili ora hanno un filo-guida rigido e più durevole perciò questo problema non si verifica più. Gli autori conclusero che non ci sono significative differenze tra le 2 tecniche.

1.1.3. La tecnica *introducer*

Questa tecnica chiamata anche tecnica *push* di Russell fu descritta nel 1984 [24] e spesso in letteratura ci si riferisce a questa tecnica chiamandola semplicemente come tecnica *push* facilmente confondibile con quella di Sachs-Vine [25]. Viene qui utilizzata una tecnica di Seldinger modificata. Come nelle tecniche precedenti, dopo la fase pre-operatoria (paragrafo 2.1) si inizia la procedura introducendo l'endoscopio nello stomaco preventivamente insufflato e si fa avanzare il filo guida attraverso un catetere introdotto percutaneamente sulla parete addominale fino in stomaco (Fig. 1.3, A e B). In questo caso il filo guida invece di essere afferrato con un'ansa mediante l'endoscopio e spinto fuori dalla bocca come nelle altre due tecniche, viene utilizzato per inserirci sopra un introduttore dotato di dilatatore. Si incide la cute in corrispondenza della fuoriuscita del filo guida e viene inserito il tubo introduttore, attraverso la parete addominale nello stomaco (Fig. 1.3, C e D). L'introduttore è dotato di due alette a farfalla applicate sulla parte distale, che servono una volta eseguita l'introduzione del catetere, a rimuoverlo; similmente a quello utilizzato per inserire i cateteri venosi centrali tunnellizzati (cateteri di Swan-Ganz). Il filo guida e il dilatatore vengono poi rimossi lasciando in sede l'introduttore (Fig. 1.3E) attraverso il quale verrà inserito un catetere Foley (Fig.1.3F). L'assistente trattiene in posizione il catetere e gonfia

il pallone di ritenzione con acqua sterile, mentre l'operatore esercitando una forza sulle due alette spezza il tubo introduttore e lo ritrae divaricando le mani mentre lo tira in fuori (Fig. 1.3G). La separazione delle due parti semicircolari del tubo ne consente l'estrazione senza retrainare anche il catetere che resta in posizione nello stomaco. Il catetere Foley viene poi tirato verso la parete addominale e fissato con dei punti di sutura per consentire l'apposizione delle due pareti (Fig.1.3H).

Il vantaggio della tecnica di Russell è che richiede un unico passaggio dell'endoscopio e il tubo gastrostomico non passa attraverso la cavità orale, consentendo così il posizionamento della PEG anche in pazienti con stenosi

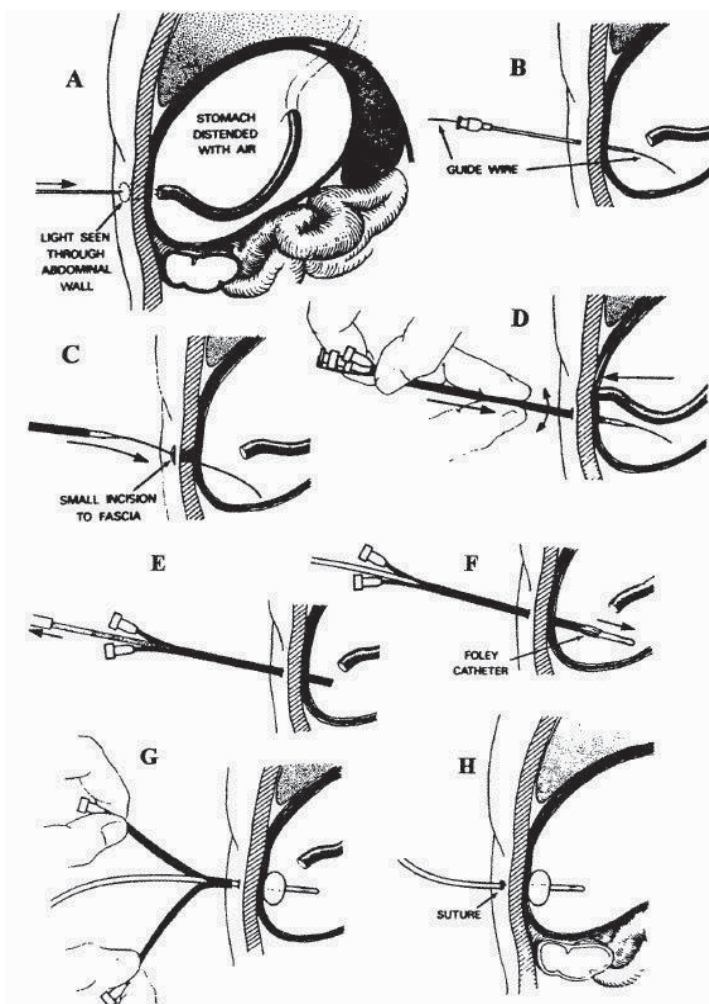


Fig.1.3. Percutaneous endoscopic gastrostomy (PEG) - tecnica push di Russell [24].

serrata altrimenti non eleggibili. Inoltre, secondo alcuni studi, questa tecnica diminuirebbe il rischio d'infezioni della ferita riconducibili a una contaminazione della flora orale [26] quando comparata alla tecnica *pull*. Di contro i tubi usati per l'alimentazione sono più piccoli di quelli utilizzati con le altre due tecniche e il rischio di occlusione potrebbe essere maggiore. Lo svantaggio maggiore è che durante l'inserzione del dilatatore-introdotto si ha la perdita dell'aria insufflata in stomaco con lo sviluppo di un pneumoperitoneo; inoltre lo stomaco allontanato dalla parete addominale risulta più difficile da raggiungere. Per ovviare a questo problema nel 1986 Brown e altri [27] hanno apportato una modifica alla tecnica secondo Russell. Sotto guida fluoroscopica, senza l'utilizzo di un endoscopio, lo stomaco viene fissato alla parete addominale (gastropessi) mediante suture trans-parietali e dispositivi chiamati *T-bar fasteners*. Sviluppata ed eseguita prevalentemente da radiologi, questa tecnica sarà poi utilizzata dagli endoscopisti l'anno seguente [28] e applicata successivamente anche ai bambini [29,30].

La tecnica *introducer* utilizzata dagli endoscopisti è costituita dai seguenti passaggi. Ad un ago cannula speciale da 18 Gauge viene preventivamente

legato un filo di nylon con una barretta (*T-bar fasteners*) ad una estremità, che andrà a costituire il gancio interno (Fig. 1.4). L'ago cannula scanalato verrà utilizzato per inserire le T-bar attraverso la parete addominale, sotto guida endoscopica (Fig. 1.5 A-B). Le T-bar vengono poi allontanate dall'introdotto mediante l'ago interno e disposte libere nella cavità dello stomaco (Fig. 1.5 C). In base alla taglia del paziente, tre o quattro barrette (ganci) a T vengono disposte ai tre o quattro angoli intorno alla sede di inserzione prescelta formando un triangolo o un quadrato con un area di 2 cm².

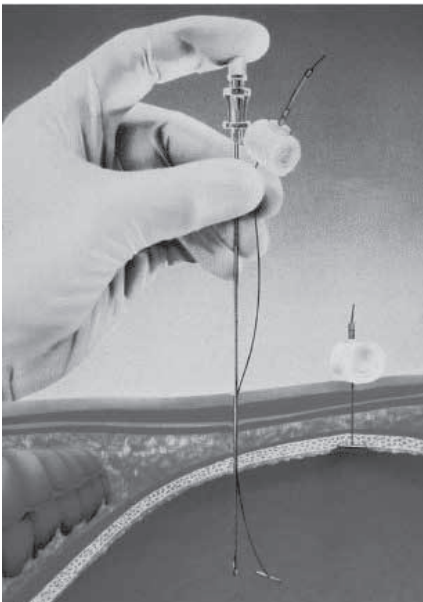


Fig. 1.4. Catetere e T-bar.

I tre o quattro fili di nylon sporgenti all'esterno della parete addominale vengono poi annodati tra loro (Fig. 1.5D) e assicurati con un tampone di cotone e un morsetto di alluminio. Con la trazione si accollandole superfici sierose dello stomaco e del peritoneo parietale della parete addominale anteriore. Al centro del quadrato, formato dalle T-bar, viene inserito un filo guida a J (tecnica Seldinger modificata) e crea una piccola incisione lungo il percorso del filo guida per consentire l'inserimento, con movimenti rotatori, di dilatori sequenziali fino raggiungere una adeguata dilatazione del tratto. Un catetere Foley di appropriata taglia (14–18 French) viene inserito direttamente nello stomaco mediante una guida metallica posta all'interno. Il bumper interno del catetere, costituito da un palloncino, viene riempito di acqua per assicurarlo all'interno della cavità (Fig. 1.5 E) mentre all'esterno il tubo viene legato con il filo di nylon delle T-bar. Prima di rimuovere l'endoscopio si valuta il corretto funzionamento eseguendo lavaggi del tubo con Soluzione Fisiologica. Il tubo è lasciato aperto con un drenaggio per 12-24 ore.

Dopo due settimane la porzione esterna di fili di ancoraggio di nylon viene tagliata a livello della cute [31]. Il passaggio a un dispositivo a basso profilo, per i pazienti con un'alimentazione a boli, è possibile dopo 5-6 settimane, prima rispetto alle altre procedure. Lo svantaggio di questa tecnica modificata è data dai ganci a "T" che possono causare ulcerazione e necrosi della mucosa gastrica, e una

volta tagliati, la porzione interna può rimanere nella parete addominale o gastrica dando luogo a infezioni o reazioni da corpo estraneo.

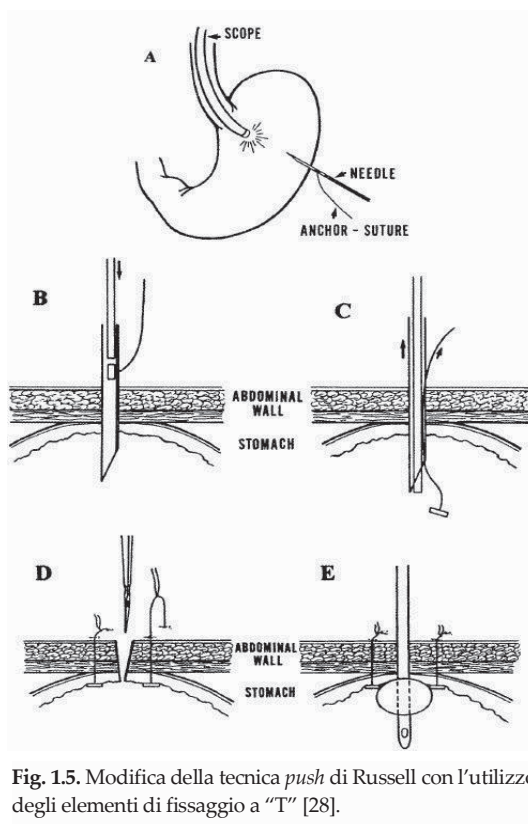


Fig. 1.5. Modifica della tecnica *push* di Russell con l'utilizzo degli elementi di fissaggio a "T" [28].

Campoli e altri [32] hanno introdotto una nuova tecnica, più veloce e semplice rispetto alla precedente, per eseguire una gastropessi durante una gastrostomia con tecnica *introducer*. Essa consiste nell'uso di un lungo ago ricurvo utilizzato per creare due linee parallele di suture trasfisse con filo in polipropilene, ancorando così la parete addominale con quella gastrica senza bisogno delle T-bar. Lo studio ha dimostrato che questa variante è sicura, con un alta percentuale di successo e con un basso indice di infezioni chirurgiche (0.2%) anche senza l'uso della profilassi antibiotica. Il basso indice di infezioni è il grande vantaggio della tecnica *introducer*. La tecnica *pull*, effettuata mediante antibiotico profilassi, ha una percentuale di infezioni correlate alla stomia intorno all'8%, mentre l'insieme degli studi che hanno usato la tecnica *introducer* mostrano un indice di infezione dell'1.4% (range da 0 a 3,6%) [33].

1.2. Indicazioni

In generale, l'alimentazione somministrata tramite PEG, va considerata se ci si aspetta, per via orale, un'assunzione di cibo qualitativamente o quantitativamente inadeguata per un periodo che superi le 4-6 settimane [34]. Prima di procedere all'inserimento di un tubo per la nutrizione enterale, ogni caso va valutato singolarmente, prendendo in considerazione la situazione clinica, la diagnosi, la prognosi, i problemi etici, gli effetti sulla qualità della vita del paziente e della famiglia e le loro aspettative. La Figura 1.6, tratta dalle linee guida per la NE (ESPEN) [35], mostra l'albero decisionale che può essere utilizzato nella pratica clinica per selezionare il sistema nutrizionale più appropriato per ogni singolo caso.

È importante per prima cosa provare un'alimentazione orale supplementare con cibi semisolidi o bevande speciali, programmare una consulenza con il nutrizionista e sedute di terapia riabilitativa per la deglutizione (logopedista); ma se queste non stabilizzano e/o migliorano la situazione del paziente, va considerata tempestivamente l'utilizzo della nutrizione enterale per impedire il deterioramento dello stato nutrizionale.

Da quando è stata introdotta, la tecnica PEG ha sicuramente determinato, proprio per la facilità di esecuzione, un'estensione delle indicazioni e del suo conseguente utilizzo.

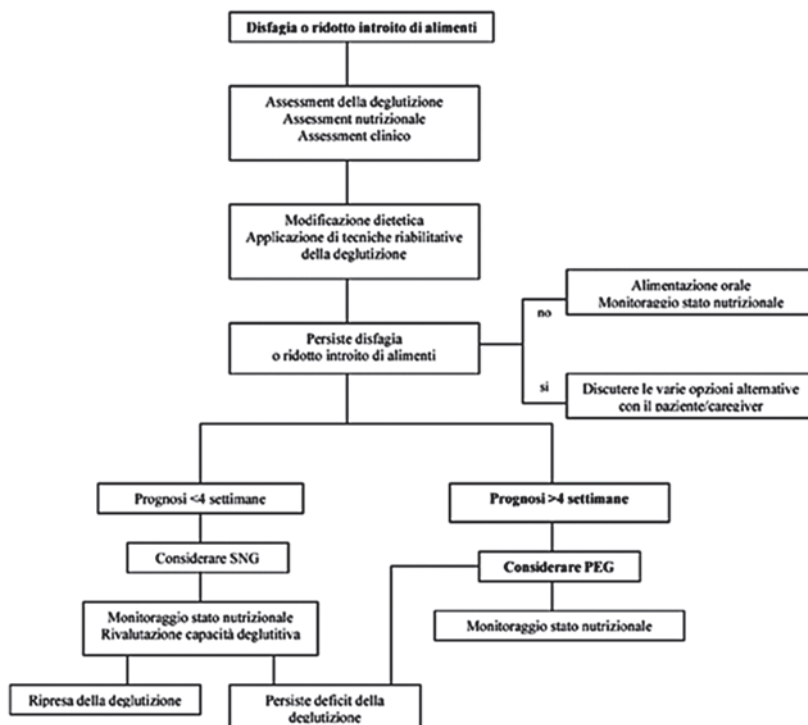


Fig. 1.6. Flow-chart su quando considerare il posizionamento di PEG [35].

Probabilmente con l'aumento dell'età aumentano anche le indicazioni e gli interventi in tale ambito. La maggior parte delle indicazioni includono come causa determinante un deficit nella deglutizione, che può essere evidenziato dalla comparsa dei sintomi caratteristici durante l'introduzione di liquidi o solidi: tosse, dispnea, cianosi. L'obiettivo principale della NE tramite gastrostomia è di evitare ulteriori perdite di peso, correggere significanti squilibri nutrizionali, reidrattare il paziente, promuovere la crescita nei bambini con ritardo di accrescimento e fermare il relativo deterioramento della qualità della vita del paziente dovuto allo inadeguato introito orale. Con questo obiettivo vi è un'ampia gamma d'indicazioni per l'inserimento di una PEG:

- **Patologie neurologiche con inabilità alla deglutizione o disfagia**

È la principale e più comune indicazione per la PEG in bambini e adulti. La maggior parte di questi bambini è affetta da paralisi cerebrale, patologie genetiche, traumi cerebrali o gravi sequele di asfissia neonatale. Contemporaneamente molti soffrono anche di epilessia e hanno bisogno del tubo gastrostomico non solo per un'indicazione di tipo nutrizionale ma anche come via di somministrazione dei farmaci. Spesso è proposta l'inserzione della PEG nei bambini con disordini neurologici perché questi a causa del fallimento del meccanismo dell'ingestione tendono a frequenti episodi di aspirazione e la PEG diviene l'unica via di alimentazione sicura [36];

- **Anormalità cranio facciali**

Bambini con problemi cranio facciali congeniti, come malformazioni oro-faringee e laringo-tracheali, ustioni, trauma cranico severo, per cui si prospetta una lunga degenza in terapia intensiva, possono beneficiare della PEG per assicurare un adeguato supporto nutritivo [37]. Un'anormalità cranio-facciale molto conosciuta è la Sequenza di Pierre Robin (PRS) un'anomalia caratterizzata dalla triade di micrognazia, glossoptosi e palatoschisi. Questi bambini necessitano di un supplemento nutrizionale nel 40-86% dei casi [145];

- **Bambini oncologici**

Facilmente questi pazienti, per via della patologia, sviluppano uno stato catabolico che influisce negativamente sullo stato nutrizionale. Una riabilitazione nutrizionale aggressiva è molto importante per migliorare l'*outcome* di questa categoria di pazienti. La patologia tumorale in aggiunta a una chemioterapia aggressiva e talvolta alla radioterapia può causare problemi nel mantenere una nutrizione adeguata per via orale. I tubi gastrostomici possono essere un valido metodo per ovviare a questa difficoltà [38,39]. Tuttavia è consigliabile evitare l'inserzione della PEG durante i periodi di neutropenia [39];

- **Patologie croniche che possono portare a malnutrizione**

Rientrano in questa categoria pazienti con insufficienza renale cronica, fibrosi cistica, infezioni come quella da HIV e problemi cardiaci. Il supporto nutrizionale in bambini con malattie croniche

è cruciale poiché in essi lo stato di malnutrizione è associato ad un più alto rischio di morbilità e mortalità, ma anche a una più lunga degenza ospedaliera con il relativo rischio di contrarre infezioni nosocomiali [40]. I bambini affetti da fibrosi cistica possono migliorare non solo lo stato nutrizionale ma anche la funzione polmonare se un supplemento nutrizionale notturno tramite PEG viene iniziato precocemente ai primi stadi della malattia [41,42];

- **Pazienti con malnutrizione proteica, calorica o proteo calorica**

In questo gruppo rientrano i bambini con patologie che comportano insufficienza intestinale relativa come la sindrome da intestino corto, intolleranze alimentari gravi, diarrea intrattabile e protratta o atresia delle vie biliari [20];

- **Indicazione alla NE non solo come supporto nutritivo, ma come intervento terapeutico farmacologico**

Mediante l'utilizzo di formule speciali specificatamente adatte in pazienti con malattie infiammatorie intestinali croniche (es. Morbo di Crohn) e patologie del metabolismo come glicogenosi, iperinsulinismo o iperammoniemia [20];

- **Episodi ricorrenti e documentati di aspirazione**

Occasionalmente, bambini con sviluppo psico-fisico normale e senza patologie neurologiche possono soffrire di aspirazione cronica. Questo ha un impatto negativo sulla loro funzione polmonare e sulla qualità della vita a causa delle polmoniti ricorrenti che ne susseguono; le polmoniti da aspirazione infatti sono una significativa causa di morbilità, ospedalizzazione e mortalità, tre volte superiore rispetto a un bambino in buona salute [43]. Per brevi periodi è consigliata una nutrizione tramite sondino naso-gastrico mentre per condizioni a lungo termine è consigliata la nutrizione tramite PEG, soprattutto nei bambini con sindrome da intestino corto o con problemi di dismotilità come nella malattia di Hirschsprung (megacolon congenito agangliare) [35];

- **Drenaggio gastrico e decompressione**

Si tratta di casi rari in pazienti selezionati con dismotilità gastrointestinale benigna o maligna (ad es. gastroparesi) o che presentano ostruzioni ricorrenti.

1.3. Controindicazioni

Il posizionamento della PEG è una procedura ormai standardizzata e consolidata, ma nonostante ciò può essere associata a complicanze anche gravi; per questo motivo riveste una notevole importanza sia l'indicazione, sia la presenza di controindicazioni al posizionamento della gastrostomia. Innanzitutto va considerato lo stato generale di salute del paziente e la sua capacità di essere sottoposto alla sedazione necessaria per l'esecuzione della procedura. Se il soggetto può sostenere un'endoscopia digestiva, si passa a valutare la presenza di eventuali controindicazioni assolute e relative al posizionamento della PEG [44].

1.3.1. Controindicazioni assolute

Ostruzioni complete del faringe o dell'esofago rappresentano una controindicazione assoluta al posizionamento della PEG in quanto ostacolano il passaggio dell'endoscopio [44]. Coagulopatie non correggibili (tempo di tromboplastina parziale maggiore di 50 s e/o conta piastrinica minore di $50 \times 10^9/L$) e peritoniti sono fattori di esclusione per i rischi emorragici e settici. L'inserzione dovrebbe essere rimandata anche durante i periodi di malattia severa e acuta [45].

1.3.2. Controindicazioni relative

Tra esse vi sono tutti i casi in cui vi è l'impossibilità a trans-illuminare la parete addominale. La mancata visualizzazione dell'indentazione e/o della diafanoscopia (trans-illuminazione) è una delle complicanze più frequentemente riscontrata. Nel passato questa condizione era considerata controindicazione assoluta al posizionamento della PEG, ora molti gastroenterologi e chirurghi preferiscono dar meno peso a questa problematica e talvolta, per maggior sicurezza, effettuare una PEG assistita laparoscopicamente [20,46,47]. L'impossibilità di portare in avanti la parete gastrica in modo da farla aderire alla parete addominale può avvenire specialmente in pazienti con gravi deformità scheletriche, quali severe scoliosi, spesso portatori di malattie neurologiche centrali, in cui lo stomaco può essere posizionato più in alto rispetto alla parete addominale, impedendo il posizionamento della PEG [48,49]. Per lo stesso motivo, anche una condizione come l'obesità può compromettere la possibilità del posizionamento endoscopico di una gastrostomia [50]. Quando non si riesce a trans-illuminare adeguatamente la parete addominale biso-